

СИТУАЦИОННЫЕ ЗАДАЧИ

для первичной аккредитации выпускников, завершающих в 2018 году подготовку по образовательной программе высшего медицинского образования в соответствии с федеральным государственным образовательным стандартом по специальности «Лечебное дело»

Ситуационная задача 1 [K000058]

Инструкция: ОЗНАКОМЬТЕСЬ С СИТУАЦИЕЙ И ДАЙТЕ РАЗВЕРНУТЫЕ ОТВЕТЫ НА ВОПРОСЫ

Основная часть

Больная 39 лет обратилась в поликлинику с жалобами на боли в горле при глотании, першение, повышение температуры тела до 37,5 °С. Больна в течение 3 дней. Объективно: слизистая оболочка нёбных миндалин и передних нёбных дужек гиперемирована. Нёбные миндалины I степени гипертрофии, покрыты налётом беловатого цвета, легко снимающимся, налёт растирается между шпателями. Задняя стенка глотки умеренно гиперемирована.

В анализе крови: лейкоциты - $13,5 \times 10^9$ /л, эритроциты - $3,9 \times 10^{12}$ /л, гемоглобин - 121 г/л, палочкоядерные - 8%, сегментоядерные - 62%, лимфоциты - 26%, моноциты - 2%, эозинофилы - 2%, СОЭ - 25 мм/час.

Вопросы:

1. Предположите наиболее вероятный диагноз.
2. Обоснуйте поставленный Вами диагноз.
3. Через 2 дня у данной больной усилились жалобы на боль в горле, больше при глотании, больше справа, появилась боль в правом ухе, затруднение при глотании и при открывании рта, общее недомогание. Объективно: температура 38,5 °С. Голос имеет гнусавый оттенок, открывание рта затруднено. В глотке определяется гиперемия слизистой оболочки, инфильтрация паратонзиллярной области справа, асимметрия зева за счёт смещения правой миндалины медиально. Язычок резко отёчен и смещён несколько влево. Подчелюстные лимфоузлы справа уплотнены, увеличены и болезненны. Как вы можете оценить подобную ситуацию? Поставьте диагноз и обоснуйте.
4. Какие методы диагностики необходимо провести?
5. Поставьте диагноз в соответствии с МКБ-10.

Ситуационная задача 2 [К000113]

Инструкция: ОЗНАКОМЬТЕСЬ С СИТУАЦИЕЙ И ДАЙТЕ РАЗВЕРНУТЫЕ ОТВЕТЫ НА ВОПРОСЫ

Основная часть

Мужчина 24 лет предъявляет жалобы на повышение температуры до 40 °С, сопровождавшееся ознобом; инспираторную одышку при небольшой физической нагрузке; боли в области сердца, не связанные с физической нагрузкой, умеренной интенсивности, длительные.

Из анамнеза известно, что употребляет героин в течение 4 лет (инъекции в локтевые вены, область паха). За 2 недели до госпитализации отметил повышение температуры до 40 °С. В качестве жаропонижающих больной принимал нестероидные противовоспалительные препараты. Через 3 суток температура снизилась до 37,2-37,4 °С, самочувствие несколько улучшилось. Однако через 10 дней лихорадка возобновилась, в связи с чем пациент был госпитализирован.

При осмотре: кожа бледная, чистая. Периферические лимфатические узлы не увеличены. ИМТ - 18 кг/м². Температура тела - 38,9 °С. В лёгких дыхание везикулярное, проводится во все отделы. ЧДД – 18 в минуту. Тоны сердца ясные, на основании мечевидного отростка – систолический шум, усиливающийся на высоте вдоха с задержкой дыхания. Акцент 2 тона на а. pulmonalis. АД - 110/60 мм рт. ст., ЧСС - 100 ударов в минуту. Живот мягкий, при пальпации безболезненный. Печень выступает на 2 см из-под края рёберной дуги, край печени гладкий. Отёки стоп и голеней. Симптом поколачивания отрицательный с обеих сторон. Мочеиспускание не нарушено.

В анализах: эритроциты - $3,3 \times 10^{12}$ /л, гемоглобин - 126 г/л, лейкоциты - $15,8 \times 10^9$ /л, палочкоядерные нейтрофилы - 15%, СОЭ - 42 мм/ч, альбумина сыворотки крови - 29 г/л, креатинин - 66 мкмоль/л, СКФ - 92 мл/мин/1,73м², СРБ - 120 мг/л (в норме - до 5 мг/л). В общем анализе мочи: удельный вес - 1016, эритроциты - 0-1 в поле зрения.

При посеве крови на стерильность дважды выделен *S. aureus*, чувствительный к Оксациллину, Цефтриаксону.

Данные ЭхоКГ: размеры камер сердца не увеличены. Митральный клапан: створки уплотнены, характер движения створок разнонаправленный. Трикуспидальный клапан: створки уплотнены, утолщены, визуализируются средней эхоплотности структуры на средней и передней створках размерами 1,86 и 1,11×0,89 см; характер движения створок разнонаправленный, трикуспидальная регургитация III–IV степени.

Вопросы:

1. Предположите наиболее вероятный диагноз.
2. Обоснуйте поставленный Вами диагноз.
3. Составьте и обоснуйте план дополнительного обследования пациента.
4. Выберите тактику ведения больного, немедикаментозную и медикаментозную терапии. Обоснуйте свой выбор.
5. Какова Ваша дальнейшая лечебная тактика? Обоснуйте Ваш выбор.

Ситуационная задача 3 [K000114]

Инструкция: ОЗНАКОМЬТЕСЬ С СИТУАЦИЕЙ И ДАЙТЕ РАЗВЕРНУТЫЕ ОТВЕТЫ НА ВОПРОСЫ

Основная часть

Больной Р. 59 лет, водитель такси, в понедельник вечером шёл с автостоянки домой, когда отметил появление выраженных болей за грудиной с иррадиацией в нижнюю челюсть и левую верхнюю конечность. Дома по совету жены пытался купировать болевой синдром Нитроглицерином без значимого эффекта. Суммарная продолжительность болевого синдрома более 20 минут, пациент вызвал скорую медицинскую помощь.

Из анамнеза известно, что в течение последних 10 лет у пациента повышается артериальное давление, максимально до 170 и 90 мм рт. ст. Курит 20 сигарет в сутки в течение последних 20 лет. В течение месяца впервые отметил появление загрудинных болей после интенсивной физической нагрузки и проходящих в покое. Не обследовался, лечение не получал. Наследственность: мать – 76 лет, страдает артериальной гипертензией, перенесла инфаркт миокарда, отец – умер в 55 лет от инфаркта миокарда.

При осмотре: состояние средней степени тяжести. Кожные покровы бледные. Рост – 168 см, вес – 90 кг, ИМТ – 32 кг/м². Тоны сердца приглушены, выслушивается акцент второго тона на аорте, ритм правильный. АД – 160 и 90 мм рт. ст. ЧСС – 92 ударов в минуту. Дыхание везикулярное, побочных дыхательных шумов нет. ЧДД – 22 в минуту. Живот мягкий, безболезненный. Размеры печеночной тупости по Курлову - 11×9×8 см. Периферических отёков нет.

В анализах: общий холестерин – 6,7 ммоль/л, ТГ – 2,8 ммоль/л, ХС-ЛПВП – 0,62 ммоль/л; глюкоза натощак – 5,2 ммоль/л; креатинин – 124 мкмоль/л, СКФ (по формуле СКД-ЕРІ) = 54,5 мл/мин/1,73 м² (по амбулаторной карте снижение СКФ до 55 мл/мин/1,73 м² также регистрировалась 4 месяца назад), альбуминурия – 40 мг/сутки.

На ЭКГ зарегистрирован синусовый ритм с ЧСС – 92 в минуту, элевация сегмента ST до 4 мм I, AVL, V1-5, депрессия сегмента ST до 2 мм II, III, AVF.

Вопросы:

1. Предположите наиболее вероятный диагноз.
2. Обоснуйте поставленный Вами диагноз.
3. Каков выбор стратегии реперфузии миокарда в данном случае?
4. Какие препараты Вы рекомендуете пациенту в качестве пероральной антитромбоцитарной терапии? Обоснуйте свой выбор.
5. Пациент доставлен в регионарный сосудистый центр, проведено экстренное ЧКВ, выявлена окклюзия передней межжелудочковой ветви (ПМЖВ) левой коронарной артерии, без восстановления дистального русла. Выполнено стентирование ПМЖВ - 1 стент с лекарственным покрытием. На 3 день от момента первичного ЧКВ у пациента развился приступ болей за грудиной, с иррадиацией в левую верхнюю конечность, приступ купирован одной дозой Нитроглицерина. Как Вы расцените данный эпизод, какова дальнейшая тактика ведения пациента?

Ситуационная задача 4 [K000115]

Инструкция: ОЗНАКОМЬТЕСЬ С СИТУАЦИЕЙ И ДАЙТЕ РАЗВЕРНУТЫЕ ОТВЕТЫ НА ВОПРОСЫ

Основная часть

Пациент А. 45 лет, инженер, предъявляет жалобы на озноб, повышение температуры тела до 39 °С, одышку инспираторного характера при обычной физической нагрузке, сухой кашель, боль при глубоком дыхании и кашле справа в подлопаточной области, общую слабость, утомляемость, потливость в ночное время.

Заболел остро три дня назад после переохлаждения, когда появились вышеуказанные жалобы. Принимал жаропонижающие препараты с незначительным эффектом. Обратился к врачу-терапевту участковому в поликлинику. В связи с тяжестью состояния и подозрением на пневмонию направлен в приёмный покой стационара по месту жительства. В анамнезе: работает 15 лет инженером на машиностроительном заводе. Не курит. Ранее у врача не наблюдался.

Объективно: общее состояние тяжёлое. Кожные покровы повышенной влажности. Цианоз губ. Рост - 175 см, вес - 72 кг. Окружность талии - 100. Периферических отёков нет. Периферические лимфатические узлы не увеличены. Температура 39 °С. Грудная клетка нормостеническая. При глубоком дыхании некоторое отставание в дыхании правой половины грудной клетки. ЧДД - 24 в минуту. Справа по лопаточной линии отмечается притупление перкуторного звука. При аускультации справа ниже угла лопатки выслушивается ослабленное везикулярное дыхание, звонкие мелкопузырчатые хрипы. Ритм сердца правильный, соотношение тонов в норме, шумов нет. ЧСС – 110 ударов в минуту. АД - 100/60 мм рт. ст. При поверхностной пальпации живот мягкий, безболезненный. Печень по Курлову - 9×8×7 см, при пальпации нижний край гладкий, безболезненный. Стул оформленный, без примесей. Мочеиспускание свободное, безболезненное.

Общий анализ крови: эритроциты - $4,08 \times 10^{12}/л$, гемоглобин - 120 г/л, лейкоциты - $13,2 \times 10^9/л$, юные - 2%, палочки - 12%, сегменты - 56%, лимфоциты - 27%, моноциты - 3%, СОЭ - 38 мм/ч.

На обзорной рентгенографии грудной клетки в прямой и боковой проекциях: справа в нижней и средней доле затемнение в виде инфильтрата.

Вопросы:

1. Предположите наиболее вероятный диагноз.
2. Обоснуйте поставленный Вами диагноз.
3. Составьте и обоснуйте план дополнительного обследования пациента.
4. Какая тактика и терапия требуется пациенту при поступлении? Обоснуйте свой выбор. Назовите критерии адекватности терапии.
5. Через 72 часа на фоне лечения сохраняются признаки интоксикации, лихорадка (температура 37,9 °С), ЧДД - 22 в минуту, имеется гнойная мокрота. В общем анализе крови: лейкоциты - $11 \times 10^9/л$, нейтрофилы - 82%, юных форм - 7%. Какова Ваша дальнейшая лечебная тактика? Обоснуйте Ваш выбор.

Ситуационная задача 5 [K000116]

Инструкция: ОЗНАКОМЬТЕСЬ С СИТУАЦИЕЙ И ДАЙТЕ РАЗВЕРНУТЫЕ ОТВЕТЫ НА ВОПРОСЫ

Основная часть

Пациент К. 58 лет предъявляет жалобы на усиление одышки экспираторного характера при незначительной физической нагрузке (умывании, одевании), сопровождающуюся свистом в грудной клетке; на приступообразный кашель с увеличением мокроты до 20 мл в сутки в утренние часы, повышение температуры до 37,8 °С.

Анамнез заболевания: сухой кашель в течение последних 20 лет. Последние 10 лет стал отмечать экспираторную одышку при ускоренной ходьбе, подъеме на 2 этаж. В течение последнего года одышка резко усилилась и стала беспокоить при обычной нагрузке, разговоре, появилась густая, скудная мокрота жёлто-зелёного цвета. Обострения 2 раза за прошедший год. Ухудшение в течение 2 недель: поднялась температура до 37,8 °С, усилился кашель, появилась гнойная мокрота, увеличился ее объём, усилилась экспираторная одышка. Принимал дома Ампициллин по 250 мг 3 раза в день, Беродуал по 2 вдоха 4 раза в день без улучшения. Обратился в приёмный покой городской больницы.

Анамнез жизни: курит 30 лет по 1,5 пачки в сутки, употребляет 1 раз в месяц 200 мл водки. Работает прорабом на стройке. У родственников заболеваний органов дыхания нет. Аллергоанамнез не отягощен.

Объективно: кожные покровы влажные, диффузный цианоз. Температура 37,5°С. Рост – 172 см, вес – 60 кг. Грудная клетка увеличена в переднезаднем размере, сглаженность над- и подключичных ямок, эпигастральный угол тупой. Перкуторный звук – коробочный. Подвижность нижнего лёгочного края по средней подмышечной линии - 2,5 см. При аускультации – ослабленное везикулярное дыхание, рассеянные сухие свистящие хрипы с обеих сторон. ЧДД – 24 в минуту. Тоны сердца приглушены, ритм правильный. ЧСС - 100 ударов в минуту. АД – 120/72 мм рт. ст. Живот мягкий, безболезненный. Размеры печени по Курлову - 10×9×8 см. Отёков нет.

По модифицированному опроснику британского медицинского исследовательского совета для оценки тяжести состояния mMRSquestoinnaire - 4 балла.

Общий анализ крови: эритроциты - $4,42 \times 10^{12}/л$, Нв -165 г/л, Нт - 50%, лейкоциты - $8,4 \times 10^9/л$, эозинофилы - 2%, палочкоядерные нейтрофилы - 8%, сегментоядерные нейтрофилы – 62%, лимфоциты - 25%, моноциты – 4%, СОЭ - 28 мм/час.

Общий анализ мокроты – вязкая, зелёного цвета. Лейкоциты – 100 в поле зрения, эритроцитов – нет.

По пульсоксиметрии сатурация кислорода - 88%.

ФВД-ОФВ1 – 29%, ЖЕЛ – 52%, индекс ОФВ1/ФЖЕЛ – 57%. При пробе с Сальбутамолом 4 дозы Δ ОФВ1 – 2,12%.

Вопросы:

1. Предположите наиболее вероятный диагноз.
2. Обоснуйте поставленный Вами диагноз.
3. Составьте и обоснуйте план дополнительного обследования пациента.
4. Какая тактика и терапия требуется пациенту при поступлении? Обоснуйте свой выбор.
5. Состояние пациента через 20 дней улучшилось: уменьшилась одышка. Какова Ваша дальнейшая лечебная тактика? Обоснуйте Ваш выбор.

Ситуационная задача 6 [K000117]

Инструкция: ОЗНАКОМЬТЕСЬ С СИТУАЦИЕЙ И ДАЙТЕ РАЗВЕРНУТЫЕ ОТВЕТЫ НА ВОПРОСЫ

Основная часть

Больной Т. 42 лет госпитализирован в стационар по направлению врача-терапевта участкового с жалобами на слабость, сонливость в дневное время, желтушность кожных покровов, чувство тяжести в правом подреберье, периодические носовые кровотечения после физической работы, увеличение живота в объёме, отёки на нижних конечностях в области стоп и голеней.

В анамнезе: тяжесть в правом подреберье беспокоит в течение последних 3 месяцев. За последний месяц отметил нарастание общей слабости, увеличение живота и желтуху. Употребляет водку по 200 г ежедневно в течение последнего года, наблюдается у нарколога. Употребление наркотиков отрицает. Гемотрансфузий, оперативных вмешательств не было.

Объективно: состояние средней тяжести. Сознание ясное. Тест связывания чисел – 40 сек. Рост – 178 см, вес – 62 кг. Кожа обычной влажности, желтушная. В области груди и верхней части спины видны «сосудистые звездочки». Склеры глаз иктеричны. Отёки стоп и нижней трети голеней. В лёгких дыхание везикулярное, побочных дыхательных шумов нет. ЧДД – 18 в минуту. При аускультации тоны сердца ритмичные, шумов нет. ЧСС – 78 ударов в минуту. АД – 110/70 мм рт. ст. Язык влажный, малиновый, сосочки сглажены. Живот увеличен в объёме, пупок сглажен, на передней брюшной стенке радиально от пупка определяются расширенные, извитые вены. В положении лёжа живот распластан. При пальпации мягкий, болезненный в правом подреберье. Размеры печени по Курлову - 15×15×13 см. Нижний край печени при пальпации плотный, бугристый. Стул оформленный, коричневый, без патологических примесей. Размеры селезёнки - 15×12. Мочеиспускание свободное, безболезненное, моча тёмно-жёлтая.

Общий анализ крови: эритроциты – $4,1 \times 10^{12}/л$; Hb - 122 г/л; цветовой показатель – 0,9%; тромбоциты – $98 \times 10^9/л$, лейкоциты – $3,2 \times 10^9/л$, эозинофилы – 1%, палочкоядерные нейтрофилы – 4%, сегментоядерные нейтрофилы – 63%, лимфоциты – 29%, моноциты – 3%, СОЭ – 22 мм/ч.

Биохимические анализы: общий билирубин – 130 мкмоль/л, прямой билирубин – 100 мкмоль/л, АЛТ – 120 Ед/л, АСТ – 164 Ед/л. МНО – 2, альбумин – 28 г/л.

Фиброгастродуоденоскопия: варикозное расширение вен пищевода I ст.

Ультразвуковое исследование брюшной полости: переднезадний размер правой доли печени – 170 мм, контуры чёткие и неровные. Паренхима неравномерно диффузно-повышенной эхогенности. Диаметр портальной вены – 16 мм. Желчный пузырь нормальных размеров, содержимое – желчь. Гепатикохоledох не расширен. Селезёнка расположена обычно, структура однородная, паренхима средней эхогенности. Площадь селезёнки – 36,1 см². Свободная жидкость в брюшной полости.

Вопросы:

1. Предположите наиболее вероятный диагноз.
2. Обоснуйте поставленный Вами диагноз.
3. Составьте и обоснуйте план дополнительного обследования пациента.
4. Какая тактика и терапия требуется пациенту при поступлении? Обоснуйте свой выбор.
5. Какие возможны осложнения данного заболевания?

Ситуационная задача 7 [K000118]

Инструкция: ОЗНАКОМЬТЕСЬ С СИТУАЦИЕЙ И ДАЙТЕ РАЗВЕРНУТЫЕ ОТВЕТЫ НА ВОПРОСЫ

Основная часть

Больная У. 24 лет, фельдшер, была направлена в стационар с жалобами на боли воспалительного ритма в суставах кистей, голеностопных суставах, наличие утренней скованности в суставах до 1 часа. Также отмечает повышение температуры тела до субфебрильных цифр по вечерам, появление сыпи на лице в области скул, общую слабость, выпадение волос.

Из анамнеза: считает себя больной в течение 2 лет, когда начала отмечать появление гиперемии кожи лица и шеи в ответ на инсоляцию. С лета настоящего года после гиперинсоляции (отдыхала на юге) и перегревания появились эритематозные высыпания на шее, руках. Через две недели после возвращения домой отметила повышение температуры тела до фебрильных цифр. По месту жительства выставлен диагноз ОРЗ, проводилась терапия антибактериальными препаратами без эффекта. При дополнительном обследовании выявлен белок в моче. Направлена в стационар.

При осмотре: общее состояние средней степени тяжести. Кожные покровы: эритематозная сыпь в виде «бабочки» на коже лица, области декольте. Симметричные отёки до нижней трети голеней. Слизистые чистые. Дыхание везикулярное, хрипов нет. ЧДД – 17 в минуту. Тоны сердца ясные, ритм правильный. ЧСС – 92 ударов в 1 минуту, АД - 140/80 мм рт. ст. Живот мягкий, безболезненный, печень не выступает из-под края рёберной дуги по срединно-ключичной линии. Мочеиспускание свободное, безболезненное. Стул регулярный, оформленный.

Припухлость в области II, III пястнофаланговых и II проксимальных межфаланговых суставов, в области голеностопных суставов; ограничение движений за счет болей, хват кистей - 80%; деформаций нет.

Обследование.

Общий анализ крови: эритроциты – $3,6 \times 10^{12}/л$, гемоглобин – 86 г/л, тромбоциты – $100 \times 10^9/л$, лейкоциты - $1,6 \times 10^9/л$, эозинофилы - 1%, палочкоядерные нейтрофилы - 8%, сегментоядерные нейтрофилы – 59%, лимфоциты – 25%, моноциты - 4%, СОЭ – 22 мм/ч.

Общий анализ мочи – мутная, цвет - желтый, плотность – 1,022, реакция - кислая, белок – 0,560 г/л, глюкоза – отрицательная, лейкоциты - 20-25 в поле зрения.

Биохимический анализ крови: креатинин – 118 мкмоль/л, мочевины - 8,8 ммоль/л, общий белок – 67 г/л, альбумины - 45%, α_1 – 4%, α_2 – 15%, β – 9%, γ - 27%, фибриноген – 6,3 г/л. Антитела к ДНК и антинуклеарный фактор – более 200 Ед/мл.

Вопросы:

1. Предположите наиболее вероятный диагноз.
2. Обоснуйте поставленный Вами диагноз.
3. Составьте и обоснуйте план дополнительного обследования пациента.
4. Препараты каких групп лекарственных средств Вы бы рекомендовали пациенту в составе комбинированной терапии? Обоснуйте свой выбор.
5. Через 6 месяцев регулярной терапии и соблюдения рекомендаций: эритроциты - $4,4 \times 10^{12}/л$, гемоглобин – 119 г/л, тромбоциты – $210 \times 10^9/л$, лейкоциты - $5,1 \times 10^9/л$, глюкоза натощак – 4,9 ммоль/л, общий холестерин – 4,9 ммоль/л, креатинин – 108 мкмоль/л, СКФ (по формуле СКД-ЕП) = 60,3 мл/мин; суточная потеря белка – 0,240 г/сут. Какова Ваша дальнейшая лечебная тактика? Обоснуйте Ваш выбор.

Ситуационная задача 8 [K000119]

Инструкция: ОЗНАКОМЬТЕСЬ С СИТУАЦИЕЙ И ДАЙТЕ РАЗВЕРНУТЫЕ ОТВЕТЫ НА ВОПРОСЫ

Основная часть

Мужчина 28 лет обратился к врачу-терапевту участковому с жалобами на повышение температуры тела до 39,2 °С с ознобами, кровоточивость дёсен, появление «синячков» на коже без видимых причин, общую слабость. Считает себя больным в течение 7 дней, когда появилось повышение температуры, принимал Парацетамол с кратковременным эффектом. Слабость стала прогрессивно нарастать, появилась кровоточивость.

Из анамнеза жизни: наличие хронических заболеваний отрицает. Родители здоровы. Имеет специальное среднее образование, работает технологом. Служил в армии на подводной лодке.

Объективно: состояние средней степени тяжести. Температура тела 37,5 °С. Кожные покровы бледные, обычной влажности. На коже нижних конечностей - экхимозы; петехии на коже плеч, предплечий; в ротовой полости – единичные петехиальные элементы. При аускультации дыхание везикулярное, ЧДД – 19 в минуту. Тоны сердца приглушены, ритм правильный. ЧСС – 92 удара в минуту. АД – 100/65 мм рт. ст. Живот при пальпации мягкий, безболезненный. Край печени пальпируется на 1 см ниже края рёберной дуги, размеры по Курлову – 16×10×9 см. Селезёнка пальпируется, эластичная, безболезненная, перкуторные размеры 10×8 см.

Общий анализ крови: эритроциты - $2,3 \times 10^{12}/л$, Нв - 78 г/л, тромбоциты - $30 \times 10^9/л$, лейкоциты – $28,9 \times 10^9/л$, бласты - 32%, миелоциты – 0%, юные нейтрофилы – 0%, палочкоядерные нейтрофилы – 5%, сегментоядерные нейтрофилы – 38%, лимфоциты – 25%, СОЭ – 30.

Вопросы:

1. Какой предварительный диагноз можно поставить?
2. Обоснуйте поставленный Вами диагноз.
3. Какие обследования необходимо назначить для уточнения диагноза?
4. Выберите и обоснуйте тактику ведения больного.
5. Какие осложнения возможны при данном заболевании?

Ситуационная задача 9 [K000120]

Инструкция: ОЗНАКОМЬТЕСЬ С СИТУАЦИЕЙ И ДАЙТЕ РАЗВЕРНУТЫЕ ОТВЕТЫ НА ВОПРОСЫ

Основная часть

На приёме у врача-терапевта участкового в поликлинике женщина 61 года предъявляет жалобы на наличие безболезненных опухолевидных эластичных образований по боковой поверхности шеи и в подмышечных областях, а также на тяжесть в левом подреберье при быстрой ходьбе, повышенную потливость. Вышеуказанные жалобы появились около года назад, постепенно нарастали.

Объективно: общее состояние удовлетворительное. Кожные покровы и видимые слизистые обычной окраски. Пальпируются конгломераты увеличенных подчелюстных, шейных, подмышечных, паховых лимфоузлов, при пальпации – эластичные, безболезненные, малоподвижные, кожа над ними не изменена, симметрично увеличены – шейные и подчелюстные до 2-3 см, подмышечные до 3-4 см, паховые до 4 см в диаметре. В лёгких дыхание везикулярное, хрипов не слышно, ЧДД - 18 в минуту. Тоны сердца ясные, ЧСС – 78 ударов в минуту. АД - 120/80 мм рт. ст. Живот мягкий, безболезненный. Край печени не выступает из-под края рёберной дуги. Селезёнка выступает на 2 см из-под края рёберной дуги, край эластичный, безболезненный.

Общий анализ крови: эритроциты – $3,6 \times 10^{12}/л$, Нв – 129 г/л, тромбоциты – $200 \times 10^9/л$, лейкоциты – $39 \times 10^9/л$, палочкоядерные нейтрофилы – 2%, сегментоядерные нейтрофилы – 2%, лимфоциты – 92%, моноциты – 4%, СОЭ – 30 мм/ч, тени Боткина-Гумпрехта – 1-2 в поле зрения.

Вопросы:

1. Какой предварительный диагноз можно поставить?
2. Обоснуйте поставленный Вами диагноз.
3. Какие обследования необходимо назначить для уточнения диагноза?
4. Выберите и обоснуйте тактику ведения больного.
5. Каков прогноз при данном заболевании, и какие возможны осложнения?

Ситуационная задача 10 [K000121]

Инструкция: ОЗНАКОМЬТЕСЬ С СИТУАЦИЕЙ И ДАЙТЕ РАЗВЕРНУТЫЕ ОТВЕТЫ НА ВОПРОСЫ

Основная часть

Больная Л. 48 лет работает преподавателем, обратилась в поликлинику с жалобами на боли в пястно-фаланговых, проксимальных межфаланговых суставах кистей, лучезапястных, плечевых, голеностопных суставах, в плюснефаланговых суставах стоп; слабость в кистях; утреннюю скованность до обеда; субфебрильную температуру по вечерам, общую слабость.

Из анамнеза. Считает себя больной около 3 месяцев, когда появились боли в суставах. За медицинской помощью не обращалась, лечилась нестероидными противовоспалительными мазями, без улучшения. В течение последнего месяца появились боли и припухание в суставах кистей, стоп, в лучезапястных и голеностопных суставах, утренняя скованность в течение дня, субфебрильная температура тела. Похудела за период болезни на 6 кг.

Общее состояние удовлетворительное. Кожные покровы чистые, цианоза, отёков нет. Периферические лимфоузлы не увеличены. Дыхание везикулярное, хрипов нет. ЧДД – 18 в минуту. Тоны сердца ясные, ритм правильный. ЧСС – 78 ударов в минуту. АД – 120/70 мм рт. ст. Живот мягкий, безболезненный. Печень у края рёберной дуги.

Локальный статус: кисти правильные. II, III проксимальные межфаланговые суставы и II, III пястно-фаланговые суставы болезненные, припухшие. Болезненность в лучезапястных суставах, плечевых суставах. Хват кистей правой – 80%, левой – 70%. Оценка самочувствия по визуально-аналоговой шкале (ВАШ) – 60 мм.

Обследование.

Общий анализ крови: эритроциты – $3,5 \times 10^{12}/л$, гемоглобин – 131 г/л, лейкоциты – $8,6 \times 10^9/л$, эозинофилы – 1%, палочкоядерные нейтрофилы – 8%, сегментоядерные нейтрофилы – 55%, лимфоциты – 30%, моноциты – 6%, СОЭ – 54 мм/ч.

Биохимические анализы крови: глюкоза – 3,2 ммоль/л, общий билирубин – 15 мкмоль/л, креатинин – 54 мкмоль/л; общий белок – 76 г/л, альбумины – 50%, глобулины: α_1 – 6%, α_2 – 14%, β – 12%, γ – 17%, СРБ – 17,2 мг, фибриноген – 5,8 г/л, мочевая кислота – 0,24 ммоль/л (норма 0,16-0,4 ммоль/л).

Ревматоидный фактор: ИФА – 62 МЕ/мл (в норме до 15 МЕ/мл). Антитела к ДНК – отрицательные. АЦЦП >200 Ед/мл.

На рентгенографии кистей, стоп: суставные щели умеренно сужены на уровне проксимальных суставов кистей. Определяются единичные эрозии. Костная структура изменена за счёт эпифизарного остеопороза на уровне пястно-фаланговых суставов, плюснефаланговых суставов, единичных кистовидных просветлений.

Вопросы:

1. Предположите наиболее вероятный диагноз.
2. Обоснуйте поставленный Вами диагноз.
3. Составьте и обоснуйте план дополнительного обследования пациента.

4. Препарат какой группы лекарственных средств Вы бы рекомендовали пациенту в составе комбинированной терапии? Обоснуйте свой выбор.

5. Через 6 месяцев регулярной терапии: гемоглобин – 134 г/л, СОЭ – 38 мм/час, СРБ - 10,2 мг/л, РФ – 17,2 МЕ/мл, сывороточное железо – 19 мкмоль/л. Сохраняются боли во II, III пястно-фаланговых, проксимальных межфаланговых суставах кистей, лучезапястных суставах, утренняя скованность до 2-3 часов. Какова Ваша дальнейшая лечебная тактика? Обоснуйте Ваш выбор.

Ситуационная задача 11 [K000122]

Инструкция: ОЗНАКОМЬТЕСЬ С СИТУАЦИЕЙ И ДАЙТЕ РАЗВЕРНУТЫЕ ОТВЕТЫ НА ВОПРОСЫ

Основная часть

Больной Ю. 54 лет вызвал бригаду скорой медицинской помощи. Предъявляет жалобы на головную боль, шум в ушах.

Из анамнеза известно, что в течение 10 лет имеется повышенное артериальное давление. В течение полугода нестабильное АД (колебания от 120/80 до 170/110 мм рт. ст.), сопровождающееся головными болями. У отца гипертоническая болезнь с 50 лет. Курит по пачке сигарет в течение 30 лет. Обследовался в стационаре 5 лет назад, выставлен диагноз «гипертоническая болезнь». Лечился нерегулярно, только во время головной боли принимал Каптоприл. Вчера злоупотребил алкоголем, поздно лёг спать. Сегодня утром отметил головную боль, шум в ушах, мелькание «мушек» перед глазами, головокружение. Кроме того, появилась тошнота, однократно была рвота, которая не принесла облегчения.

Объективно: состояние удовлетворительное. Сознание ясное. ИМТ – 32 кг/м². Окружность талии (ОТ) – 106 см. Лицо гиперемировано. В лёгких дыхание жёсткое, хрипов нет. ЧДД - 20 в минуту. Тоны сердца звучные, ритм правильный, акцент II тона на аорте. Левая граница сердца – на 1 см кнаружи от срединно-ключичной линии. ЧСС – 90 ударов в минуту, АД - 190/120 мм рт. ст. на обеих руках. Живот участвует в дыхании, мягкий, безболезненный, печень не выступает из-под рёберной дуги. Симптом поколачивания по поясничной области отрицательный. Отёков нет. Физиологические отправления не нарушены. Заключение ЭКГ: ритм синусовый с ЧСС – 90 ударов в минуту, признаки гипертрофии левого желудочка.

Вопросы:

1. Предположите наиболее вероятный диагноз.
2. Обоснуйте поставленный Вами диагноз.
3. Опишите тактику оказания неотложной помощи при данном состоянии.
4. Составьте и обоснуйте план дальнейшего дополнительного обследования пациента и обоснуйте его.
5. Для последующей терапии вы бы рекомендовали монотерапию или комбинированную терапию? Обоснуйте.

Ситуационная задача 12 [K000123]

Инструкция: ОЗНАКОМЬТЕСЬ С СИТУАЦИЕЙ И ДАЙТЕ РАЗВЕРНУТЫЕ ОТВЕТЫ НА ВОПРОСЫ

Основная часть

Мужчина 32 лет при обращении в поликлинику к врачу-терапевту участковому предъявляет жалобы на неоформленный стул с примесью крови до 10 раз в сутки, схваткообразные боли внизу живота перед дефекацией, похудание на 7 кг за 3 месяца.

Из анамнеза: примеси крови в кале и неоформленный стул беспокоят в течение 3 месяцев. Температура не повышалась. Контакт с инфекционными больными отрицает, за пределы области не выезжал. Курил 1 пачку сигарет в сутки 10 лет, год назад прекратил. Злоупотребление алкоголем, внутривенную наркоманию отрицает. У родственников заболеваний желудочно-кишечного тракта нет. Работает менеджером, профессиональных вредностей нет.

Объективно: состояние удовлетворительное. Температура 36,7°C. Кожные покровы бледные, влажные. Рост – 175 см, вес – 58 кг. В лёгких везикулярное дыхание, побочных дыхательных шумов нет. ЧДД – 18 в минуту. При аускультации – ритм сердца правильный, соотношение тонов в норме, шумов нет. ЧСС – 98 ударов в минуту. АД – 110/70 мм рт. ст. (D=S). При осмотре живот симметричен, участвует в акте дыхания. При пальпации мягкий, болезненный в левой фланговой и левой подвздошной области. Печень по Курлову – 9×8×7 см. Размеры селезёнки – 6×4 см. Мочеиспускание свободное, безболезненное.

Общий анализ крови: эритроциты – $2,7 \times 10^{12}/л$, Hb - 108 г/л, цветовой показатель – 0,6, тромбоциты – $270 \times 10^{12}/л$, лейкоциты – $7,0 \times 10^9/л$, эозинофилы – 1%, палочкоядерные нейтрофилы – 2%, сегментоядерные нейтрофилы – 65%, лимфоциты – 27%, моноциты – 5%, СОЭ – 22 мм/ч.

Копрограмма: кал неоформленный, слизь ++++, лейкоциты – 10-15 в поле зрения, эритроциты – 5-6 в поле зрения

Фиброколоноскопия: слизистая нисходящей ободочной, сигмовидной и прямой кишки диффузно гиперемирована, легко кровоточит при контакте с колоноскопом, сосудистый рисунок смазан. В ректосигмоидном отделе выявлены множественные эрозии, покрытые фибрином.

Вопросы:

1. Предположите наиболее вероятный диагноз.
2. Обоснуйте поставленный Вами диагноз.
3. Составьте и обоснуйте план дополнительного обследования пациента.
4. Препараты каких групп показаны для лечения пациента в данной ситуации? Обоснуйте свой выбор.
5. Через 2 недели терапии отмечено уменьшение частоты стула до 2 раз в сутки, нет примесей крови в кале. Какова Ваша дальнейшая лечебная тактика? Обоснуйте Ваш выбор.

Ситуационная задача 13 [K000124]

Инструкция: ОЗНАКОМЬТЕСЬ С СИТУАЦИЕЙ И ДАЙТЕ РАЗВЕРНУТЫЕ ОТВЕТЫ НА ВОПРОСЫ

Основная часть

Пациент Е. 23 лет, автомеханик, заболел две недели назад после переохлаждения. Врачом-терапевтом участковым по месту жительства диагностирован острый тонзиллит. Была рекомендована терапия Амоксициллином курсом 10 дней, однако через 3 дня в связи со значительным улучшением самочувствия и нормализацией температуры тела лечение пациент прекратил. Через две недели после указанных событий больной отметил появление отёков на лице, общую слабость и недомогание, снизился аппетит, появилась головная боль, также моча стала тёмно-красного цвета и уменьшилось её количество. Наряду с вышеперечисленными симптомами пациента беспокоили боли в животе и пояснице. При измерении артериального давления – АД 140/90 мм рт. ст.

При осмотре: кожные покровы бледные. При аускультации лёгких дыхание везикулярное, побочных дыхательных шумов нет, ЧДД – 17 в минуту. Тоны сердца приглушены, ритм правильный. АД – 140 и 90 мм рт. ст. ЧСС – 90 ударов в минуту. Живот мягкий, безболезненный. Размеры печёночной тупости по Курлову – 11×9×8 см. Диурез – 700 мл в сутки.

Проведено лабораторное исследование.

Общий анализ крови: гемоглобин – 136 г/л, лейкоциты – $10,8 \times 10^9$ /л, СОЭ – 70 мм/час.

Общий анализ мочи: относительная плотность – 1025, протеинурия – 1,5 г/л, лейкоциты – 14-15 в поле зрения, эритроциты – сплошь покрывают все поле зрения.

Биохимический анализ крови: общий белок – 62 г/л, альбумин – 39 г/л, холестерин – 4,5 ммоль/л, мочевины – 5,6 ммоль/л, креатинин – 110 мкмоль/л, СКФ – 79,4 мл/мин/1,73 м² по СКД-ЕРІ, титр АСЛ-О – 1:1000.

УЗИ почек: почки увеличены в размерах, контуры ровные, расположение типичное; дифференцировка слоёв паренхимы нарушена, экзогенность паренхимы умеренно повышена; чашечно-лоханочная система без деформаций и эктазий.

Вопросы:

1. Предположите наиболее вероятный диагноз.
2. Обоснуйте поставленный Вами диагноз.
3. Назовите план обследования пациента.
4. Назначьте необходимую терапию.
5. Укажите, в каких случаях при данном заболевании проводится иммуносупрессивная терапия.

Ситуационная задача 14 [K000129]

Инструкция: ОЗНАКОМЬТЕСЬ С СИТУАЦИЕЙ И ДАЙТЕ РАЗВЕРНУТЫЕ ОТВЕТЫ НА ВОПРОСЫ

Основная часть

Больная 50 лет обратилась к врачу-терапевту участковому с жалобами на почти постоянные мучительные головные боли, которые не снимаются обычными гипотензивными средствами.

При осмотре: подчёркнуто крупные ладони и стопы с толстыми пальцами (при дополнительном расспросе указала, что больше не может, как раньше, носить модельную обувь, так как её невозможно подобрать по размеру). Голова крупная с большими оттопыренными ушами и грубыми чертами лица. Явный прогнатизм. Зубы редкие. Язык большой. Кожа с многочисленными папилломами, сальная, с обильной растительностью по мужскому типу. Сердце, по рентгеновским данным, увеличено. АД - 120/80 мм рт. ст. Пульс нормальный. Печень также увеличена, безболезненная.

Биохимический анализ крови: без существенных отклонений от нормы, уровень глюкозы в крови - 6,3 ммоль/л.

Вопросы:

1. Какой наиболее вероятный диагноз у данной больной?
2. Обоснуйте поставленный Вами диагноз.
3. Составьте план дополнительного обследования пациента.
4. Какова Ваша дальнейшая лечебная тактика?
5. Какие осложнения можно ожидать?

Ситуационная задача 15 [K000131]

Инструкция: ОЗНАКОМЬТЕСЬ С СИТУАЦИЕЙ И ДАЙТЕ РАЗВЕРНУТЫЕ ОТВЕТЫ НА ВОПРОСЫ

Основная часть

Больной 48 лет проснулся ночью от болей в эпигастральной области, сопровождающихся слабостью, потливостью, тошнотой. Ранее боли не беспокоили, считал себя здоровым. Попытка купировать боли раствором соды облегчения не принесла. После приёма Нитроглицерина под язык боли уменьшились, но полностью не прошли. Сохранялись тошнота, слабость, потливость. Под утро была вызвана бригада скорой помощи. На снятой ЭКГ выявлен глубокий зубец Q в III и aVF отведениях; сегмент ST в этих же отведениях приподнят над изолинией, дугообразный, переходит в отрицательный зубец T; сегмент ST в отведениях I, aVL и с V1 по V4 ниже изолинии.

Вопросы:

1. Какой наиболее вероятный диагноз у данного больного?
2. Обоснуйте поставленный Вами диагноз.
3. Составьте план дополнительного обследования пациента.
4. Какова Ваша дальнейшая лечебная тактика?
5. Укажите противопоказания к проведению тромболитика.

Ситуационная задача 16 [K000153]

Инструкция: ОЗНАКОМЬТЕСЬ С СИТУАЦИЕЙ И ДАЙТЕ РАЗВЕРНУТЫЕ ОТВЕТЫ НА ВОПРОСЫ

Основная часть

Больной В. 65 лет обратился в поликлинику с жалобами на общую слабость, плохой аппетит, затруднение при глотании, одышку при минимальной физической нагрузке (вставание с кровати, одевание), отёки ног, постоянные, несколько увеличивающиеся к вечеру.

Анамнез заболевания: больным себя считает около полугода, когда стали появляться вышеописанные жалобы. Врач-терапевт участковый, обнаружив желтушность и бледность кожных покровов, увеличение печени, направил больного в инфекционное отделение больницы с подозрением на вирусный гепатит.

При осмотре: состояние больного тяжёлое, значительная бледность и умеренная иктеричность кожи и слизистых оболочек, выражены одутловатость лица, отёки голеней. Сознание ясное, речь замедлена. Лимфоузлы не увеличены. В нижних отделах лёгких небольшое количество влажных хрипов. Сердце увеличено на 2 см влево от левой среднеключичной линии. Тоны сердца приглушены, систолический негрубый шум над всеми точками. Пульс – 109 в 1 мин, ритмичный. АД – 90/60 мм рт. ст. Язык ярко-красный, гладкий, с трещинами. Печень выступает на 3-4 см из-под края рёберной дуги, чувствительная при пальпации. Пальпируется край селезёнки.

Неврологический статус: дистальные гиперстезии, повышение глубоких сухожильных рефлексов, снижена сила мышц нижних конечностей.

Данные ЭКГ: ритм синусовый, блокада правой ножки пучка Гиса.

Отрицательный зубец Т в V4-V6 отведениях.

Анализ крови: эритроциты - $1,0 \times 10^{12}/л$, гемоглобин - 40 г/л, МСМ - 110 fL, лейкоциты - $3,6 \times 10^9/л$, тромбоциты - $150 \times 10^9/л$, ретикулоциты - 0,1%, СОЭ – 23 мм/ч, палочкоядерные нейтрофилы – 15%, сегментоядерные нейтрофилы – 48%, лимфоциты – 31%, моноциты – 4%, эозинофилы – 2%, базофилы – 0%, анизоцитоз (макроцитоз), пойкилоцитоз, мегалоциты, тельца Жолли, кольца Кэбота.

Вопросы:

1. Выскажите предполагаемый предварительный диагноз.
2. Обоснуйте поставленный Вами диагноз.
3. Составьте план дополнительного обследования.
4. Проведите дифференциальный диагноз.
5. Составьте план лечения.

Ситуационная задача 17 [K000154]

Инструкция: ОЗНАКОМЬТЕСЬ С СИТУАЦИЕЙ И ДАЙТЕ РАЗВЕРНУТЫЕ ОТВЕТЫ НА ВОПРОСЫ

Основная часть

Больная 69 лет обратилась к врачу-терапевту участковому с жалобами на пульсирующие постоянные головные боли в височных областях, снижение зрения, ноющие боли в мышцах плеч, коленных, плечевых, локтевых суставах, скованность до 12 часов дня, похудание на 5 кг за последний год.

Анамнез заболевания: болеет в течение 2 лет, началось с болей в суставах, мышцах, затем присоединились головные боли, снижение зрения. В связи с усилением симптомов обратилась к врачу.

Объективно: состояние удовлетворительное. Кожные покровы и видимые слизистые физиологической окраски. Обнаружены плотные и извитые височные артерии, болезненные при пальпации. Периферические лимфоузлы не увеличены. Отёков и синовитов нет. Дыхание везикулярное, хрипов нет. Тоны сердца ясные, ритмичные. Живот мягкий, безболезненный.

Общий анализ крови: гемоглобин – 110 г/л, эритроциты - $3,3 \times 10^{12}$ /л, лейкоциты - 5×10^9 /л, СОЭ – 36 мм/ч, палочкоядерные нейтрофилы – 5%, сегментоядерные нейтрофилы – 55%, лимфоциты – 34%, моноциты – 4%, эозинофилы – 2%, базофилы – 0%. СРБ – 15 мг/дл.

Вопросы:

1. Выскажите предполагаемый предварительный диагноз.
2. Обоснуйте поставленный Вами диагноз.
3. Составьте план дополнительного обследования.
4. Проведите дифференциальный диагноз.
5. Составьте план лечения.

Ситуационная задача 18 [K000156]

Инструкция: ОЗНАКОМЬТЕСЬ С СИТУАЦИЕЙ И ДАЙТЕ РАЗВЕРНУТЫЕ ОТВЕТЫ НА ВОПРОСЫ

Основная часть

Пациентка С. 22 лет направлена в стационар для обследования с жалобами на выраженную слабость, диарею до 3-4 раз в сутки, стул кашицеобразный, без патологических примесей, снижение массы тела на 5 кг за 6 месяцев, боли в околопупочной области, сухость во рту, постоянную жажду.

Пациентка считает себя больной в течение 6 лет, когда впервые появилась диарея до 5-6 раз в сутки, начал снижаться вес, появились отёки на ногах. Периодически проходила нормализация стула на фоне приёма противодиарейных препаратов. Пациентка отмечает, что нарушения стула появлялись после употребления в пищу молочных продуктов, хлебобулочных изделий, макарон, каш. Обследовалась у инфекционистов – инфекционная патология исключена.

Общий осмотр. Состояние средней степени тяжести за счёт выраженной слабости, сознание ясное. Рост – 163 см, вес – 45 кг. Кожные покровы бледные, чистые, слизистые бледно-розовые. Лимфоузлы безболезненные, не увеличены. Язык влажный, чистый. В легких дыхание везикулярное, хрипов нет. АД – 100/70 мм рт. ст., ЧСС – 75 ударов в минуту, пульс ритмичный. Живот при пальпации мягкий, участвует в акте дыхания, болезненный в эпигастральной, околопупочной областях. Печень, селезёнка не увеличены. Определяются небольшие отёки голеней до 2/3.

Лабораторные исследования: гемоглобин – 89 г/л, эритроциты – $3,72 \times 10^{12}$ /л, лейкоциты – $6,1 \times 10^9$ /л, тромбоциты – 266×10^9 /л, СОЭ – 34 мм/ч. Анализ мочи – без особенностей. Реакция кала на скрытую кровь – отрицательная. Глюкоза крови: 8:00 – 4,5 ммоль/л, 13:00 – 7,0 ммоль/л, 22:00 – 11,9 ммоль/л. Гликолизированный гемоглобин – 9,3%. Биохимические показатели: билирубин общий – 23,8 мкмоль/л, билирубин прямой – 2,8 мкмоль/л, АЛТ – 69 Е/л, АСТ – 45 Е/л, γ -ГТП – 25 Е/л, щелочная фосфатаза – 118 Е/л, натрий – 137 мкмоль/л, калий – 4,3 мкмоль/л, креатинин – 44 мкмоль/л, мочевины – 4,3 мкмоль/л, общий белок – 51 г/л, антитела к глиадину (IgG) – 135 Ед/мл.

ФГДС. Пищевод: слизистая оболочка гиперемирована, в средней и нижней трети множественные поверхностные эрозии, покрытые жёлтым фибрином в виде «творожных масс», кардиальный жом смыкается полностью. Желудок: содержимое – слизь с примесью светлой желчи в большом количестве. Слизистая умеренно гиперемирована, складки не утолщены. Привратник проходим. Луковица двенадцатиперстной кишки – слизистая гладкая, отсутствуют кишечные ворсинки, гиперемирована, отёчная, в просвете желчь.

Консультация проктолога: жалобы на периодическую диарею, временами с примесью слизи. Проведена ректороманоскопия. Патологических изменений не выявлено.

Вопросы:

1. Выскажите предполагаемый предварительный диагноз.
2. Обоснуйте поставленный Вами диагноз.
3. Составьте план дополнительного обследования.
4. Проведите дифференциальный диагноз.
5. Составьте план лечения.

Ситуационная задача 19 [K000158]

Инструкция: ОЗНАКОМЬТЕСЬ С СИТУАЦИЕЙ И ДАЙТЕ РАЗВЕРНУТЫЕ ОТВЕТЫ НА ВОПРОСЫ

Основная часть

Больная З. 21 года, инвалид с детства (ДЦП, задержка психического развития), поступила в клинику с жалобами матери на быструю утомляемость, выпадение волос, снижение аппетита, бледность кожи, извращение вкуса (ест землю), неустойчивый стул.

Анамнез жизни: отказывалась от еды, если в её состав входило мясо (со слов бабушки). Часто ела землю. Врачами за это время не наблюдалась, ничем не болела, профилактические прививки не сделаны.

При поступлении в стационар состояние расценено как тяжёлое. Больная вялая, почти безразлична к окружающему. Сознание ясное, на осмотр реагирует вяло. Кожа и видимые слизистые очень бледные. В углах рта «заеды». В лёгких везикулярное дыхание. Тоны сердца ритмичные, приглушены, на верхушке и над областью крупных сосудов выслушивается систолический шум мягкого тембра. Живот мягкий, безболезненный во всех отделах при пальпации. Печень +3 см ниже рёберного края. Селезёнка пальпируется у края подреберья, мягко-эластической консистенции. Моча светлая, стул 1-2 раза в день. Зрение и слух не нарушены. Склеры светлые. Менингеальной, общемозговой и очаговой симптоматики не отмечается.

Общий анализ крови: гемоглобин – 60 г/л, эритроциты – $2,6 \times 10^{12}$ /л, ретикулоциты – 0,4%, цветовой показатель – 0,63, лейкоциты – $7,2 \times 10^9$ /л, палочкоядерные нейтрофилы – 2%, сегментоядерные нейтрофилы – 70%, эозинофилы – 4%, лимфоциты – 16%, моноциты – 10%, СОЭ – 18 мм/ч.

Биохимический анализ крови: общий белок – 68 г/л, мочевины – 3,2 ммоль/л, билирубин общий – 20,0 мкмоль/л, сывороточное железо – 4,1 мкмоль/л (норма 10,6-33,6 мкмоль/л), железосвязывающая способность сыворотки – 103 мкмоль/л (норма 40,6-62,5), свободный гемоглобин не определяется.

Анализ кала на скрытую кровь (тремякратно): отрицательно.

Вопросы:

1. Выскажите предполагаемый предварительный диагноз.
2. Обоснуйте поставленный Вами диагноз.
3. Составьте план дополнительного обследования.
4. Проведите дифференциальный диагноз.
5. Составьте план лечения.

Ситуационная задача 20 [K000159]

Инструкция: ОЗНАКОМЬТЕСЬ С СИТУАЦИЕЙ И ДАЙТЕ РАЗВЕРНУТЫЕ ОТВЕТЫ НА ВОПРОСЫ

Основная часть

Пациент 3. 43 лет предъявляет жалобы на утомляемость, слабость, головные боли, одышку при ходьбе, боли в области коленных суставов, возникающие при спуске по лестнице, «стартовые» боли, утреннюю скованность в течение 20 минут, ограничение объёма движений.

Анамнез болезни: болеет около 4 лет, когда появились вышеперечисленные жалобы, за медицинской помощью не обращался, занимался самолечением, принимал настои трав, периодически (1-2 раза в год) – массаж суставов и туловища. Начало заболевания постепенное: появились умеренные боли в коленных суставах после значительной физической нагрузки, в вечерние часы и в первую половину ночи, утренняя скованность в течение 10 мин. На фоне относительно стабильного течения болезни 2-3 раза в год – ухудшение самочувствия: усиление болей в коленных суставах и появление их припухлости.

Анамнез жизни. С подросткового и юношеского возраста наблюдалась значительная прибавка веса, что связывал с хорошим питанием и малоподвижным образом жизни. Работал бухгалтером, последние 6 лет – заместителем главного бухгалтера предприятия. Наследственный анамнез: мать страдает сахарным диабетом, отец умер в 52-летнем возрасте от инфаркта миокарда, имел какое-то заболевание суставов. Не курит, алкоголем не злоупотребляет.

Объективный статус: состояние удовлетворительное, правильного телосложения, повышенного питания. Рост – 180 см, вес – 107 кг, окружность талии – 115 см. Кожные покровы чистые, физиологической окраски. Периферические лимфатические узлы не увеличены. Периферических отёков нет. Тонус мышц нормальный. Суставы обычной формы, движения не ограничены, крепитация в коленных суставах при движении. Дыхательная система: частота дыханий – 18 в 1 минуту. Пальпация грудной клетки безболезненная, голосовое дрожание умеренно ослаблено над всей поверхностью легких. Перкуторно – лёгочный звук, аускультативно – дыхание везикулярное с обеих сторон, хрипов нет. Сердечно-сосудистая система: верхушечный толчок не пальпируется. Перкуторно: правая граница относительной сердечной тупости на 1 см кнаружи от правого края грудины, верхняя – нижний край III ребра, левая – 2 см кнаружи от левой среднеключичной линии. Тоны сердца у верхушки умеренно приглушены, акцент II тона над аортой, ЧСС – 84 удара в минуту, ритм правильный. АД - 165/95 мм рт. ст. Пищеварительная система: язык и слизистая полости рта розового цвета, чистые. Живот увеличен в объеме, симметричный, участвует в акте дыхания, мягкий. Пальпация органов брюшной полости затруднена за счет избыточной подкожно-жировой клетчатки. Размеры печени по Курлову – 9×8×7 см. Размеры селезенки – 8×5 см.

Лабораторные и инструментальные данные.

Общий анализ крови: эритроциты – $4,9 \times 10^{12}/л$, гемоглобин – 147 г/л, лейкоциты – $8,2 \times 10^9/л$, эозинофилы – 2%, палочкоядерные нейтрофилы – 1%, сегментоядерные нейтрофилы – 67%, лимфоциты – 25%, моноциты – 4%.

Общий анализ мочи: относительная плотность – 1019, белок – 0,033 г/л, эпителий – единичный в поле зрения.

Биохимический анализ крови: общий белок – 68 г/л, альбумины – 55%, глобулины – 45%, билирубин общий – 18 мкмоль/л, прямой – 13 мкмоль/л, не прямой – 5 мкмоль/л, глюкоза – 6,4 ммоль/л, общий холестерин – 7,1 ммоль/л, холестерин липопротеинов высокой плотности – 0,78 ммоль/л, триглицериды – 2,6 ммоль/л, содержание фибриногена – 5,3 г/л.

ЭКГ: ритм синусовый, 80 в мин. Горизонтальное пол. эл. оси. Гипертрофия левого желудочка.

Вопросы:

1. Выскажите предполагаемый предварительный диагноз.
2. Обоснуйте поставленный Вами диагноз.
3. Составьте план дополнительного обследования.
4. Проведите дифференциальный диагноз.
5. Составьте план лечения.

Ситуационная задача 21 [K000160]

Инструкция: ОЗНАКОМЬТЕСЬ С СИТУАЦИЕЙ И ДАЙТЕ РАЗВЕРНУТЫЕ ОТВЕТЫ НА ВОПРОСЫ

Основная часть

Мужчина 46 лет, водитель, поступил в приёмное отделение стационара самостоятельно. Жалобы на резкую боль постоянного характера в эпигастральной области с иррадиацией в спину, в левую половину живота, тошноту, однократно рвоту съеденной пищей, не приносящую облегчения, умеренное вздутие живота, общую слабость, отсутствие аппетита на момент осмотра.

Начало заболевания связывает с тем, что накануне вечером отмечал с друзьями праздник, были погрешности в диете – приём острой и жирной пищи, алкоголя. Подобные боли были около года назад, также возникли после погрешностей в диете, купировались после приёма Но-шпы. Часто ранее отмечал ощущение тяжести и вздутия в животе после приёма жирной пищи. В настоящее время отмечает тяжесть и ощущение «распирания» в животе, мазеобразный, с жирным блеском, зловонный стул 3 раза в течение последних суток. Диурез не нарушен. Со слов жены – злоупотребляет алкоголем на протяжении последних семи лет.

Объективно: состояние удовлетворительное, сознание ясное. Телосложение нормостеническое, пониженного питания. Кожные покровы верхней половины туловища гиперемированы, чистые. Язык суховат, обложен желтоватым налётом. В лёгких дыхание жестковатое, хрипов нет. ЧДД – 18 в минуту. Тоны сердца приглушены, ритмичные. ЧСС – 92 удара в минуту. АД – 110/70 мм рт. ст. Печень при пальпации плотная, безболезненная, около края рёберной дуги. Размер по Курлову - 10×9×8 см. Селезёнка не пальпируется. Живот несколько вздут, участвует в акте дыхания, умеренно болезненный при пальпации в эпигастральной области. Симптомы раздражения брюшины - отрицательные.

Лабораторные данные.

Общий анализ крови: лейкоциты - $9,6 \times 10^9$ /л, СОЭ – 16 мм/ч.

Общий анализ мочи: относительная плотность – 1022, белок – 0,033%, анализ кала – стеаторея, креаторея, амилорея.

УЗИ ОБП: печень увеличена, с перипортальными уплотнениями, желчный пузырь 75×35 мм, в просвете конкремент 8 мм в диаметре, с акустической дорожкой. Поджелудочная железа неоднородной структуры за счёт гипо- и гиперэхогенных очагов, немногочисленных кальцификатов, неравномерное расширение главного панкреатического протока, размеры головки увеличены до 5 см. Свободной жидкости в брюшной полости нет.

От ФГДС больной отказался.

Вопросы:

1. Выскажите предполагаемый предварительный диагноз.
2. Обоснуйте поставленный Вами диагноз.
3. Составьте план дополнительного обследования.
4. Проведите дифференциальный диагноз.
5. Составьте план лечения.

Ситуационная задача 22 [K000161]

Инструкция: ОЗНАКОМЬТЕСЬ С СИТУАЦИЕЙ И ДАЙТЕ РАЗВЕРНУТЫЕ ОТВЕТЫ НА ВОПРОСЫ

Основная часть

Больная З. 22 лет жалуется на слабость, головокружение, повышенную утомляемость, приступы сильной боли в правом подреберье.

Анамнез заболевания: с 11 лет больная отмечает периодически возникающую желтушность кожных покровов, сменяющуюся бледностью. Эти приступы сопровождались выраженной слабостью. В последние 8 лет больную стала беспокоить боль в правом подреберье приступообразного характера, сопровождающаяся желтухой.

Объективно: состояние удовлетворительное, сознание ясное. Кожные покровы и видимые слизистые оболочки желтушные на общем бледном фоне, склеры иктеричные. Периферические лимфоузлы не увеличены. В лёгких дыхание проводится по всем полям, хрипов нет. ЧДД – 17 в минуту. Тоны сердца ритмичные, выслушивается дующий шум на верхушке сердца. ЧСС - 84 удара в минуту. Печень при пальпации обычной консистенции, болезненная, край закруглён, выступает на 2,5 см из-под края рёберной дуги. Размеры по Курлову - 12×10×9 см. Селезёнка выступает на 3 см ниже левой рёберной дуги. При поверхностной пальпации живот мягкий, безболезненный.

Результаты дополнительных исследований.

Общий анализ крови: эритроциты - $3,2 \times 10^{12}/л$, гемоглобин - 91 г/л, цветовой показатель - 0,85, ретикулоциты - 14,8%, средний диаметр эритроцитов - 4 мкм, лейкоциты - $11 \times 10^9/л$, палочкоядерные нейтрофилы - 11%, сегментоядерные нейтрофилы - 59%, лимфоциты - 30%, моноциты - 10%, СОЭ - 20 мм/ч. Осмотическая резистентность эритроцитов (ОРЭ) - 0,78-0,56% (в норме мин. ОРЭ - 0,44-0,48%, макс. ОРЭ - 0,28-0,36%).

Биохимический анализ крови: билирубин - 111,2 мкмоль/л, прямой - 17,1 мкмоль/л, непрямой – 94,1 мкмоль/л. Проба Кумбса отрицательная.

Вопросы:

1. Выскажите предполагаемый предварительный диагноз.
2. Обоснуйте поставленный Вами диагноз.
3. Составьте план дополнительного обследования.
4. Проведите дифференциальный диагноз.
5. Составьте план лечения.

Ситуационная задача 23 [K000163]

Инструкция: ОЗНАКОМЬТЕСЬ С СИТУАЦИЕЙ И ДАЙТЕ РАЗВЕРНУТЫЕ ОТВЕТЫ НА ВОПРОСЫ

Основная часть

Женщина 45 лет, продавец, обратилась в поликлинику с жалобами на приступы удушья и одышку после физической нагрузки и спонтанные ночью, на дискомфорт в груди. Впервые заболела после тяжёлой пневмонии 11 лет назад. Затем приступы повторялись после физической нагрузки и во время простудных заболеваний. Приступы удушья снимала ингаляцией Сальбутамола (3-4 раза в сутки).

В анамнезе: внебольничная 2-сторонняя бронхопневмония, острый аппендицит. Наличие аллергических заболеваний у себя и родственников отрицает. Гемотрансфузий не было. Вредных привычек нет.

Объективно: состояние удовлетворительное, сознание ясное. Кожа и слизистые чистые, физиологической окраски. Язык влажный. Лимфоузлы не увеличены. В лёгких: перкуторно – коробочный звук, аускультативно – дыхание жёсткое, сухие хрипы по всем лёгочным полям, свистящие при форсированном выдохе. Частота дыхательных движений – 18 в минуту. Границы сердца не изменены. Тоны сердца приглушены, ритмичны. АД - 140/90 мм рт. ст. Пульс – 69 ударов в минуту, хорошего наполнения и напряжения. Живот мягкий, безболезненный. Печень, селезёнка не пальпируются. Физиологические отправления не нарушены.

Анализ крови: гемоглобин – 12,6 г/л, эритроциты – $3,9 \times 10^{12}$ /л, лейкоциты - $9,5 \times 10^9$ /л, палочкоядерные нейтрофилы – 3%, сегментоядерные нейтрофилы – 63%, эозинофилы – 5%, моноциты – 6%, лимфоциты – 13%; СОЭ - 19 мм/ч.

Биохимический анализ крови: общий билирубин - 5,3 мкм/л; общий белок - 82 г/л, мочевины - 4,7 ммоль/л.

Анализ мочи: удельный вес - 1028, белок - отриц., эпителий - 1-3 в поле зрения.

Анализ мокроты: слизистая, без запаха. При микроскопии: лейкоциты - 5-6 в поле зрения, эозинофилы - 10-12 в поле зрения, клетки эпителия бронхов, ед. альвеолярные макрофаги. ВК - отриц. (3-кратно).

Ро-графия грудной клетки: повышена прозрачность лёгочных полей, уплощение и низкое стояние диафрагмы. Лёгочный рисунок усилен. Корни лёгких увеличены, тень усилена. Тень сердца увеличена в поперечнике.

Вопросы:

1. Выскажите предполагаемый предварительный диагноз.
2. Обоснуйте поставленный Вами диагноз.
3. Составьте план дополнительного обследования.
4. Проведите дифференциальный диагноз.
5. Составьте план лечения (назовите необходимые группы лекарственных препаратов).

Ситуационная задача 24 [K000180]

Инструкция: ОЗНАКОМЬТЕСЬ С СИТУАЦИЕЙ И ДАЙТЕ РАЗВЕРНУТЫЕ ОТВЕТЫ НА ВОПРОСЫ

Основная часть

Больной В. 43 лет обратился в поликлинику с жалобами на ноющие боли в эпигастральной области, которые возникают через 20-30 минут после приёма пищи; на тошноту и рвоту желудочным содержимым, возникающую на высоте болей и приносящую облегчение; на снижение аппетита.

Из анамнеза заболевания: впервые подобные жалобы возникли около 6 лет назад, но боли купировались приемом Алмагеля и Но-шпы. За медицинской помощью ранее не обращался. Отмечает весенне-осенние обострения заболевания. Ухудшение самочувствия около двух дней, после употребления алкоголя и жареной пищи.

Работает водителем такси. Питается нерегулярно, часто употребляет алкоголь. Курит в течение 20 лет до 2 пачек сигарет в день. Наследственный анамнез: у отца – язвенная болезнь желудка.

Объективно: общее состояние относительно удовлетворительное. Астеник, пониженного питания. Кожа и видимые слизистые бледно-розовые. Периферические лимфоузлы не увеличены. Дыхание везикулярное, хрипов нет. ЧДД – 16 в минуту. Пульс удовлетворительного наполнения и напряжения, 74 удара в минуту. АД - 120/80 мм рт. ст. Тоны сердца ясные, ритмичные. ЧСС – 74 удара в минуту. Язык обложен белым налётом. Живот при пальпации мягкий, болезненный в эпигастральной области, симптом Менделя положительный, симптом Щеткина-Блюмберга отрицательный. Селезёнка не увеличена. Симптом поколачивания отрицательный с обеих сторон. Стул ежедневно, без патологических примесей.

Данные дополнительных методов исследования.

Общий анализ крови: гемоглобин – 130 г/л, эритроциты – $4,2 \times 10^{12}/л$. - 1, лейкоциты – $6,5 \times 10^9/л$, эозинофилы – 1%, палочкоядерные нейтрофилы – 1%, сегментоядерные нейтрофилы – 60%, лимфоциты – 30%, моноциты – 8%, СОЭ – 10 мм/ч.

Общий анализ мочи: относительная плотность – 1018, эпителий – 2-4 в поле зрения, белок, цилиндры, соли - не определяются.

Биохимический анализ крови: глюкоза – 4,5 ммоль/л, фибриноген – 2,9 г/л, общий белок – 68 г/л.

ФГДС: пищевод свободно проходим, слизистая не изменена, кардиальный жом смыкается. Желудок обычной формы и размеров. Слизистая гиперемирована, складки обычной формы и размеров, в кардиальном отделе по большой кривизне определяется язвенный дефект 1,0-1,5 см, с ровными краями, неглубокий, дно прикрыто фибрином. Луковица двенадцатиперстной кишки обычной формы и размеров, слизистая бледно-розового цвета. Выявлен *Helicobacter pylori*.

Вопросы:

1. Выделите основные синдромы.
2. Сформулируйте диагноз.
3. Обоснуйте диагноз.
4. С какими заболеваниями необходимо дифференцировать данную патологию?
5. Перечислите основные принципы лечения.

Ситуационная задача 25 [K000181]

Инструкция: ОЗНАКОМЬТЕСЬ С СИТУАЦИЕЙ И ДАЙТЕ РАЗВЕРНУТЫЕ ОТВЕТЫ НА ВОПРОСЫ

Основная часть

Больной К. 45 лет обратился к врачу-терапевту участковому с жалобами на давящие боли в эпигастральной области, периодически – опоясывающие, возникают через 40 минут после употребления жирной и жареной пищи, сопровождаются вздутием живота; на рвоту, не приносящую облегчения, на отрыжку воздухом.

Анамнез заболевания: больным себя считает около двух лет, когда появилась боль в левом подреберье после приёма жирной и жареной пищи. За медицинской помощью не обращался. 3 дня назад после погрешности в диете боли возобновились, появилось вздутие живота, отрыжка воздухом, тошнота, рвота, не приносящая облегчения.

Объективно: состояние относительно удовлетворительное, сознание ясное. Кожные покровы обычной окраски. В лёгких дыхание везикулярное, хрипов нет. ЧДД - 18 в минуту. Тоны сердца ясные, ритмичные. ЧСС - 72 удара в минуту. Язык влажный, обложен бело-жёлтым налетом. Живот при пальпации мягкий, болезненный в эпигастрии и левом подреберье. Печень не пальпируется, размеры по Курлову - 9×8×7 см, симптом поколачивания отрицательный билатерально.

Общий анализ крови: эритроциты – $4,3 \times 10^{12}/л$, гемоглобин – 136 г/л, цветной показатель – 1,0; СОЭ – 18 мм/ч, тромбоциты – $320 \times 10^9/л$, лейкоциты – $10,3 \times 10^9/л$, эозинофилы – 3%, палочкоядерные нейтрофилы – 4%, сегментоядерные нейтрофилы – 51%, лимфоциты – 32%, моноциты – 10%.

Общий анализ мочи: светло-жёлтая, прозрачная, кислая, удельный вес - 1016, лейкоциты – 1-2 в поле зрения, эпителий - 1-2 в поле зрения, оксалаты – небольшое количество.

Биохимическое исследование крови: АСТ – 30 Ед/л; АЛТ – 38 Ед/л; холестерин – 3,5 ммоль/л; общий билирубин – 19,0 мкмоль/л; прямой – 3,9 мкмоль/л; амилаза – 250 ед/л; креатинин – 85 ммоль/л; общий белок – 75 г/л.

Копрограмма: цвет – серовато-белый, консистенция – плотная, запах – специфический, мышечные волокна +++, нейтральный жир +++, жирные кислоты и мыла +++, крахмал ++, соединительная ткань – нет, слизь – нет.

ФГДС: пищевод и кардиальный отдел желудка без особенностей. Желудок обычной формы и размеров. Слизистая розовая, с участками атрофии. Складки хорошо выражены. Луковица двенадцатиперстной кишки без особенностей.

УЗИ органов брюшной полости: печень нормальных размеров, структура однородная, нормальной эхогенности, протоки не расширены, общий желчный проток – 6 мм, желчный пузырь нормальных размеров, стенка – 2 мм, конкременты не визуализируются. Поджелудочная железа повышенной эхогенности, неоднородная, проток – 2 мм, головка увеличена в объеме (33 мм), неоднородная, повышенной эхогенности.

Вопросы:

1. Выделите основные синдромы.
2. Оцените данные копрограммы.

3. Сформулируйте диагноз.
4. Какие дополнительные исследования необходимо назначить больному?
5. Какова Ваша тактика лечения данного заболевания?

Ситуационная задача 26 [K000182]

Инструкция: ОЗНАКОМЬТЕСЬ С СИТУАЦИЕЙ И ДАЙТЕ РАЗВЕРНУТЫЕ ОТВЕТЫ НА ВОПРОСЫ

Основная часть

Мужчина 23 лет обратился к врачу-терапевту участковому с жалобами на приступы удушья, возникающие 1-2 раза в месяц, с затруднённым выдохом, сопровождающиеся свистящими хрипами и тяжестью в груди, приступообразным кашлем с трудноотделяемой мокротой. В последнее время приступы участились до 2 раз в неделю, возникают и ночью.

Из анамнеза известно, что приступы появились около года назад, отмечаются в течение всего года, появляются при контакте с домашней пылью, пылью растений, шерстью животных, резких запахах, прекращаются самостоятельно или после приёма таблетки Эуфиллина. У бабушки больного также были подобные приступы удушья. В течение трёх лет в мае-июне отмечает слезотечение, заложенность носа, чихание.

Состояние пациента удовлетворительное, частота дыхания – 24 в мин. Кожные покровы чистые, обычной окраски. При аускультации выслушивается большое количество сухих свистящих рассеянных хрипов на выдохе. Тоны сердца ритмичные, ясные, 90 ударов в минуту, АД – 110/70 мм рт. ст. Живот мягкий, при пальпации безболезненный во всех отделах. Печень и селезёнка не увеличены. Дизурии нет. Симптом поколачивания по поясничной области отрицательный с обеих сторон.

В анализах крови: лейкоциты – $6,0 \times 10^9$ /л; сегментоядерные нейтрофилы – 63%; лимфоциты – 23%; эозинофилы – 10%; моноциты – 4%, СОЭ – 10 мм/ч.

Общий анализ мокроты: консистенция вязкая, характер слизистый, лейкоциты – 1–5 в поле зрения, эозинофилы – 20–30 в поле зрения, спиральи Куршмана, кристаллы Шарко-Лейдена. IgE сыворотки крови повышен в три раза.

Спирометрия: прирост ОФВ1 после ингаляции Сальбутамола – 25%.

Рентгенография органов грудной клетки - очаговых или инфильтративных теней не выявлено.

Вопросы:

1. Предположите наиболее вероятный диагноз.
2. Обоснуйте поставленный Вами диагноз.
3. Составьте и обоснуйте план дополнительного обследования пациента.
4. Назовите группы лекарственных препаратов, которые Вы бы рекомендовали пациенту в настоящее время. Обоснуйте свой выбор.
5. Через неделю пациент вновь пришел на приём к врачу-терапевту участковому. Жалоб не предъявляет, приступы прекратились. В лёгких при объективном обследовании хрипы не выслушиваются. Выберите дальнейшую тактику лечения больного и объясните Ваш выбор.

Ситуационная задача 27 [K000183]

Инструкция: ОЗНАКОМЬТЕСЬ С СИТУАЦИЕЙ И ДАЙТЕ РАЗВЕРНУТЫЕ ОТВЕТЫ НА ВОПРОСЫ

Основная часть

Больной 23 лет обратился к врачу-терапевту участковому с жалобами на отёки лица, век, туловища, конечностей, снижение количества выделяемой за сутки мочи, слабость, головную боль.

Из анамнеза известно, что страдает хроническим тонзиллитом. Подобные симптомы впервые появились 2 года назад, длительно лечился в нефрологическом отделении, получал Преднизолон с положительным эффектом, выписан из стационара в удовлетворительном состоянии. После выписки у врача не наблюдался, не лечился, хотя отмечал периодически отёки на лице. 2 недели назад переболел ангиной, после этого состояние резко ухудшилось, появились вышеуказанные жалобы. При осмотре АД – 150/95 мм рт. ст., ЧСС – 92 удара в минуту, ЧДД – 22 в минуту.

Данные обследования.

Общий анализ крови: эритроциты - $3,4 \times 10^{12}/л$, гемоглобин - 124 г/л, цветовой показатель - 0,89, лейкоциты - $5,4 \times 10^9/л$, лейкоцитарная формула - в норме, СОЭ – 42 мм/ч.

Биохимическое исследование: общий белок крови – 35,6 г/л, альбумины – 33%, холестерин крови – 9 ммоль/л.

Общий анализ мочи: удельный вес – 1012, белок – 5,4 г/л, эритроциты выщелоченные – 20-25 в поле зрения, восковидные цилиндры – 9-10 в поле зрения.

Вопросы:

1. Укажите основной клинико-лабораторный синдром.
2. Сформулируйте предположительный диагноз.
3. Какие дополнительные исследования необходимы для уточнения диагноза?
4. Назначьте лечение в соответствии с клиническими рекомендациями по терапии больных с данной патологией.
5. Каковы ориентировочные сроки временной нетрудоспособности при данном заболевании? Как часто следует производить диспансерное наблюдение?

Ситуационная задача 28 [K000184]

Инструкция: ОЗНАКОМЬТЕСЬ С СИТУАЦИЕЙ И ДАЙТЕ РАЗВЕРНУТЫЕ ОТВЕТЫ НА ВОПРОСЫ

Основная часть

Больная 18 лет обратилась к врачу-терапевту участковому с жалобами на боли в поясничной области, учащённое мочеиспускание, озноб.

Из анамнеза известно, что часто болеет ОРВИ, периодически отмечает тупые боли внизу живота, на этом фоне бывает субфебрильная температура; иногда отмечается болезненное мочеиспускание.

При осмотре: кожные покровы обычной окраски, температура 37,8°C. В лёгких дыхание везикулярное, хрипов нет. Число дыхательных движений – 20 в минуту. Тоны сердца ясные, ритмичные. Частота сердечных сокращений – 96 в минуту. Симптом Пастернацкого положительный с обеих сторон. Мочеиспускание учащено и болезненно. Отёков нет.

Общий анализ крови: гемоглобин – 114 г/л, эритроциты – $4,5 \times 10^{12}$ /л, лейкоциты – $18,5 \times 10^9$ /л, палочкоядерные нейтрофилы – 10%, сегментоядерные нейтрофилы – 70%, лимфоциты – 22%, моноциты – 9%, СОЭ – 28 мм/час.

Общий анализ мочи: реакция - щелочная, белок - 0,06%, лейкоциты – сплошь на все поле зрения, эритроциты – 1-2 в поле зрения, бактерии – значительное количество.

УЗИ почек: почки расположены правильно, размеры на верхней границе нормы. Чашечно-лоханочная система расширена с обеих сторон.

Вопросы:

1. Предположите наиболее вероятный диагноз.
2. Обоснуйте поставленный Вами диагноз.
3. Укажите дополнительные методы исследования для уточнения диагноза.
4. Назовите исследование, необходимое для назначения адекватной терапии.
5. Назовите мероприятия диспансерного наблюдения за больной при достижении ремиссии.

Ситуационная задача 29 [K000185]

Инструкция: ОЗНАКОМЬТЕСЬ С СИТУАЦИЕЙ И ДАЙТЕ РАЗВЕРНУТЫЕ ОТВЕТЫ НА ВОПРОСЫ

Основная часть

Мужчина 35 лет обратился к врачу-терапевту участковому с жалобами на повышение температуры до 37,6°C в течение пяти дней, кашель с желтоватой мокротой. Принимал жаропонижающие препараты без особого эффекта. Другие лекарства не принимал. За десять дней до этого перенёс ОРВИ. Лекарственной аллергии не отмечает. Сопутствующих заболеваний нет.

Состояние пациента удовлетворительное, частота дыхания – 19 в минуту. Кожные покровы чистые, обычной окраски. При аускультации выслушивается умеренное количество влажных крепитирующих хрипов в нижних задних отделах грудной клетки справа, в других отделах лёгких дыхание везикулярное, хрипов нет. Тоны сердца ритмичные, ясные, 82 удара в минуту, АД - 120/70 мм рт. ст. Живот мягкий, при пальпации безболезненный во всех отделах. Печень и селезёнка не увеличены. Дизурии нет. Симптом поколачивания по поясничной области отрицательный.

Рентгенография органов грудной клетки прямой и боковой проекции: справа в 9-10 сегментах нижней доли определяется инфильтрация.

Вопросы:

1. Предположите наиболее вероятный диагноз.
2. Обоснуйте поставленный Вами диагноз.
3. Составьте и обоснуйте план дополнительного обследования пациента.
4. Назовите группы лекарственных препаратов, которые Вы бы рекомендовали пациенту в настоящее время. Обоснуйте свой выбор.
5. Пациенту назначена явка через два дня для оценки действия назначенных лекарственных препаратов и возможной коррекции терапии. Выберите дальнейшую тактику лечения больного и объясните Ваш выбор.

Ситуационная задача 30 [K000186]

Инструкция: ОЗНАКОМЬТЕСЬ С СИТУАЦИЕЙ И ДАЙТЕ РАЗВЕРНУТЫЕ ОТВЕТЫ НА ВОПРОСЫ

Основная часть

Больной М. 24 лет обратился к врачу-терапевту участковому с жалобами на головную боль, общую слабость и утомляемость, снижение аппетита.

Из анамнеза известно, что в возрасте 14 лет после перенесенного ОРЗ у пациента появились отёки лица, сохранялась субфебрильная температура в течение 3-4 месяцев, были изменения в моче. Лечился у врача-педиатра участкового около года «от нефрита», получал Преднизолон. Последний год чувствовал себя хорошо, заметных отёков не было. Во время медосмотра выявлено повышение АД - 140/90 мм рт. ст. и пастозность лица. Было рекомендовано обратиться в поликлинику по месту жительства для обследования и верификации диагноза.

При осмотре: нормального телосложения, ИМТ = 21 кг/м², кожа бледная, сухая, имеются следы расчёсов на руках, пояснице, туловище, отёки лица и кистей рук. Язык сухой, с коричневатым налётом. В лёгких дыхание везикулярное, хрипов нет. Границы относительной сердечной тупости расширены влево на 1,5 см от срединно-ключичной линии. Пульс - 76 ударов в минуту, высокий. АД - 140/90 мм рт. ст. Живот мягкий, безболезненный при пальпации во всех отделах. Печень и селезёнка не увеличены. Симптом поколачивания по поясничной области отрицательный. Отмечает уменьшение выделяемой мочи. Отёков на нижних конечностях нет.

Общий анализ крови: эритроциты – $3,2 \times 10^{12}$ /л, гемоглобин – 105 г/л, лейкоциты – $5,2 \times 10^9$ /л, палочкоядерные нейтрофилы – 4%, сегментоядерные нейтрофилы – 65%, эозинофилы – 3%, моноциты – 5%, лимфоциты – 23%, СОЭ – 12 мм/ч.

Биохимические исследования крови: общий холестерин – 7 ммоль/л, креатинин крови – 170 мкмоль/л, мочевины крови – 11 ммоль/л.

В анализах мочи: удельный вес – 1009, белок – 1,1%, лейкоциты – 2-4 в поле зрения, эритроциты выщелочные – 7-10 в поле зрения, гиалиновые цилиндры – 2-3 в поле зрения. Альбуминурия - 250 мг/сут. СКФ (по формуле СКД-ЕРІ) – 55 мл/мин.

Вопросы:

1. Предположите наиболее вероятный диагноз.
2. Обоснуйте предполагаемый диагноз.
3. Нужны ли дополнительные исследования для уточнения диагноза?
4. Какова дальнейшая тактика ведения пациента?
5. Препарат какой группы лекарственных средств Вы бы рекомендовали пациенту в качестве нефропротективной терапии? Обоснуйте свой выбор.

Ситуационная задача 31 [K000187]

Инструкция: ОЗНАКОМЬТЕСЬ С СИТУАЦИЕЙ И ДАЙТЕ РАЗВЕРНУТЫЕ ОТВЕТЫ НА ВОПРОСЫ

Основная часть

Больной 18 лет обратился к врачу-терапевту участковому с жалобами на боли в животе, рвоту, повышение температуры.

Анамнез: заболел вчера (со слов больного, после сильного переохлаждения), когда у него появились боли в суставах рук и ног, повысилась температура до 38,5°C. Утром появилась частая рвота, боли в животе схваткообразного характера, вздутие живота.

Объективно: у больного отмечено повышение температуры до 38°C, обложенный сухой язык. Патологии со стороны лёгких и сердца не выявлено. Отмечается вздутие живота и напряжение передней брюшной стенки, положительный симптом Щеткина-Блюмберга. Пульс – 110 в мин. АД - 110/70 мм рт. ст. На голенях обильные петехиальные высыпания. Выраженная припухлость и болезненность при пальпации голеностопных, коленных и лучезапястных суставов справа и слева.

Общий анализ крови: эритроциты – $4,2 \times 10^{12}/л$, гемоглобин – 136 г/л, тромбоциты – $200 \times 10^9/л$, лейкоциты – $21,0 \times 10^9/л$, эозинофилы – 12%, палочкоядерные – 10%, сегментоядерные – 68%, лимфоциты – 6%, моноциты – 4%, СОЭ - 42 мм/час.

Биохимические исследования крови: креатинин – 290 мкмоль/л, АсАТ – 17 Ед/л; АлАТ – 23 Ед/л, глюкоза – 4,9 ммоль/л.

Общий анализ мочи: удельный вес – 1021; белок – 0,068 г/л; лейкоциты – 6-8 в поле зрения; эритроциты – 20-25 в поле зрения свежие, неизмененные.

Вопросы:

1. Укажите основной синдром в клинической картине.
2. Сформулируйте предположительный диагноз.
3. С какими заболеваниями необходимо провести дифференциальную диагностику в первую очередь?
4. Какие дополнительные исследования необходимы для подтверждения диагноза?
5. Какие группы лекарственных препаратов и немедикаментозные методы лечения являются наиболее важными в терапии данного заболевания?

Ситуационная задача 32 [K000188]

Инструкция: ОЗНАКОМЬТЕСЬ С СИТУАЦИЕЙ И ДАЙТЕ РАЗВЕРНУТЫЕ ОТВЕТЫ НА ВОПРОСЫ

Основная часть

Больной К. 39 лет обратился к врачу-терапевту участковому с жалобами на сухой кашель, повышение температуры до 37,5 °С, общую слабость, боль в грудной клетке при дыхании. В анамнезе – переохлаждение. Объективно: бледность кожных покровов, небольшое отставание правой половины грудной клетки при дыхании. При перкуссии лёгких ясный лёгочный звук над всей поверхностью лёгких. При аускультации: ослабленное дыхание и шум трения плевры с правой стороны ниже угла лопатки.

Рентгенологическое исследование органов грудной клетки – без патологии.

Вопросы:

1. Сформулируйте предварительный диагноз.
2. Обоснуйте поставленный Вами диагноз.
3. Укажите объём дообследования, необходимый для уточнения диагноза.
4. С какими заболеваниями требуется провести дифференциальную диагностику данного состояния?
5. При прогрессировании заболевания уменьшились кашель и боль в грудной клетке, появилась выраженная одышка, при клиническом осмотре появились притупление перкуторного тона, ослабление везикулярного дыхания и голосового дрожания в нижних отделах правого лёгкого. Какое инструментальное исследование следует выполнить повторно и с какой целью?

Ситуационная задача 33 [K000190]**Инструкция: ОЗНАКОМЬТЕСЬ С СИТУАЦИЕЙ И ДАЙТЕ РАЗВЕРНУТЫЕ ОТВЕТЫ НА ВОПРОСЫ****Основная часть**

Больной К. 48 лет, экономист, обратился к врачу-терапевту участковому с жалобами на сжимающие боли за грудиной и в области сердца, иррадиирующие в левое плечо, возникающие при ходьбе через 100 метров, иногда в покое, купирующиеся приёмом 1-2 таблетками Нитроглицерина через 2-3 минуты, одышку, сердцебиение при незначительной физической нагрузке. Боли в сердце впервые появились около 5 лет назад. Принимает Нитроглицерин для купирования болей, Кардикет 20 мг 2 раза в день – для профилактики болей в сердце, Аспирин 100 мг на ночь. Принимал статины около двух лет, последние два года не принимает. За последние полгода снизилась переносимость физической нагрузки. Больной курит около 20 лет, по 1 пачке в день. Наследственность: отец умер в возрасте 62 лет от инфаркта миокарда.

Общее состояние удовлетворительное. Нормостенической конституции. Периферических отёков нет. ЧДД - 18 в минуту, в лёгких дыхание везикулярное, хрипов нет. Границы сердца при перкуссии: правая - правый край грудины IV межреберье, верхняя – III межреберье, левая – на 1,0 см кнутри от левой среднеключичной линии V межреберье. Тоны сердца приглушены, ритм правильный, акцент II тона над аортой. ЧСС – 82 удара в минуту. АД - 135/80 мм рт. ст. Печень и селезёнка не пальпируются. Симптом поколачивания по поясничной области отрицательный.

Липиды крови: общий холестерин - 6,8 ммоль/л; триглицериды – 1,7 ммоль/л; холестерин липопротеинов высокой плотности – 0,9 ммоль /л.

ЭКГ в покое: ритм - синусовый, ЧСС – 80 ударов в минуту. ЭОС не отклонена. Единичная желудочковая экстрасистола.

Эхо-КГ: уплотнение стенок аорты. Толщина задней стенки левого желудочка (ТЗСЛЖ) – 1,0 см; толщина межжелудочковой перегородки (ТМЖП) - 1,0 см. Камеры сердца не расширены. Фракция выброса левого желудочка (ФВ) - 57%. Нарушения локальной и глобальной сократимости левого желудочка не выявлено.

ВЭМ-проба: при выполнении первой ступени нагрузки появилась сжимающая боль за грудиной, сопровождающаяся появлением депрессии сегмента ST до 3 мм в I, II, V2-V6, исчезнувших в восстановительном периоде.

Коронароангиография: стеноз в/3 левой коронарной артерии - 80%, с/3 огибающей артерии - 80%.

Вопросы:

1. Сформулируйте клинический диагноз.
2. Проведите обоснование клинического диагноза.
3. Назовите основные факторы риска атеросклероза.
4. Назначьте немедикаментозное и медикаментозное лечение.
5. Есть ли показания к хирургическому лечению в данном случае?

Ситуационная задача 34 [K000191]

Инструкция: ОЗНАКОМЬТЕСЬ С СИТУАЦИЕЙ И ДАЙТЕ РАЗВЕРНУТЫЕ ОТВЕТЫ НА ВОПРОСЫ

Основная часть

Женщина 32 лет обратилась к врачу-терапевту участковому с жалобами на участвовавшие в течение последнего месяца приступы удушья, они сопровождаются слышимыми на расстоянии хрипами, кашлем с выделением небольшого количества вязкой мокроты, после чего наступает облегчение. Подобные состояния беспокоят около 2 лет, не обследовалась. В анамнезе аллергический ринит. Ухудшение состояния связывает с переходом на новую работу в библиотеку. В течение последнего месяца симптомы возникают ежедневно, ночью 3 раза в неделю, нарушают активность и сон.

Объективно: общее состояние удовлетворительное. Нормостенической конституции. Кожные покровы бледно-розового цвета, высыпаний нет. Периферические отёки отсутствуют. Над лёгкими дыхание жёсткое, выслушиваются рассеянные сухие свистящие хрипы. ЧДД - 18 в минуту. Тоны сердца ясные, ритм правильный, ЧСС – 72 удара в минуту. АД – 120/80 мм рт. ст. Живот при пальпации мягкий, безболезненный.

Общий анализ крови: эритроциты - $4,2 \times 10^{12}/л$, гемоглобин - 123 г/л, лейкоциты - $4,8 \times 10^9/л$, эозинофилы - 16%, сегментоядерные нейтрофилы - 66%, лимфоциты - 18%, моноциты - 2%, СОЭ - 10 мм/ч.

Анализ мокроты общий: слизистая, лейкоциты - 5-7 в поле зрения, плоский эпителий - 7-10 в поле зрения, детрит в небольшом количестве, спирали Куршманна.

Рентгенограмма лёгких. Инфильтративных теней в лёгких не определяется. Диафрагма, тень сердца, синусы без особенностей.

Спиротест. Исходные данные: ЖЕЛ - 82%, ОФВ1 - 62%, ФЖЕЛ - 75%. Через 15 минут после ингаляции 800 мкг Сальбутамола: ОФВ1 - 78%.

Вопросы:

1. Сформулируйте клинический диагноз. Обоснуйте степень тяжести заболевания.
2. Как проводится проба с бронходилататором? Оцените результаты.
3. Какие исследования необходимо провести для подтверждения диагноза?
4. Назначьте лечение.
5. Имеются ли показания к назначению ингаляционных глюкокортикоидов в данном случае?

Ситуационная задача 35 [K000192]

Инструкция: ОЗНАКОМЬТЕСЬ С СИТУАЦИЕЙ И ДАЙТЕ РАЗВЕРНУТЫЕ ОТВЕТЫ НА ВОПРОСЫ

Основная часть

Больной Н. 25 лет предъявляет жалобы на частый (до 10-15 в сутки) жидкий стул с примесью крови и слизи, боли в левой подвздошной области, повышение температуры тела до 38,3°C, резкую общую слабость, похудание. Нарушение стула отмечает в течение 2 месяцев, но 7 дней назад в кале появилась кровь, повысилась температура, появились слабость, недомогание, головокружение.

Объективно: состояние средней степени тяжести. Кожа бледная. Язык слегка обложен белым налетом. Живот овальной формы, несколько вздут. При пальпации определяется умеренная болезненность в области нисходящего отдела толстой кишки. Перкуторно размеры печени по Курлову - 10×9×8 см.

Общий анализ крови: гемоглобин – 90 г/л, СОЭ – 35 мм/ч, лейкоциты - $13,0 \times 10^9$ /л; лейкоформула: базофилы - 1%, эозинофилы - 5%, палочкоядерные нейтрофилы - 20%, сегментоядерные нейтрофилы - 40%, лимфоциты - 24%, моноциты - 10%.

Биохимический анализ крови: общий белок – 60 г/л, альбумин – 40 %, АЛТ – 42,68 ед/л, АСТ – 32 ед/л, серомукоид – 2,0 ммоль/л, СРБ – (+++), фибриноген – 5 г/л.

Копрограмма: цвет кала – коричневый, характер – неоформленный, в поле зрения – большое количество лейкоцитов, эритроцитов. Реакция Трибуле – резко положительная.

Ирригоскопия: отмечается быстрое заполнение толстой кишки бариевой взвесью, равномерное сужение просвета кишки (симптом «водопроводной трубы»), расширение ректоректального пространства, сглаженность гаустр, ячеистый рельеф слизистой в области поперечно-ободочной кишки, в области прямой и сигмовидной кишок – множественные дефекты наполнения.

Вопросы:

1. Сформулируйте диагноз.
2. Перечислите предрасполагающие факторы, приводящие к развитию данного заболевания.
3. Какие внекишечные проявления возможны при данной патологии?
4. Какие антицитокины необходимы, и в каких ситуациях они назначаются при данном заболевании?
5. Какие антибактериальные препараты показаны при данном заболевании?

Ситуационная задача 36 [K000193]

Инструкция: ОЗНАКОМЬТЕСЬ С СИТУАЦИЕЙ И ДАЙТЕ РАЗВЕРНУТЫЕ ОТВЕТЫ НА ВОПРОСЫ

Основная часть

Больная 36 лет направлена врачом-терапевтом участковым в клинику с жалобами на резкую слабость, головокружение, мелькание мушек перед глазами, одышку при физической нагрузке, периодически возникающие колющие боли в области сердца, склонность к употреблению мела, теста.

В анамнезе: слабость и быстрая утомляемость отмечаются около 6 лет, к врачу не обращалась. Во время беременности 2 года назад в гемограмме выявлялась анемия лёгкой степени, препараты железа не получала. Ухудшение состояния около 2 недель, когда появилась одышка и боли в области сердца. Акушерско-гинекологический анамнез: гиперполименоррея с 12 лет, беременностей – 5, роды – 2, медицинских аборт – 3. Из перенесённых заболеваний: простудные, язвенная болезнь двенадцатиперстной кишки, хронический пиелонефрит.

Объективно: кожные покровы бледные, сухие. Ногти с поперечной исчерченностью, расслаиваются. Периферические лимфатические узлы не пальпируются. В лёгких везикулярное дыхание, хрипов нет. Тоны сердца приглушены, ритм правильный, систолический шум на верхушке сердца. ЧСС - 92 удара в минуту. АД - 100/60 мм рт. ст. Язык влажный, сосочки сглажены. Печень и селезёнка не пальпируются. Симптом поколачивания отрицателен с обеих сторон.

Общий анализ крови: гемоглобин – 82 г/л, эритроциты - $3,2 \times 10^{12}/л$, цветовой показатель - 0,7, ретикулоциты - 13%, тромбоциты - $180 \times 10^9/л$, лейкоциты - $4,2 \times 10^9/л$, палочкоядерные нейтрофилы - 6%, сегментоядерные нейтрофилы - 62%, лимфоциты - 29%, моноциты - 3%, СОЭ – 18 м/ч; анизоцитоз, гипохромия эритроцитов.

Содержание железа в сыворотке крови – 4,0 мкмоль/л, общая железосвязывающая способность сыворотки – 86,4 мкмоль/л, насыщение трансферрина – 5,0%, сывороточный ферритин - 10 мкг/л.

Вопросы:

1. Поставьте предварительный диагноз больной.
2. Чем может быть обусловлен систолический шум на верхушке сердца?
3. Какие лабораторные и инструментальные методы исследования необходимо назначить больной для уточнения диагноза?
4. Назначьте лечение. Обоснуйте выбор терапии.
5. Какие рекомендации Вы могли бы дать пациентке по вторичной профилактике заболевания?

Ситуационная задача 37 [K000194]

Инструкция: ОЗНАКОМЬТЕСЬ С СИТУАЦИЕЙ И ДАЙТЕ РАЗВЕРНУТЫЕ ОТВЕТЫ НА ВОПРОСЫ

Основная часть

Больной Л. 55 лет обратился в поликлинику с жалобами на частые головные боли, головокружения, неприятные ощущения в левой половине грудной клетки. Болен около 6 лет, периодически регистрировалось повышение АД до 180/100 мм рт. ст. Лечился эпизодически при повышении АД (Капотен, Фуросемид). Курит по пачке сигарет в день около 20 лет, отмечает частое злоупотребление алкоголем. Работа связана с частыми командировками. Наследственность: у матери гипертоническая болезнь, сахарный диабет 2 типа.

Объективно: общее состояние удовлетворительное. Гиперстенического телосложения, ИМТ - 34 кг/м². Кожные покровы лица гиперемированы. Периферических отёков нет. В лёгких дыхание жёсткое, хрипов нет. ЧДД - 18 в минуту. Границы сердца: правая – у правого края грудины IV межреберье, верхняя – III ребро, левая - по левой срединно-ключичной линии в V межреберье. Тоны сердца приглушены, акцент 2 тона на аорте, ритм правильный. ЧСС - 88 ударов в мин. АД - 190/110 мм рт. ст. Печень не увеличена. Симптом поколачивания по поясничной области отрицательный.

Липиды крови: общий холестерин - 7,4 ммоль/л; триглицериды – 2,6 ммоль/л; холестерин липопротеидов низкой плотности – 5,2 ммоль/л.

Вопросы:

1. Предположите наиболее вероятный диагноз.
2. Какие факторы риска сердечно-сосудистых заболеваний присутствуют у больного?
3. Составьте план дополнительного обследования больного.
4. Какие немедикаментозные рекомендации Вы сделаете в первую очередь?
5. Какие диуретики можно рекомендовать пациенту в составе комбинированной терапии?

Ситуационная задача 38 [K000195]

Инструкция: ОЗНАКОМЬТЕСЬ С СИТУАЦИЕЙ И ДАЙТЕ РАЗВЕРНУТЫЕ ОТВЕТЫ НА ВОПРОСЫ

Основная часть

Больная 30 лет обратилась в поликлинику с жалобами на частое и болезненное мочеиспускание, боли в поясничной области справа, выделение мутной мочи, повышение температуры тела до 37,6 °С.

Из анамнеза: впервые подобные проявления отмечались у пациентки 10 лет назад во время беременности. Проводилась антибактериальная терапия в стационаре, роды – без осложнений. В последующем обострения заболевания не отмечалось. Ухудшение состояния 5 дней назад после переохлаждения.

Объективно: состояние средней степени тяжести. Кожные покровы обычной окраски, периферических отёков нет. Периферические лимфатические узлы не увеличены. Грудная клетка обычной формы. Частота дыхания - 20 в минуту. В лёгких дыхание везикулярное, хрипы не выслушиваются. Границы относительной сердечной тупости в пределах нормы. Тоны сердца приглушены, ритм правильный. ЧСС - 90 в минуту. АД – 140/90 мм рт. ст. Живот мягкий, безболезненный. Печень у края рёберной дуги. Симптом поколачивания положительный справа.

Анализ крови: гемоглобин - 118 г/л, эритроциты - $4,0 \times 10^{12}$ /л, лейкоциты - $14,0 \times 10^9$ /л, эозинофилы - 1%, палочкоядерные нейтрофилы - 10%, сегментоядерные нейтрофилы - 65%, лимфоциты - 20%, моноциты - 4%, тромбоциты - $200,0 \times 10^9$ /л, СОЭ – 24 мм/час.

Биохимические показатели крови: креатинин - 0,08 ммоль/л, мочевины - 6,5 ммоль/л.

Общий анализ мочи: удельный вес - 1010, белок - 0,07 мг/л, реакция кислая, лейкоциты - 15-20 в поле зрения, эритроциты - 0-1 в поле зрения.

УЗИ почек: почки обычной формы и размеров. Чашечно-лоханочная система почек деформирована и уплотнена. Конкрементов нет.

Вопросы:

1. Какой можно поставить диагноз?
2. Какие дополнительные методы обследования необходимо назначить больной для уточнения диагноза? Обоснуйте.
3. Можно ли проводить лечение больной в амбулаторных условиях? Показания для госпитализации.
4. Перечислите препараты для этиотропной терапии, длительность лечения и контроль эффективности лечения.
5. Какую фитотерапию можно рекомендовать в период ремиссии заболевания?

Ситуационная задача 39 [K000196]

Инструкция: ОЗНАКОМЬТЕСЬ С СИТУАЦИЕЙ И ДАЙТЕ РАЗВЕРНУТЫЕ ОТВЕТЫ НА ВОПРОСЫ

Основная часть

Больная М. 34 лет жалуется на боли жгучего характера в подложечной области, возникающие натощак и по ночам, изжогу, тошноту, иногда, на высоте болей, рвоту, приносящую облегчение.

Данные симптомы беспокоят 10 лет, возникают, в основном, весной и осенью. Самостоятельно принимает соду, Алмагель, вызывающие положительный эффект. Настоящее обострение связывает с приёмом Вольтарена по поводу болей в поясничной области.

Объективно: состояние удовлетворительное, кожа обычной окраски, влажная. Пульс – 60 ударов в минуту, АД – 100/70 мм рт. ст. Язык влажный, густо обложен белым налетом. Живот обычной формы, не вздут, при пальпации резко болезненный в эпигастральной области. Стул со склонностью к запорам (1 раз в 2 дня).

Общий анализ крови: гемоглобин – 130 г/л, СОЭ – 10 мм/ч, лейкоциты – $5,2 \times 10^9$ /л; лейкоформула: палочкоядерные нейтрофилы – 2%, сегментоядерные нейтрофилы – 66%, лимфоциты - 27%, моноциты - 5%.

Биохимический анализ крови: АЛТ – 40 ед/л, АСТ – 32 ед/л. Диастаза мочи – 64 ед.

ЭФГДС: пищевод свободно проходим, кардия смыкается. В желудке натощак содержится большое количество светлой секреторной жидкости и слизи. Складки слизистой оболочки желудка утолщены, извитые, диффузно гиперемированы. Луковица 12-перстной кишки деформирована, на задней стенке выявляется дефект слизистой оболочки до 0,7 см в диаметре. Края дефекта имеют чёткие границы, гиперемированы, отёчны. Дно дефекта покрыто фибринозными наложениями белого цвета. Постбульбарные отделы без патологии.

Хелик-тест: базальный уровень – 4 мм; нагрузочный уровень – 10 мм; показатель прироста – 6 мм; Нр (+).

Вопросы:

1. Сформулируйте диагноз.
2. Перечислите экзогенные и эндогенные предрасполагающие факторы, приводящие к развитию данного заболевания.
3. Показания к госпитализации.
4. Осложнения данного заболевания.
5. Назначьте лечение.

Ситуационная задача 40 [K000197]

Инструкция: ОЗНАКОМЬТЕСЬ С СИТУАЦИЕЙ И ДАЙТЕ РАЗВЕРНУТЫЕ ОТВЕТЫ НА ВОПРОСЫ

Основная часть

В кардиологическое отделение госпитализирован больной К. 24 лет, студент. Жалобы на одышку при ходьбе до 100 м, усиление одышки в горизонтальном положении, сердцебиение, общую слабость, отёки на ногах. В течение 2 месяцев отмечает появление одышки, слабости. Неделю назад появились перебои в работе сердца и сердцебиение, с этого же времени появились отёки на ногах.

Из перенесённых заболеваний отмечает ОРЗ, аппендэктомию в детском возрасте, грипп около 4 лет назад.

Объективно: общее состояние тяжёлое. Кожа бледная. Отёки голеней, стоп. Периферические лимфатические узлы не увеличены. Притупление перкуторного звука в нижних отделах лёгких. Дыхание везикулярное, в нижних отделах крепитирующие хрипы, ЧДД - 26 в минуту. Верхушечный толчок в VI межреберье на 3 см кнаружи от левой среднеключичной линии. Границы относительной тупости сердца: правая - на 2 см кнаружи от правого края грудины, верхняя - II межреберье по левой среднеключичной линии, левая - по передней подмышечной линии. Тоны сердца приглушены, систолический шум на верхушке и в V точке аускультации. Ритм сердца неправильный, ЧСС – 122 удара в 1 минуту, АД - 100/80 мм рт. ст., средний пульс - 105 в минуту, неритмичный. Размеры печени по Курлову - 14×11×10 см.

Общий анализ крови: гемоглобин - 125 г/л, лейкоциты - $4,0 \times 10^9$ /л, СОЭ - 10 мм/ч.

При рентгенографии органов грудной клетки выявлен синдром кардиомегалии.

Эхо-КС: дилатация левого и правого желудочков, диффузный гипокинез, фракция выброса - 28%.

ЭКГ: фибрилляция предсердий, ЧЖС - 132 в 1 минуту.

Вопросы:

1. Предположите наиболее вероятный диагноз.
2. Какие изменения миокарда выявляются при гистологическом исследовании при данном заболевании?
3. Перечислите ЭКГ признаки фибрилляции предсердий.
4. Назначьте лечение данному пациенту.
5. Нуждается ли пациент в восстановлении синусового ритма?

Ситуационная задача 41 [K000198]

Инструкция: ОЗНАКОМЬТЕСЬ С СИТУАЦИЕЙ И ДАЙТЕ РАЗВЕРНУТЫЕ ОТВЕТЫ НА ВОПРОСЫ

Основная часть

Мужчина 56 лет обратился к врачу-терапевту участковому с появившимися после переохлаждения жалобами на кашель с небольшим количеством трудно отделяемой слизисто-гнойной мокроты, одышку при незначительной физической нагрузке, повышение температуры тела до 37,4°C.

Кашель с мокротой отмечает в течение 10 лет. Обострения заболевания 3-4 раза в год, преимущественно в холодную сырую погоду. Около 2 лет назад появилась одышка при физической нагрузке, мокрота стала отходить с трудом. Пациент курит 30 лет по 1 пачке в день.

При осмотре: лицо одутловатое, отмечается теплый цианоз, набухание шейных вен на выдохе. Грудная клетка бочкообразной формы. Над лёгочными полями перкуторный звук с коробочным оттенком. Дыхание равномерно ослаблено, с обеих сторон выслушиваются сухие свистящие хрипы. ЧДД - 24 в мин. Тоны сердца приглушены, акцент 2 тона на лёгочной артерии, там же выслушивается диастолический шум, ритм правильный, ЧСС - 90 ударов в минуту. АД - 120/80 мм рт. ст. Живот мягкий, безболезненный. Печень и селезёнка не пальпируются. Периферических отёков нет.

Анализ крови: гемоглобин - 168 г/л, лейкоциты - $9,1 \times 10^9$ /л, эозинофилы - 1%, нейтрофилы - 73%, лимфоциты - 26%, СОЭ - 28 мм/ч.

Рентгенограмма органов грудной клетки: лёгочные поля повышенной прозрачности, лёгочный рисунок усилен, деформирован, сосудистый рисунок усилен в центре и обеднён на периферии, корни лёгких расширены, выбухание ствола лёгочной артерии. Инфильтративных изменений не выявлено.

ЭКГ: признаки гипертрофии правого желудочка.

Данные спирографии: снижение ЖЕЛ - до 80%, ОФВ1 - до 32% от должных величин.

Вопросы:

1. Сформулируйте клинический диагноз.
2. Какие дополнительные исследования необходимо провести для подтверждения диагноза?
3. Назначьте лечение.
4. Критерии назначения антибактериальной терапии при данном заболевании.
5. Определите показания к госпитализации.

Ситуационная задача 42 [K000218]

Инструкция: ОЗНАКОМЬТЕСЬ С СИТУАЦИЕЙ И ДАЙТЕ РАЗВЕРНУТЫЕ ОТВЕТЫ НА ВОПРОСЫ

Основная часть

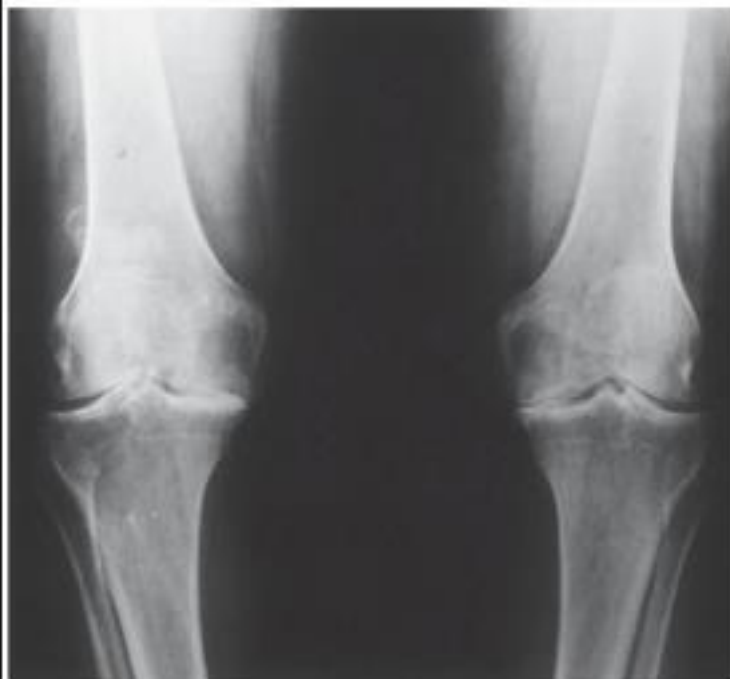
Женщина 75 лет предъявляет жалобы на боль в поясничном отделе позвоночника, в мелких суставах кистей, боль в коленных суставах, особенно при первых движениях после периода покоя. Утренняя скованность около 30 мин. Указанные жалобы беспокоят более 10 лет, периодически принимала Диклофенак 100 мг/сут с положительным эффектом. В последнее время пациентка стала отмечать сложности при одевании, принятии душа, подъёме и спуске по лестнице из-за боли в суставах. Сопутствующие заболевания: около 10 лет повышение АД до 180/110 мм рт. ст., 5 лет назад перенесла инфаркт миокарда.

При осмотре: общее состояние удовлетворительное. Кожные покровы нормальной окраски, влажности. Варикозное расширение вен нижних конечностей. Пастозность голеней. Вес - 96 кг, рост - 162 см. Узелковая деформация II-V дистальных межфаланговых суставов и II-III проксимальных межфаланговых суставов обеих кистей. Деформация коленных суставов за счет периартикулярного отёка, при сгибании коленных суставов интраартикулярный хруст, объём движений не изменён, пальпация и движения умеренно болезненны. Припухлость и деформация грудино-ключичного сочленения справа, пальпация его безболезненна. Болезненность при пальпации паравerteбральных точек поясничного отдела позвоночника. В лёгких дыхание везикулярное, хрипов нет. ЧДД - 18 в минуту. Тоны сердца приглушены, ритм правильный. ЧСС - 86 ударов в минуту. АД - 150/90 мм рт. ст. Живот мягкий, безболезненный. Печень не увеличена.

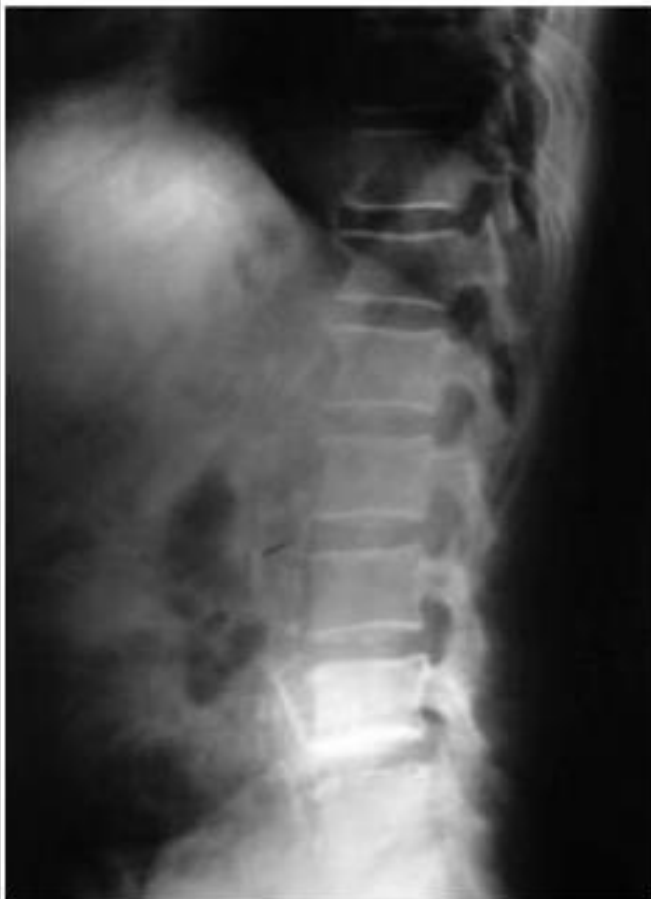Клинический анализ крови: гемоглобин - 130 г/л, лейкоциты - $7,7 \times 10^9$ /л, СОЭ - 15 мм/час. Биохимический анализ крови без патологии.

Иммунологический анализ крови: ревматоидный фактор отрицательный, С-реактивный белок - 8 мг/л.

Общий анализ мочи без патологии.



Рентгенограмма коленных суставов



Рентгенограмма поясничного
отдела позвоночника

Вопросы:

1. Сформулируйте развёрнутый диагноз.
2. Обоснуйте поставленный Вами диагноз.
3. Составьте и обоснуйте план дополнительного обследования пациента.
4. Какова тактика ведения больной (немедикаментозная и медикаментозная)?
5. Какие дополнительные назначения необходимо сделать с учётом сопутствующих заболеваний?

Ситуационная задача 43 [K000219]

Инструкция: ОЗНАКОМЬТЕСЬ С СИТУАЦИЕЙ И ДАЙТЕ РАЗВЕРНУТЫЕ ОТВЕТЫ НА ВОПРОСЫ

Основная часть

Больной 49 лет предъявляет жалобы на выраженную слабость, постоянную сонливость, похудание на 6 кг за полгода, десневые и носовые кровотечения, увеличение живота в объёме, зуд. Из анамнеза – длительное злоупотребление алкоголем.

Состояние средней тяжести. При осмотре выявляется желтушность кожи, слизистых, склер, сосудистые звёздочки в области шеи, груди, пальмарная эритема, контрактура Дюпюитрена. Имеется атрофия мышц верхнего плечевого пояса, дефицит веса (вес 58 кг при росте 177 см – ИМТ - 17). Определяются подкожные гематомы на руках и ногах. Живот увеличен в объёме. При перкуссии выявляется жидкость в брюшной полости. Печень пальпируется на 4 см ниже уровня рёберной дуги, край острый, плотный. Перкуторные размеры - 13×11×6 см. Увеличены перкуторные размеры селезенки 17×12 см.

Белок общий - 59 г/л, альбумины - 48%, глобулины - 52%, гамма-глобулины – 28,5%.

Вопросы:

1. Предположите наиболее вероятный диагноз.
2. Назовите синдромы поражения внутренних органов.
3. Обоснуйте, почему выделили указанные синдромы.
4. Составьте и обоснуйте план дополнительного обследования пациента.
5. Какие группы препаратов следует назначить больному?

Ситуационная задача 44 [K000220]

Инструкция: ОЗНАКОМЬТЕСЬ С СИТУАЦИЕЙ И ДАЙТЕ РАЗВЕРНУТЫЕ ОТВЕТЫ НА ВОПРОСЫ

Основная часть

Больная Р. 35 лет обратилась в поликлинику с жалобами на ноющие боли внизу живота, больше в левых отделах, жидкий стул до 5-7 раз в сутки. В стуле часто примесь слизи и крови. Беспокоит выраженная слабость, снижение трудоспособности, снижение аппетита, повышение температуры тела до 37,5°C, боли в суставах рук, снижение массы тела за последние недели на 5 кг.

Объективно: состояние средней тяжести. Кожные покровы и слизистые бледные. Периферические лимфатические узлы не пальпируются. Узловатая эритема на медиальной поверхности левого предплечья - 1,5×2 см. Суставы не изменены, функция сохранена. Со стороны лёгких - без особенностей. Пульс - 96 в минуту, ритмичный, АД - 100/70 мм рт. ст. Границы сердца в пределах нормы. Тоны сердца звучные. Язык обложен у корня грязным налётом, суховат. Живот вздут, при пальпации чувствительный в левом нижнем квадранте. Урчание при пальпации в области сигмовидной кишки. Печень, селезёнка не увеличены.

Анализ крови: эритроциты - $3,4 \times 10^{12}/л$, гемоглобин - 85 г/л, лейкоциты - $10,0 \times 10^9/л$, СОЭ - 25 мм/час.

Анализ мочи - без патологии.

Рентгенологическое исследование: в левых отделах толстого кишечника (до селезёночного изгиба) отмечается потеря гаустрации, уменьшение просвета и ригидность кишки, неравномерность рисунка слизистой оболочки.

Вопросы:

1. Предположите наиболее вероятный диагноз.
2. Обоснуйте поставленный Вами диагноз.
3. Составьте план дополнительного обследования пациента.
4. С какими заболеваниями необходимо провести дифференциальную диагностику?
5. Определите тактику лечения больной.

Ситуационная задача 45 [K000221]

Инструкция: ОЗНАКОМЬТЕСЬ С СИТУАЦИЕЙ И ДАЙТЕ РАЗВЕРНУТЫЕ ОТВЕТЫ НА ВОПРОСЫ

Основная часть

Больной М. 65 лет обратился в поликлинику с жалобами на одышку при небольшой физической нагрузке, периодически малопродуктивный кашель (особенно при переохлаждении, в сырую погоду), ощущение хрипов и тяжести в груди, сердцебиение.

Из анамнеза: курит 30 лет по пачке в день. Одышка появилась 3 года назад и стала прогрессировать за последний год. В течение последнего месяца, после перенесённого ОРЗ, одышка усилилась, мокроты стало выделяться больше, она приобрела жёлто-зелёный цвет. Несколько лет наблюдается с диагнозом «стенокардия II ФК», 2 года назад перенёс крупноочаговый инфаркт миокарда переднебоковой, в связи с чем постоянно принимает Соталол, Кардиомагнил, Моночинкве (изосорбида-5-мононитрат).

Объективно: общее состояние средней тяжести. Лёгкий акроцианоз. Больной пониженного питания, грудная клетка расширена в поперечнике, при перкуссии грудной клетки - лёгочный звук с коробочным оттенком. При аускультации лёгких - дыхание ослабленное, в нижних отделах лёгких сухие низкотембровые и пневмосклеротические хрипы, выдох удлинён.

При осмотре ЧДД - 24 в минуту, ЧСС - 100 в минуту. АД - 130/80 мм рт. ст.

На ЭКГ: рубцовые изменения на боковой стенке левого желудочка. Единичные желудочковые экстрасистолы.

Спирография: ЖЕЛ - 52%, ОФВ1 - 37%, Тест Тифно - 57,2.

На рентгенограмме органов грудной клетки - признаки эмфиземы и пневмосклероза лёгких.

Общий анализ мокроты: лейкоциты – до закрытия полей зрения, нейтрофилы - 90%, лимфоциты - 10%.

Вопросы:

1. Сформулируйте предварительный диагноз.
2. Обоснуйте диагноз. Определите индекс курильщика у больного.
3. Составьте и обоснуйте план дообследования больного.
4. Какая базисная терапия необходима больному в соответствии с его диагнозом?
5. Что бы Вы изменили в базисной терапии ИБС? Обоснуйте почему.

Ситуационная задача 46 [K000222]

Инструкция: ОЗНАКОМЬТЕСЬ С СИТУАЦИЕЙ И ДАЙТЕ РАЗВЕРНУТЫЕ ОТВЕТЫ НА ВОПРОСЫ

Основная часть

Больной Б. 35 лет доставлен в клинику машиной скорой помощи с жалобами на чувство стеснения в груди, затруднённое дыхание, особенно выдох, мучительный кашель. Болен 10 лет бронхиальной астмой. До этого – несколько лет наблюдался с диагнозом «хронический бронхит». 5 лет принимал Преднизолон 2 таблетки в сутки и ингаляции Беротека при удушье. Обострения бронхиальной астмы 3-4 раза в год, часто требующие госпитализации в стационар. Настоящее ухудшение состояния связывает с отменой неделю назад Преднизолона. Аллергоанамнез – спокойный. Приступам удушья предшествует короткий эпизод мучительного кашля, в конце приступа он усиливается, и начинает выделяться в небольшом количестве тягучая слизистая мокрота.

Объективно: состояние тяжёлое, при осмотре кожные покровы больного бледные, с синюшным оттенком. Больной сидит в положении «ортопноэ». Больной повышенного питания (прибавил в весе за 3 года 15 кг). «Кушингоидное лицо», стрии на бёдрах и животе. Разговаривает отдельными словами, возбуждён. Грудная клетка находится в положении глубокого вдоха. Мышцы брюшного пресса участвуют в акте дыхания. Дыхание резко ослаблено, небольшое количество сухих свистящих хрипов, 32 дыхательных движения в минуту. Перкуторно над лёгкими коробочный звук по всем лёгочным полям, особенно в нижних отделах. Тоны сердца ритмичные, приглушены. Пульс - 120 ударов в минуту, ритмичный. АД - 140/90 мм рт. ст., SpO₂ - 85%.

В течение суток получил более 15 ингаляций Беротека. Врачом скорой помощи уже внутривенно введено 10,0 мл 2,4% раствора Эуфиллина, 60 мг Преднизолона.

Вопросы:

1. Сформулируйте предварительный диагноз.
2. Обоснуйте диагноз. Чем объяснить ухудшение состояния больного?
3. Что показано больному в первую очередь в этой ситуации?
4. Какое дообследование необходимо провести больному при стабилизации состояния?
5. Правильную ли терапию больной получал последние годы? Почему? Какую базисную терапию назначите больному?

Ситуационная задача 47 [K000223]

Инструкция: ОЗНАКОМЬТЕСЬ С СИТУАЦИЕЙ И ДАЙТЕ РАЗВЕРНУТЫЕ ОТВЕТЫ НА ВОПРОСЫ

Основная часть

Больной Н. 30 лет обратился в поликлинику с жалобами на общую слабость, сухость во рту, полиурию, ухудшение зрения, онемения, парестезии в нижних конечностях, частые гипогликемические состояния (ночью и днём). Болен сахарным диабетом с 15 лет. Диабет манифестировал кетоацидозом. Получает Хумулин НПХ - 20 ЕД утром, 18 ЕД вечером и Хумулин регулятор - 18 ЕД/сутки. Ведёт активный образ жизни, обучен методике самоконтроля.

Объективно: общее состояние удовлетворительное. Телосложение, оволосение по мужскому типу. ИМТ – 19 кг/м². Кожные покровы сухие, чистые. В углах рта заеды. Периферических отёков нет. Щитовидная железа не увеличена, в лёгких – дыхание везикулярное, хрипов нет. Тоны сердца ритмичные, пульс - 82 удара в минуту. АД - 120/80 мм рт. ст. Живот мягкий, безболезненный. Печень и селезёнка не увеличены. Кожа голеней и стоп сухая, на стопах участки гиперкератоза, пульсация на артериях тыла стопы удовлетворительная.

Результаты обследования: глюкоза крови натощак - 10,4 ммоль/л, через 2 часа после еды - 14,5 ммоль/л. Общий анализ мочи: удельный вес – 1014, белок - следы; лейкоциты - 1-2 в поле зрения.

Врач-офтальмолог: глазное дно – единичные микроаневризмы, твердые экссудаты, отёк макулярной области.

Врач-подиатр: снижение вибрационной, тактильной чувствительности.

Вопросы:

1. Сформулируйте предварительный диагноз.
2. Обоснуйте поставленный Вами диагноз.
3. Составьте и обоснуйте план дополнительного обследования пациента.
4. Назовите и обоснуйте целевой уровень гликозилированного гемоглобина у данного больного.
5. Проведите и обоснуйте коррекцию сахароснижающей терапии.

Ситуационная задача 48 [K000224]

Инструкция: ОЗНАКОМЬТЕСЬ С СИТУАЦИЕЙ И ДАЙТЕ РАЗВЕРНУТЫЕ ОТВЕТЫ НА ВОПРОСЫ

Основная часть

Больная Р. 24 лет жалуется на раздражительность, мышечную слабость, постоянное сердцебиение, снижение массы тела на 3 кг за последние 5 месяцев при повышенном аппетите, одышку при ходьбе, плаксивость. Заболевание связывает со стрессовой ситуацией в семье за 3 месяца до обращения к врачу. Принимала Корвалол, Седуксен; состояние не улучшилось. В анамнезе частые ангины.

Объективно: состояние удовлетворительное, температура тела - 37,2°C. Кожные покровы влажные, тёплые на ощупь, периферических отёков нет. Умеренно выраженный двусторонний экзофтальм. Положительный симптом Розенбаха. Мелкий тремор пальцев вытянутых рук. Щитовидная железа эластичная, увеличена за счет перешейка и правой доли. Мягкая. При глотании свободно смещается. Ретробульбарной резистентности и диплопии не отмечается. Дыхание везикулярное, хрипов нет. Тоны сердца ясные, ритмичные, 1 тон на верхушке усилен. Пульс - 118 ударов в минуту, ритмичный. АД - 155/60 мм рт. ст., патологии со стороны желудочно-кишечного тракта и мочевыделительной системы нет.

Вопросы:

1. Предположите наиболее вероятный диагноз.
2. Обоснуйте поставленный Вами диагноз.
3. Составьте и обоснуйте план дополнительного обследования пациента.
4. Определите тактику лечения данной больной.
5. Оценка эффективности проводимой терапии.

Ситуационная задача 49 [K000225]

Инструкция: ОЗНАКОМЬТЕСЬ С СИТУАЦИЕЙ И ДАЙТЕ РАЗВЕРНУТЫЕ ОТВЕТЫ НА ВОПРОСЫ

Основная часть

Больная М. 54 лет жалуется на выраженную слабость, одышку и сердцебиение при незначительной физической нагрузке; при быстром вставании с постели – головокружение и шум в ушах. Подобные жалобы беспокоят несколько месяцев, но за последние 2 недели самочувствие стало быстро прогрессивно ухудшаться. Больная доставлена в гематологическое отделение по договорённости машиной скорой медицинской помощи на носилках, так как идти на приём к врачу-терапевту участковому не смогла.

В анамнезе обильные менструации в течение 15 лет (после установления внутриматочной спирали), с ориентировочной кровопотерей до 400,0-450,0 мл за цикл, 3 родов, 5 аборт. Менопауза 3 года. В течение 10 лет - фанатичная вегетарианка, мясо, рыбу полностью исключила из рациона.

Объективно: общее состояние больной тяжёлое. Вялость, на вопросы отвечает тихо, медленно, односложно. Выражены бледность кожи и слизистых. Иктеричность склер. Язык малиновый, географический, лакированный. Койлонихии. Ангулярный стоматит. Много разрушенных зубов, 5 зубов удалены. Пристрастие к мелу и подсолнечным семечкам. Отеки на голенях, бёдрах, брюшной стенке. Периферические лимфоузлы не увеличены. Предпочитает возвышенное положение в постели. ЧД - 34 в 1 минуту. В лёгких везикулярное дыхание, хрипов нет. Пульс мягкий, 96 ударов в минуту. Границы сердца расширены влево на 2 см, тоны сердца приглушены, систолический шум на всех точках и сосудах шеи. Живот мягкий, безболезнен. Печень и селезёнка не увеличены.

Проведено срочное обследование: эритроциты - $1,2 \times 10^{12}/л$; гемоглобин – 30 г/л; гематокрит - 12%; цветовой показатель - 1,0; тромбоциты - $156,4 \times 10^9/л$, лейкоциты – $2,4 \times 10^9/л$ (палочкоядерные нейтрофилы – 3%, сегментоядерные нейтрофилы – 42%, лимфоциты – 50%, моноциты – 5%), СОЭ - 40 мм/час. Общий белок крови - 4,2 г/л; билирубин крови - 48 мкмоль/л, реакция Ван-ден-Берга - непрямая; в моче уробилин ++++. На ЭКГ – дистрофические изменения миокарда, единичные предсердные и желудочковые экстрасистолы. В миелограмме: гиперплазия красного ростка, красный росток с чертами выраженной мегалобластности.

Вопросы:

1. Какова основная причина тяжести состояния больной?
2. Есть ли у больной сидеропенический синдром?
3. Какова причина дефицита железа?
4. Почему цветовой показатель нормальный?
5. Сформулируйте развёрнутый диагноз больной.

Ситуационная задача 50 [K000226]

Инструкция: ОЗНАКОМЬТЕСЬ С СИТУАЦИЕЙ И ДАЙТЕ РАЗВЕРНУТЫЕ ОТВЕТЫ НА ВОПРОСЫ

Основная часть

Больная К. 60 лет госпитализирована в ЦРБ по месту жительства в связи с выраженной слабостью, одышкой, сердцебиением при малейшей физической нагрузке. Слабость ощущала несколько лет, последние 2 года стала отмечать боли в позвоночнике. В молодости была донором крови 8 раз, имеет 3 детей, было 4 аборта. Врачом-терапевтом участковым в связи с выявленной анемией (эритроциты - $3,12 \times 10^{12}/л$) назначен Сорбифер Дурулес по 2 таблетки в день в течение 1,5 месяцев. Эффекта не получено. Общий анализ крови: эритроциты - $1,42 \times 10^{12}/л$; гемоглобин - 50 г/л, цветовой показатель - 1,0; ретикулоциты - 0,4%; тромбоциты - $98 \times 10^9/л$; лейкоциты - $2,6 \times 10^9/л$ (палочкоядерные нейтрофилы – 3%, сегментоядерные нейтрофилы – 30%, лимфоциты – 60%, моноциты – 7%), анизоцитоз +++++, пойкилоцитоз +++; СОЭ - 72 мм/ час.

Вопросы:

1. Можно ли предварительно поставить один из следующих диагнозов: «апластическая анемия»? «острый лейкоз»? «множественная миелома»?
2. Как правильно поставить предварительный диагноз?
3. Нуждается ли больная в консультации гематолога, в стерильной пункции?
4. В биохимических анализах выявлено: общий белок крови - 140 г/л, альбумины - 30%, глобулины - 70%, выявлен М-градиент в зоне гамма-глобулинов. Сократится ли Ваш диагностический поиск?
5. В каком отделении должна лечиться данная больная?

Ситуационная задача 51 [K000227]

Инструкция: ОЗНАКОМЬТЕСЬ С СИТУАЦИЕЙ И ДАЙТЕ РАЗВЕРНУТЫЕ ОТВЕТЫ НА ВОПРОСЫ

Основная часть

Мужчина 52 лет госпитализирован с приёма в поликлинике с жалобами на лихорадку до 39,5 °С, повышенную потливость, озноб, одышку, головокружение при небольшой физической нагрузке, слабость, отсутствие аппетита, похудание на 10 кг за последние 2 месяца.

Вредные привычки: в течение многих лет злоупотребляет алкоголем, в течение 30 лет курит по 1 пачке в день.

Около 2,5 месяцев назад перенёс экстракцию зуба. Через неделю после манипуляции появились субфебрилитет и повышенная потливость. В течение двух недель лечился народными средствами, на фоне чего появилась лихорадка с ознобами, повышенная потливость, боли в мышцах и суставах. Ещё в течение недели за медицинской помощью не обращался. При обращении в поликлинику по месту жительства при рентгенографии органов грудной клетки патологии не выявлено.

В анализах крови отмечались лейкоцитоз - 14×10^9 /л, увеличение СОЭ до 24 мм/ч. Был назначен Ампициллин в дозе 2 г/сут, на фоне чего отметил уменьшение температуры тела до субфебрильных цифр и болей в суставах. Сохранялись повышенная потливость, резкая слабость, отсутствие аппетита. Через 5 дней после завершения приема антибиотиков вновь отметил повышение температуры тела до 39 °С с ознобом.

При осмотре. Состояние тяжёлое. Заторможен. Ортопноэ. Температура тела 39,5 °С. Пониженного питания. Кожные покровы бледные с желтушным оттенком, влажные, тургор снижен, на ладонях безболезненные геморрагические пятна 3 мм в диаметре. Отёков нет. Периферические лимфоузлы не увеличены. При сравнительной перкуссии лёгких - звук с коробочным оттенком, с притуплением в нижних отделах. Границы лёгких в норме. При аускультации дыхание жёсткое, влажные хрипы в нижних отделах обоих лёгких. ЧД - 24 в минуту. Верхушечный толчок в шестом межреберье по левой передней подмышечной линии. Границы относительной сердечной тупости: правая - на 1 см кнаружи от правого края грудины, верхняя - верхний край III ребра, левая - по левой передней подмышечной линии в VI межреберье. При аускультации сердца: тоны сердца ритмичные, ослабление I тона в VI межреберье по левой передней подмышечной линии, ослабление II тона во II межреберье справа от грудины. Во II межреберье справа от грудины и в точке Боткина-Эрба - мягкий дующий протодиастолический шум, в VI межреберье по левой передней подмышечной линии - систолический шум. Пульс высокий, скорый, ритмичный, симметричный на обеих руках. ЧСС - 115 удара в минуту. АД - 130/40 мм рт. ст. Пульсация сонных артерий. Живот мягкий, безболезненный. Размеры печени по Курлову: 14×12×10 см. Пальпация печени умеренно болезненна. Селезёнка пальпируется у края реберной дуги, мягкая, болезненная. Поперечник - 10 см, длинник - 12 см.

Общий анализ крови: гемоглобин - 85 г/л, лейкоциты - 22×10^9 /л, палочкоядерные нейтрофилы - 8%, сегментоядерные нейтрофилы - 78%, эозинофилы - 1%, лимфоциты - 8%, моноциты - 5%. СОЭ - 38 мм/ч.

Биохимический анализ крови: общий билирубин - 41,2 мкмоль/л, СРБ +++, фибриноген - 6,5 г/л, альбумины - 40%, ревматоидный фактор +.

Общий анализ мочи: удельный вес - 1010, белок - 0,99 г/л, лейкоциты - 5-6 в поле зрения, выщелоченные эритроциты - 5-8 в поле зрения.

ЭхоКГ: толщина задней стенки левого желудочка и межжелудочковой перегородки - 1,0 см. Расширение полости левого желудочка: конечный диастолический размер левого желудочка - 6,0 см, размер левого предсердия - 5,5 см. На створке аортального клапана имеется экзогенное образование размерами 1,0×0,8 см. Аортальная регургитация III степени, митральная регургитация II степени.

Вопросы:

1. Выделите синдромы, имеющиеся у больного.
2. Сформулируйте и обоснуйте клинический диагноз.
3. Какое самое главное дополнительное исследование необходимо выполнить больному для уточнения диагноза? Как правильно выполнить данное исследование?
4. Назовите основные принципы лечения больного и показания к хирургическому лечению.
5. Какие меры и кому должны были быть предприняты для профилактики развития данного заболевания?

Ситуационная задача 52 [K000228]

Инструкция: ОЗНАКОМЬТЕСЬ С СИТУАЦИЕЙ И ДАЙТЕ РАЗВЕРНУТЫЕ ОТВЕТЫ НА ВОПРОСЫ

Основная часть

Пациент 69 лет направлен врачом-терапевтом участковым в клинику с жалобами на выраженную одышку при незначительной физической нагрузке, приступы удушья по ночам. Ухудшение состояния наблюдается около недели до госпитализации.

Из анамнеза: 6 лет назад диагностирована дилатационная кардиомиопатия. Больной постоянно получал подобранное лечение: Гипотиазид - 12,5 мг в сутки, Фозиноприл - 20 мг ежедневно, Карведилол - 12,5 мг 2 раза в день. Наблюдалась слабость при физической нагрузке. Пациент сообщил, что несколько дней назад после переохлаждения появился кашель, повышалась температура тела до 37,4 °С. Вследствие нарастания слабости, прекратил приём Карведилола, использовал обильное питьё, витамины. Состояние ухудшилось.

Объективно: вес - 76 кг, рост - 168 см. Цианоз. При аускультации: застойные хрипы в легких с двух сторон; тоны сердца глухие, ритмичные, протодиастолический ритм галопа. ЧСС - 105 ударов в минуту. АД - 105/70 мм рт. ст. Симметричные отёки нижних конечностей.

В анализах крови: натрий - 138 ммоль/л, калий – 3,9 ммоль/л.

ЭКГ: синусовый ритм, блокада левой ножки пучка Гиса, желудочковые экстрасистолы. QRS 0,13 сек.

ЭхоКГ: диффузная гипокинезия стенок левого желудочка, фракция выброса - 36%, конечный диастолический размер левого желудочка - 69 мм.

Вопросы:

1. Предположите наиболее вероятный диагноз.
2. Чем обусловлена тяжесть состояния пациента? Что способствовало развитию декомпенсации сердечной недостаточности? Обоснуйте поставленный Вами диагноз.
3. Составьте и обоснуйте план дополнительного обследования пациента.
4. Какие группы препаратов следует назначить больному? Как быть с назначенным ингибитором АПФ фозиноприлом в связи с АД 105/70 мм рт. ст. - отменить, уменьшить или увеличить дозу? Как быть с Карведилолом?
5. Если, несмотря на проведение адекватной терапии, не удастся добиться стойкой компенсации сердечной недостаточности, имеются ли резервы в лечении?

Ситуационная задача 53 [K000229]

Инструкция: ОЗНАКОМЬТЕСЬ С СИТУАЦИЕЙ И ДАЙТЕ РАЗВЕРНУТЫЕ ОТВЕТЫ НА ВОПРОСЫ

Основная часть

Мужчина Ф. 34 лет, грузчик, при госпитализации в пульмонологическое отделение предъявляет жалобы на слабость, похудание в течение последнего месяца, одышку, боли в грудной клетке.

Объективно: состояние больного средней степени тяжести, температура 37,6 °С, справа отмечается сглаживание межрёберных промежутков, там же резко снижено голосовое дрожание и значительно укорочен перкуторный звук от 5 ребра по лопаточной и подмышечным линиям. Дыхание в верхних отделах правого лёгкого несколько ослаблено, в нижних - не проводится. Слева по всем легочным полям – везикулярное. Пульс ритмичный, 82 удара в минуту, удовлетворительного наполнения и напряжения, тоны ясные, шумов нет.

Лабораторные данные.

Общий анализ крови: лейкоциты - $9,9 \times 10^9$ /л; эозинофилы - 1%; палочкоядерные нейтрофилы - 3%; сегментоядерные нейтрофилы - 76%; лимфоциты - 15%; моноциты - 5%; СОЭ - 35 мм/час.

Общий анализ промывных вод бронхов: лейкоциты - 2-3 в поле зрения, единичные альвеолярные и эпителиальные клетки.

Промывные воды бронхов (3 анализа) на микобактерии туберкулёза методом микроскопии – КУМ отриц.

Посев промывных вод бронхов на неспецифическую микрофлору – роста патогенной микрофлоры нет.

Общий анализ мочи: норма.

На обзорной рентгенограмме органов грудной клетки: справа ниже V ребра до диафрагмы определяется интенсивное гомогенное затемнение с чёткой косой верхней границей.

Вопросы:

1. Предположите наиболее вероятный диагноз.
2. Обоснуйте поставленный Вами диагноз.
3. Составьте и обоснуйте план дополнительного обследования пациента.
4. Определите круг заболеваний для дифференциальной диагностики.
5. Определите тактику ведения пациента.

Ситуационная задача 54 [K000230]

Инструкция: ОЗНАКОМЬТЕСЬ С СИТУАЦИЕЙ И ДАЙТЕ РАЗВЕРНУТЫЕ ОТВЕТЫ НА ВОПРОСЫ

Основная часть

Больной М. 35 лет на приёме у врача-терапевта участкового предъявляет жалобы на слабость, повышенную утомляемость, кашель с небольшим количеством мокроты, одышку при незначительной физической нагрузке, потливость по ночам в течение 1,5-2 месяцев. Сегодня во время приступа кашля больной почувствовал острую боль в правой половине грудной клетки, усиление одышки, учащение сердцебиения.

Из анамнеза: 3 года назад перенёс правосторонний сухой плеврит, лечился у врача-терапевта участкового. Контакт с больными туберкулёзом отрицает. ФЛГ проходит регулярно, последняя - год назад (без патологии).

Объективно: состояние средней степени тяжести. Температура - 37,5 °С. Больной пониженного питания, кожные покровы бледные, периферические лимфатические узлы не увеличены. Правая половина грудной клетки отстаёт в акте дыхания. ЧДД - 24 в минуту. Перкуторно справа – тимпанический звук, слева – в верхних отделах укорочение лёгочного звука. Аускультативно справа – дыхание резко ослаблено, слева в межлопаточной области выслушиваются единичные влажные хрипы. Тоны сердца ясные, ритм правильный, тахикардия. Пульс - 120 ударов в минуту, АД - 90/50.

Лабораторные данные.

Общий анализ крови: эритроциты – $4,1 \times 10^{12}/л$, гемоглобин – 143 г/л; лейкоциты – $9,6 \times 10^9/л$, эозинофилы – 2%, палочкоядерные нейтрофилы – 5%, сегментоядерные нейтрофилы - 69%, лимфоциты - 19%, моноциты - 5%; СОЭ – 25 мм/час.

Общий анализ мочи: без патологических изменений.

Анализ мокроты на МБТ: м/скопия – КУМ не найдены.

Обзорная рентгенограмма органов грудной клетки в прямой проекции: справа лёгкое коллабировано на 1/5 гемиторакса за счёт прослойки воздуха. В лёгочной ткани в верхних и средних полях определяются очаговые тени разных размеров, малой и средней интенсивности, склонные к слиянию. В С1, С2 с обеих сторон – полости распада 1-2,5 см в диаметре. Корни плохо дифференцируются. Сердце без особенностей.

Вопросы:

1. Предположите наиболее вероятный диагноз.
2. Обоснуйте поставленный Вами диагноз.
3. Составьте и обоснуйте план дополнительного обследования пациента.
4. Определите круг заболеваний для дифференциальной диагностики.
5. Определите тактику ведения пациента.

Ситуационная задача 55 [K000231]

Инструкция: ОЗНАКОМЬТЕСЬ С СИТУАЦИЕЙ И ДАЙТЕ РАЗВЕРНУТЫЕ ОТВЕТЫ НА ВОПРОСЫ

Основная часть

Больной Т. 48 лет. при обращении к врачу-терапевту участковому предъявляет жалобы на слабость, повышенную утомляемость, температуру (утрами не выше 37 °С, вечерами до 38,5 °С), одышку при движении, кашель с небольшим количеством слизистой мокроты, боли в животе, жидкий стул до 4 раз в день.

Анамнез жизни: язвенная болезнь желудка в течение 7 лет с частыми обострениями. Курит по 1 пачке в день. Алкоголем не злоупотребляет. Ранее туберкулёзом не болел. Контакт с больным туберкулёзом отрицает. ФЛГ регулярно. Последняя 1 год назад без патологии.

Объективно: состояние средней степени тяжести. Правильного телосложения, пониженного питания, кожные покровы и видимые слизистые обычной окраски. Периферические лимфатические узлы не увеличены. Грудная клетка обычной формы, равномерно участвует в акте дыхания, перкуторно – укорочение лёгочного звука паравертебрально с обеих сторон, аускультативно – дыхание везикулярное, при форсированном дыхании паравертебрально выслушиваются влажные хрипы, больше справа. ЧДД - 21 в минуту. Тоны сердца ясные, ритм правильный. Пульс - 80 ударов в минуту, АД - 120/80 мм рт. ст. Живот правильной формы, при пальпации некоторое напряжение мышц и болезненность в околопупочной области, симптомы раздражения брюшины отсутствуют.

Лабораторные данные.

Общий анализ крови: эритроциты – $3,8 \times 10^{12}/л$, гемоглобин – 105 г/л, лейкоциты - $11,2 \times 10^9/л$, эозинофилы – 1%, палочкоядерные нейтрофилы – 7%, сегментоядерные нейтрофилы - 63%, лимфоциты - 15%, моноциты - 14%; СОЭ – 38 мм/час.

Общий анализ мочи: без патологических изменений.

Общий анализ мокроты: вязкая, слизистого характера, лейкоциты – небольшое количество.

Анализ мокроты микроскопия на КУМ (3 анализа) – КУМ не найдены.

Обзорная рентгенограмма органов грудной клетки в прямой проекции: с обеих сторон тотально, но гуще в верхних полях, определяются очаговые тени средней интенсивности, разных размеров, с нечёткими контурами, местами склонные к слиянию. На уровне I-II ребра в обоих лёгких – полости распада от 1,5 до 3 см в диаметре. Корни структурны. Синусы свободны. Сердце без особенностей.

Вопросы:

1. Предположите наиболее вероятный диагноз.
2. Обоснуйте поставленный Вами диагноз.
3. Составьте и обоснуйте план дополнительного обследования пациента.
4. Определите круг заболеваний для дифференциальной диагностики.
5. Определите тактику ведения пациента.

Ситуационная задача 56 [K000234]

Инструкция: ОЗНАКОМЬТЕСЬ С СИТУАЦИЕЙ И ДАЙТЕ РАЗВЕРНУТЫЕ ОТВЕТЫ НА ВОПРОСЫ

Основная часть

Больной Н. 48 лет в течение 3 лет страдает сахарным диабетом. В течение последних 6 месяцев беспокоят нарастающая слабость, быстрая утомляемость, кашель с мокротой. Периодически отмечает повышение температуры тела. К врачу не обращался, так как перечисленные жалобы связывает с заболеванием сахарным диабетом. При очередном профилактическом флюорографическом обследовании выявлены патологические изменения в лёгких.

Рентгенографически – в правом лёгком от верхушки до III ребра определяется негетогенное затемнение с просветлением в центре 2×3 см, контуры нечёткие. В окружающей ткани лёгкого – очаговые тени малой интенсивности.

В общем анализе крови: лейкоциты - $11,0 \times 10^9/\text{л}$, палочкоядерные нейтрофилы - 12%, сегментоядерные нейтрофилы - 58%, лимфоциты - 19%, моноциты - 11%, СОЭ – 18 мм/час.

Реакция на пробу Манту с 2 ТЕ – папула 11 мм. В связи с возникшим лёгочным кровотечением исследование мокроты на МБТ не произведено.

Вопросы:

1. Перечислите заболевания, о которых можно думать в данном случае.
2. Поставьте диагноз.
3. Дайте обоснование диагноза.
4. Объясните малую выраженность клинической симптоматики.
5. Дайте рекомендации по дальнейшему ведению больного и обоснуйте их.

Ситуационная задача 57 [K000235]

Инструкция: ОЗНАКОМЬТЕСЬ С СИТУАЦИЕЙ И ДАЙТЕ РАЗВЕРНУТЫЕ ОТВЕТЫ НА ВОПРОСЫ

Основная часть

Больной М. 33 лет переведён в стационар противотуберкулёзного диспансера из инфекционной больницы в тяжёлом состоянии. В течение 10 лет наблюдается в центре СПИД, в настоящее время – с диагнозом «ВИЧ-инфекция, стадия 4В вторичных заболеваний, АРВТ фаза прогрессирования». Заболел остро неделю назад – поднялась температура до 38 °С, появились выраженная слабость, потливость, одышка в покое, приступообразный кашель с выделением небольшого количества слизистой мокроты.

При осмотре – кожные покровы бледные. Подкожно-жировой слой выражен слабо. Аскультативно – над всей поверхностью лёгких дыхание жёсткое, хрипов нет, ЧДД - 36 в минуту. Тоны сердца – ритмичные, ясные, АД - 90/60 мм рт. ст., ЧСС - 122 в минуту.

Рентгенологически – в обоих лёгких от верхушек до диафрагмы визуализируются множественные мелкие (до 2 мм в диаметре) однотипные очаговые тени средней интенсивности, с нечёткими размытыми контурами.

Проба Манту с 2 ТЕ ППД-Л – отрицательная.

В общем анализе крови: лейкоциты - $15,0 \times 10^9/\text{л}$, палочкоядерные нейтрофилы - 10%, сегментоядерные нейтрофилы - 76%, лимфоциты – 12%, моноциты – 2%, СОЭ - 46 мм/час.

В мокроте методом люминесцентной микроскопии трёхкратно МБТ не обнаружены.

Вопросы:

1. Поставьте предположительный диагноз.
2. Объясните, почему у больного отрицательная проба Манту.
3. С какими неспецифическими болезнями лёгких следует дифференцировать данное заболевание?
4. Проведите дифференциальную диагностику заболевания с пневмоцистной пневмонией.
5. Какова тактика дальнейшего ведения больного? Ответ обоснуйте.

Ситуационная задача 58 [K000236]

Инструкция: ОЗНАКОМЬТЕСЬ С СИТУАЦИЕЙ И ДАЙТЕ РАЗВЕРНУТЫЕ ОТВЕТЫ НА ВОПРОСЫ

Основная часть

Пациент М. 20 лет поступил на госпитализацию в неврологическое отделение городской больницы №1 с жалобами на слабость в нижних конечностях, невозможность ходить, а также на общее недомогание, снижение аппетита и массы тела, субфебрилитет по вечерам.

Заболел два года назад, когда начала беспокоить постепенно нарастающая слабость в ногах. Неоднократно обращался к врачу-терапевту участковому, который оценивал состояние пациента как проявление остеохондроза позвоночника. В последнее время перестал ходить, в связи с чем осмотрен неврологом, который заподозрил у пациента рассеянный склероз. Из анамнеза известно, что в детстве был контакт с больной туберкулёзом асоциальной матерью, которая 15 лет назад погибла от автотравмы, впоследствии пациент воспитывался бабушкой.

В стационаре проведён комплекс диагностических мероприятий.

На обзорной рентгенограмме (в двух проекциях) и МРТ позвоночника выявлена контактная деструкция тел XI-XII грудных позвонков и I поясничного позвонка с формированием некротических масс, компрессией соответствующего отдела спинного мозга.

Общий анализ крови: гемоглобин - 120 г/л, лейкоциты – $8,9 \times 10^9$ /л, эозинофилы – 3%, палочкоядерные нейтрофилы - 8%, сегментоядерные нейтрофилы – 68%, лимфоциты – 17%, моноциты – 4%, СОЭ - 21 мм/час.

Общий анализ мочи: в пределах нормы.

Проба Манту с 2 ТЕ ППД-Л – 22 мм папула.

На рентгенограмме органов грудной клетки патологии не выявлено.

Вопросы:

1. Сформулируйте диагноз.
2. С какими заболеваниями нужно дифференцировать данную патологию?
3. Какие лечебные мероприятия необходимо провести пациенту?
4. По какой группе диспансерного учёта подлежит наблюдению больной М. и почему?
5. Назначьте режим химиотерапии и схему этиотропного лечения больного.

Ситуационная задача 59 [K000237]

Инструкция: ОЗНАКОМЬТЕСЬ С СИТУАЦИЕЙ И ДАЙТЕ РАЗВЕРНУТЫЕ ОТВЕТЫ НА ВОПРОСЫ

Основная часть

При массовом флюорографическом обследовании населения у больного были выявлены единичные очаговые тени в области верхушки правого лёгкого. Врач-рентгенолог оценил эти очаги как остаточные изменения после перенесённого туберкулёза и не вызвал больного на дообследование. Через 4 месяца этот больной обратился в поликлинику с жалобами на общую слабость, недомогание, субфебрильную температуру по вечерам, потливость, особенно в ночное время, кашель с небольшим количеством слизистой мокроты. При рентгенологическом обследовании в верхней доле правого лёгкого от верхушки до III ребра обнаружены множественные очаговые тени полиморфного характера, местами сливающиеся между собой, и несколько полостей распада размерами до 2 см в диаметре. В мокроте методом люминесцентной микроскопии обнаружены микобактерии туберкулёза.

Вопросы:

1. Своевременно ли выявлено заболевание у данного больного? Обоснуйте свой ответ.
2. Правильно ли поступил врач-рентгенолог после обнаружения очагов у больного 4 месяца назад? Обоснуйте свой ответ.
3. Какие мероприятия необходимо было провести в то время?
4. Сформулируйте клинический диагноз.
5. Какие лечебные мероприятия необходимо провести этому больному? Обоснуйте свой ответ.

Ситуационная задача 60 [K000239]

Инструкция: ОЗНАКОМЬТЕСЬ С СИТУАЦИЕЙ И ДАЙТЕ РАЗВЕРНУТЫЕ ОТВЕТЫ НА ВОПРОСЫ

Основная часть

Больной Б. 24 лет обратился к врачу-терапевту участковому с жалобами на повышение температуры до 38,5 °С, кашель со скудной мокротой слизистого характера, преимущественно по утрам, одышку в покое, ночные поты. Имеет контакт с больным туберкулёзом отцом.

Болен в течение 10 дней, когда после переохлаждения повысилась температура, появилась слабость, одышка в покое.

После рентгенологического обследования выявлена патология в лёгких. Направлен в пульмонологическое отделение с диагнозом «внебольничная двусторонняя очаговая пневмония».

При осмотре: кожные покровы бледные, румянец щёк, периферические лимфоузлы не увеличены. При перкуссии над лёгкими тимпанит, дыхание ослабленное, хрипов нет.

Общий анализ крови: эритроциты - $3,3 \times 10^{12}/л$, гемоглобин - 120 г/л, лейкоциты - $11,8 \times 10^9/л$, эозинофилы - 4%, палочкоядерные нейтрофилы - 14%, сегментоядерные нейтрофилы - 52%, лимфоциты - 18%, моноциты - 12%, СОЭ - 30 мм/час.

Общий анализ мочи: соломенно-жёлтая, прозрачная, кислая, удельный вес - 1017, белок - 0,066%, эпителий плоский - 2-3 в поле зрения, лейкоциты - 5-6 в поле зрения.

Реакция Манту с 2 ТЕ ППД-Л – отрицательная. Анализ мокроты на МБТ методом люминесцентной микроскопии – МБТ не обнаружены.

Рентгенологически: в лёгких определяется тотальная мелкоочаговая диссеминация, очаги размерами 2-3 мм, расположены периваскулярно, средней интенсивности, с чёткими контурами, без склонности к слиянию.

Терапия антибиотиками широкого спектра действия в течение двух недель эффекта не дала.

Вопросы:

1. Предположите наиболее вероятный диагноз у пациента.
2. Дайте обоснование поставленному Вами диагнозу.
3. Какие ещё заболевания протекают с подобной рентгенологической картиной?
4. Какие методы микробиологической диагностики можно использовать в данном случае?
5. Составьте план лечения пациента и обоснуйте свой выбор.

Ситуационная задача 61 [K000240]

Инструкция: ОЗНАКОМЬТЕСЬ С СИТУАЦИЕЙ И ДАЙТЕ РАЗВЕРНУТЫЕ ОТВЕТЫ НА ВОПРОСЫ

Основная часть

Больной П. 44 лет обратился к врачу-терапевту участковому с жалобами на кашель с прожилками крови, который появился неделю назад на фоне полного благополучия.

Ранее ничем не болел. ФГ ежегодно, последняя - год назад, на дообследование не вызывали. Отмечает контакт с больным туберкулёзом на работе в рефрижераторном депо во время длительной командировки.

При осмотре: состояние удовлетворительное. Кожные покровы чистые. В лёгких дыхание везикулярное, справа над лопаткой на ограниченном пространстве выслушиваются единичные влажные хрипы. ЧДД - 19 в минуту. Тоны сердца ясные, ритмичные. ЧСС - 80 ударов в минуту. АД - 120/70 мм рт. ст.

Общий анализ крови: эритроциты - $4,0 \times 10^{12}/л$, гемоглобин - 130 г/л, лейкоциты - $9,7 \times 10^9/л$, эозинофилы - 1%, палочкоядерные нейтрофилы - 8%, сегментоядерные нейтрофилы - 59%, лимфоциты - 24%, моноциты - 8%, СОЭ - 22 мм/час.

Общий анализ мочи: цвет соломенно-жёлтый, удельный вес - 1010, реакция кислая, лейкоциты - 1-2 в поле зрения, эпителий пл. - 1-2 в поле зрения.

В общем анализе мокроты: цвет - кровянистый, эритроциты - покрывают все поле зрения, лейкоциты - единичные, свежие эластические волокна - единичные. При бактериоскопии преобладают кокки. МБТ в мокроте бактериоскопически с окраской по Цилю-Нильсену не выявлены. Диаскинтест - инфильтрат 12 мм.

ФОГ гр. клетки – справа в верхней доле определяется участок инфильтрации средней интенсивности неправильно округлой формы до 5 см в диаметре, без чётких контуров, неоднородной структуры за счёт просветления около 1 см в диаметре в центре, с «дорожкой» к корню. Корни структурны. Синусы свободны. Сердечно-сосудистая тень без особенностей.

Больной был направлен к врачу-фтизиатру на консультацию.

Вопросы:

1. Предположите наиболее вероятный диагноз у пациента.
2. Дайте обоснование поставленному Вами диагнозу.
3. Назовите заболевания, с которыми нужно проводить дифференциальную диагностику.
4. Перечислите клинико-рентгенологические типы инфильтратов. Определите тип инфильтрата у данного больного.
5. Составьте план лечения данного больного и обоснуйте свой выбор.

Ситуационная задача 62 [K000241]

Инструкция: ОЗНАКОМЬТЕСЬ С СИТУАЦИЕЙ И ДАЙТЕ РАЗВЕРНУТЫЕ ОТВЕТЫ НА ВОПРОСЫ

Основная часть

Мужчина П. 24 лет обратился в поликлинику с жалобами на тянущие боли в правой половине грудной клетки, сухой кашель, повышение температуры до 38 °С, слабость.

Считает себя больным в течение месяца, когда впервые после переохлаждения появились указанные симптомы. Лечился домашними средствами. Состояние не улучшалось. Контакт с больным туберкулёзом отрицает. Последняя ФОГ год назад – на дообследование не вызывали.

При обследовании правая половина грудной клетки несколько отстаёт в акте дыхания, а при перкуссии определяется притупление перкуторного звука в нижних отделах. При аускультации здесь же дыхание не прослушивается. ЧДД - 20 в минуту. Сердечные тоны приглушены, ритмичные, акцент II тона над лёгочной артерией слева. ЧСС - 86 в минуту.

Общий анализ крови: эритроциты - $4,8 \times 10^{12}/л$, гемоглобин – 141 г/л, лейкоциты - $11,7 \times 10^9/л$, эозинофилы - 2%, палочкоядерные нейтрофилы - 10%, сегментоядерные нейтрофилы - 67%, лимфоциты - 13%, моноциты - 8%, СОЭ - 40 мм/час.

Общий анализ мочи: соломенно-жёлтый, удельный вес - 1012, белка нет, сахар отр., реакция кислая, лейкоциты - 1-2 в поле зрения, эпителий плоский - 1-2 в поле зрения.

На обзорной рентгенограмме грудной клетки в нижних отделах справа определяется интенсивное гомогенное затемнение с косой верхней границей от уровня переднего отрезка IV ребра до диафрагмы. Небольшое смещение средостения влево.

Больной направлен в лёгочно-хирургическое отделение областного туберкулёзного диспансера, где ему произведена торакоскопия с биопсией плевры. При этом эвакуировано около 2 литров плевральной жидкости соломенно-жёлтого цвета. Визуально париетальная плевра инъецирована, с наложением фибрина и мелкими белесоватыми бугорками. Гистологически обнаружены гранулёмы с казеозным некрозом, окружённые валом эпителиоидных клеток, среди которых встречаются клетки Лангханса и фуксинофильные палочки.

Вопросы:

1. Предположите наиболее вероятный диагноз у пациента.
2. Дайте обоснование поставленному Вами диагнозу.
3. Назовите заболевания, с которыми нужно проводить дифференциальную диагностику.
4. Определите трудоспособность пациента.
5. Составьте план лечения данного больного и обоснуйте свой выбор.

Ситуационная задача 63 [K000242]

Инструкция: ОЗНАКОМЬТЕСЬ С СИТУАЦИЕЙ И ДАЙТЕ РАЗВЕРНУТЫЕ ОТВЕТЫ НА ВОПРОСЫ

Основная часть

Больная С. 21 года в течение двух недель отмечает слабость, сонливость, повышенную раздражительность, потерю аппетита, субфебрилитет. Также отмечается непостоянная головная боль без чёткой локализации, не снимаемая анальгетиками, рвота, не связанная с приёмом пищи, без предшествующей тошноты.

Обратилась за медицинской помощью в поликлинику по месту жительства. После проведённого обследования врачом-терапевтом участковым выставлен диагноз «ОРВИ, средней степени тяжести». Назначена симптоматическая терапия (жаропонижающие, антигистаминные препараты, витаминотерапия) с повторной явкой на приём через три дня. На фоне проводимого лечения состояние больной резко ухудшилось: нарастала интенсивность головной боли, температура повысилась до 39 °С, стали отмечаться спонтанно возникающие и быстро исчезающие красные пятна на лице и груди.

Учитывая вышеперечисленные клинические симптомы и течение заболевания, врачом-терапевтом участковым назначена консультация врача-невролога. При исследовании неврологического статуса выявлены положительные менингеальные симптомы, расширение зрачка, расходящееся косоглазие. Для дальнейшего обследования доставлена в инфекционное отделение.

При проведении спинномозговой пункции обнаружено: повышенное давление (жидкость вытекает струёй), цитоз – 200 клеток (нейтрофилы – 10%, лимфоциты – 90%), хлориды – 70 ммоль/л, сахар – 0,6 ммоль/л, белок – 1,2 г/л. Методом ПЦР в ликворе обнаружены МБТ.

В общем анализе крови: эритроциты - $3,5 \times 10^{12}$ /л, гемоглобин - 115 г/л, лейкоциты - $9,4 \times 10^9$ /л, эозинофилы - 3%, палочкоядерные нейтрофилы - 7%, сегментоядерные нейтрофилы - 61%, лимфоциты - 17%, моноциты – 12%, СОЭ – 22 мм/час.

Вопросы:

1. Предположите наиболее вероятный диагноз у пациента.
2. Какая пара черепно-мозговых нервов поражена у больной? Какие ещё черепно-мозговые нервы могут поражаться при данном заболевании?
3. Назовите изменения в ликворе, подтверждающие этиологию заболевания.
4. Назовите заболевания, с которыми нужно проводить дифференциальную диагностику.
5. Составьте план лечения данной больной и обоснуйте свой выбор.

Ситуационная задача 64 [K000243]

Инструкция: ОЗНАКОМЬТЕСЬ С СИТУАЦИЕЙ И ДАЙТЕ РАЗВЕРНУТЫЕ ОТВЕТЫ НА ВОПРОСЫ

Основная часть

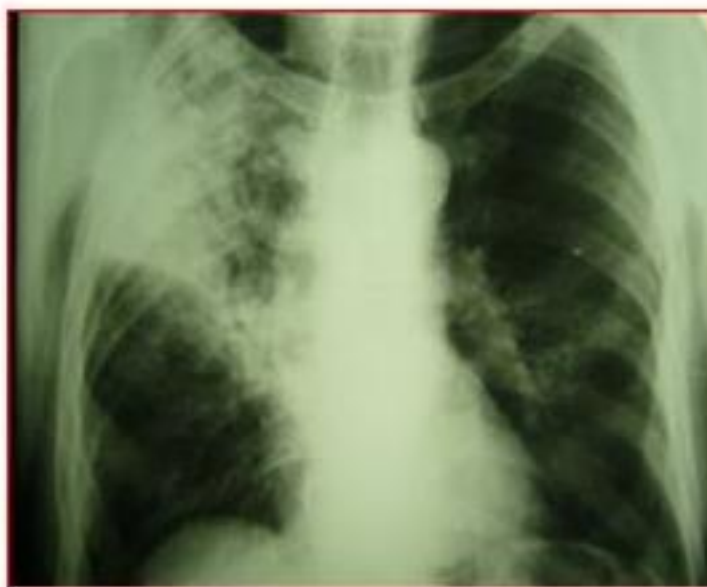В приёмный покой многопрофильного стационара доставлен мужчина 26 лет с жалобами на повышение температуры до 39 °С, боли в грудной клетке, кашель с мокротой с примесью крови. Профессия – учитель в школе.

Из анамнеза: в течение 4 месяцев постепенно нарастала слабость, снижение аппетита, похудание. В прошлом году имел туберкулёзный контакт с родственником. Ухудшение 3 дня назад: повышение температуры, кашель.

При осмотре: состояние средней тяжести. Истощён. Кожные покровы бледные, акроцианоз. При кашле сплёвывает кровь, выделено 30-40 мл крови. Одышка, ЧД - 30 в минуту в покое. Правая половина грудной клетки отстаёт в акте дыхания. Укорочение перкуторного звука над верхней долей правого лёгкого. Там же бронхиальное дыхание, мелко- и среднепузырчатые хрипы. Тоны сердца приглушены. Печень на 1 см выступает из-под края рёберной дуги. В остальном – без особенностей.

Клинический анализ крови: гемоглобин – 95 г/л, эритроциты – $3,8 \times 10^{12}/л$, лейкоциты – $15,0 \times 10^9/л$, палочкоядерные нейтрофилы - 14%, сегментоядерные нейтрофилы – 70%, эозинофилы – 1%, моноциты – 7%, лимфоциты – 8%, СОЭ – 45 мм/ч. В анализе мокроты – кислотоустойчивые палочки.

Обзорная рентгенограмма грудной клетки: в верхней доле правого лёгкого – массивная неоднородная инфильтрация с множественными полостями распада. Очаги обсеменения в нижних отделах обоих лёгких.



Вопросы:

1. Поставьте предварительный диагноз.
2. Обоснуйте предварительный диагноз.
3. Составьте и обоснуйте план дополнительного обследования пациента.
4. Какие противоэпидемические мероприятия необходимо провести?
5. Назовите осложнение данного заболевания, требующее неотложных мероприятий. Назначьте и обоснуйте лечение.

Ситуационная задача 65 [K000245]

Инструкция: ОЗНАКОМЬТЕСЬ С СИТУАЦИЕЙ И ДАЙТЕ РАЗВЕРНУТЫЕ ОТВЕТЫ НА ВОПРОСЫ

Основная часть

Женщина 35 лет выявлена при профилактическом ФЛГ-обследовании.

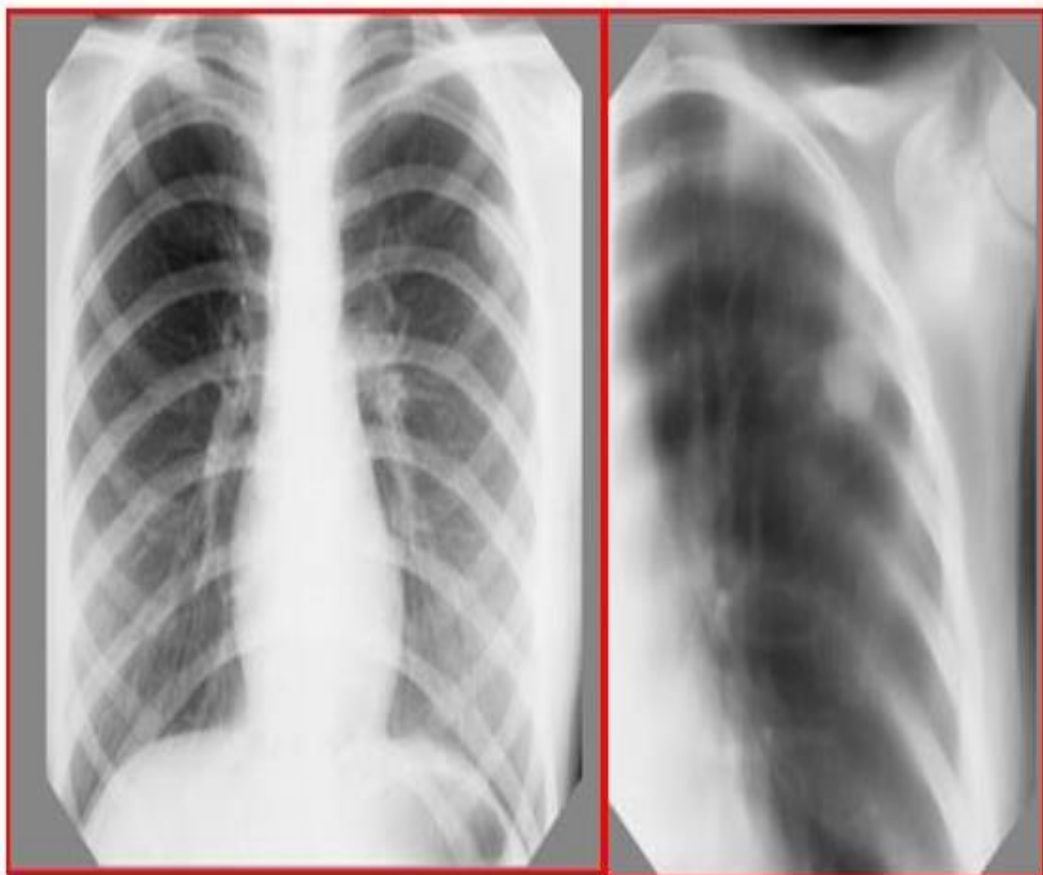
Из анамнеза: хронические заболевания – тиреоксикоз, у врача-эндокринолога наблюдается нерегулярно. Условия жизни благополучные, профессиональных вредностей нет, работает продавцом-консультантом. В прошлом 1,5 года назад имел место туберкулёзный контакт с коллегой по работе, профилактические мероприятия не проводились. Профилактическая ФЛГ не делалась 3 года.

Жалоб не предъявляет, симптомы интоксикации отсутствуют. Перкуторно, аускультативно изменений нет.

Микроскопия мокроты на МБТ – отр.

Иммунодиагностика: проба Манту 2 ТЕ – р. 12 мм, ДСТ – р. 4 мм

Рентген - томографически: в верхней доле левого лёгкого субплеврально определяется неоднородное ограниченное затемнение округлой формы размерами 1,5×2,0 см.



Вопросы:

1. Сформулируйте предварительный диагноз.
2. Обоснуйте предварительный диагноз.
3. Составьте и обоснуйте план дополнительного обследования пациента.
4. Какие основные методы лечения рекомендуются?
5. Определите сроки нетрудоспособности пациентки.

Ситуационная задача 66 [K000246]

Инструкция: ОЗНАКОМЬТЕСЬ С СИТУАЦИЕЙ И ДАЙТЕ РАЗВЕРНУТЫЕ ОТВЕТЫ НА ВОПРОСЫ

Основная часть

Молодой человек 18 лет обратился в поликлинику с жалобами на повышенную утомляемость, снижение аппетита, похудание, непостоянный субфебрилитет, навязчивый кашель. Эти симптомы появились после ОРВИ и усиливались в течение 1,5 месяцев, несмотря на противокашлевую и антибактериальную терапию. Ухудшение самочувствия в течение последней недели: повышение температуры до 38 °С, усиление кашля с мокротой, появление одышки. Профилактическая флюорография 2 года назад, обнаружены единичные очаги Гога.

Из анамнеза: контакт с больным туберкулёзом отцом, умершим от туберкулёза 1 год назад. В противотуберкулёзном диспансере никогда не наблюдался. Противоэпидемические мероприятия в очаге не проводились. Условия жизни неблагоприятные, живет с матерью в коммунальной квартире. Курит в течение 5 лет.

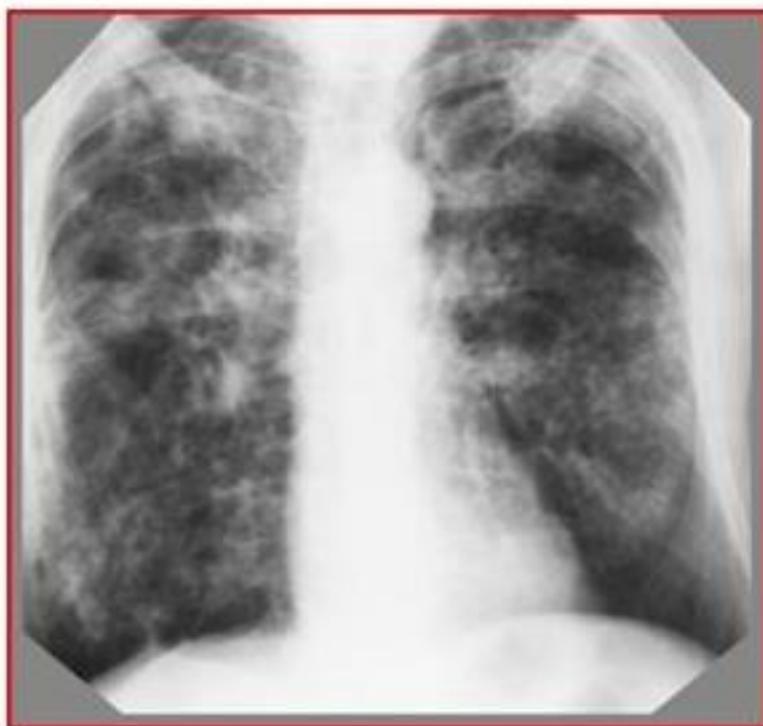Объективно: состояние средней тяжести, масса тела - 50 кг, выражены симптомы интоксикации, ЧД – 30 в минуту, бледность, акроцианоз. Перкуторно – укорочение звука в верхних и средних отделах, непостоянные влажные хрипы над всеми лёгочными полями.

Рентгенологически: очаговая диссеминация по всем лёгочным полям с обеих сторон, преимущественно в верхних и средних отделах. Контуры очагов нечёткие, очаги сливаются в фокусные тени, с участками просветления.

Был госпитализирован во фтизиатрический стационар.

Иммунодиагностика: проба Манту 2 ТЕ – папула 12 мм, Диаскинтест – папула 10 мм.

Исследование мокроты на МБТ микроскопически – отр. Посев методом ВАСТЕС - рост МБТ, устойчивых к рифампицину и изониазиду.



Вопросы:

1. Сформулируйте диагноз.
2. Обоснуйте диагноз.
3. Составьте и обоснуйте план дополнительного обследования пациента.
4. Какие необходимые профилактические мероприятия не были проведены данному больному?
5. Какие особенности будет иметь специфическая химиотерапия у данного больного?
Ответ обоснуйте.

Ситуационная задача 67 [K000247]

Инструкция: ОЗНАКОМЬТЕСЬ С СИТУАЦИЕЙ И ДАЙТЕ РАЗВЕРНУТЫЕ ОТВЕТЫ НА ВОПРОСЫ

Основная часть

Больной 20 лет, студент, поступил в терапевтическое отделение с жалобами на боли в левой половине грудной клетки, одышку, повышение температуры до 39 °С.

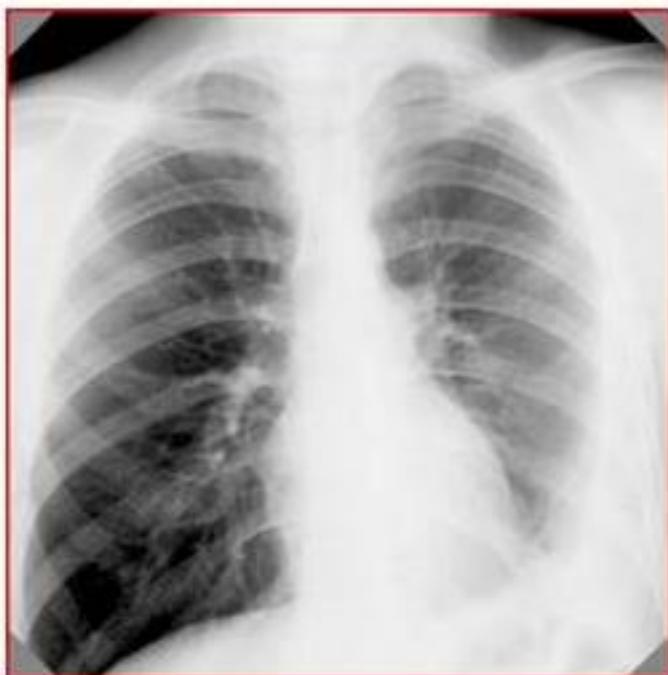Анамнез: в течение трёх месяцев отмечал повышенную утомляемость, слабость, похудание, повышение температуры до субфебрильных цифр, колющие боли под левой лопаткой, которые расценивались как невралгия. Самочувствие ухудшилось резко после переохлаждения, появились кашель без мокроты, одышка при небольшой нагрузке, боли и тяжесть в грудной клетке, связанные с дыханием, повысилась температура. Год назад имел контакт с родственником, больным туберкулёзом с МБТ (+).

При осмотре: состояние средней тяжести. Бледность, одышка с ЧД – 30 в минуту в покое. Пульс - 110 ударов в минуту, удовлетворительного наполнения. Тоны сердца чистые. Левая половина грудной клетки отстаёт в акте дыхания, межрёберные промежутки сглажены. Отмечается укорочение перкуторного звука над нижними отделами левого лёгкого, голосовое дрожание ослаблено, дыхание в этих отделах не прослушивается. Со стороны органов брюшной полости - без особенностей.

Клинический анализ крови: гемоглобин - 120 г/л, эритроциты - $4,8 \times 10^{12}/л$, лейкоциты - $5,0 \times 10^9/л$, палочкоядерные нейтрофилы - 8%, сегментоядерные нейтрофилы - 66%, эозинофилы - 1%, лимфоциты - 18%, моноциты - 7%, СОЭ - 35 мм/час.

Общий анализ мочи: без патологии. R-Манту с 2 ТЕ: папула 17 мм. Диаскинтест - папула 15 мм.

Обзорная рентгенограмма грудной клетки: отмечается гомогенное затенение нижних отделов левого лёгочного поля и реберно-диафрагмального синуса. Затенение имеет косую верхнюю границу, идущую сверху вниз и снаружи внутрь.



Вопросы:

1. Сформулируйте предположительный диагноз.
2. Обоснуйте предположительный диагноз.
3. Составьте и обоснуйте план дополнительного обследования пациента.
4. Какие лабораторные данные исследования плевральной жидкости будут в пользу туберкулёзной этиологии плеврита у этого больного?
5. Назначьте режим химиотерапии при отсутствии обнаружения МБТ в патологическом материале.

Ситуационная задача 68 [K000248]

Инструкция: ОЗНАКОМЬТЕСЬ С СИТУАЦИЕЙ И ДАЙТЕ РАЗВЕРНУТЫЙ ОТВЕТ НА ВОПРОСЫ

Основная часть

Женщина 53 лет обратилась к врачу-терапевту участковому с жалобами на изжогу, боли за грудиной, появляющиеся после еды и физической нагрузки. Отмечает также усиление болей при наклонах и в горизонтальном положении. Из анамнеза известно, что изжога беспокоит около 20 лет. Не обследовалась. Последние 2 месяца появились данные боли за грудиной.

При осмотре: состояние удовлетворительное. Индекс массы тела (ИМТ) - 39 кг/м². Кожные покровы обычной окраски, чистые. В лёгких – дыхание везикулярное, хрипов нет. Тоны сердца ясные, ритмичные, ЧСС – 72 удара в минуту, АД - 120/80 мм рт. ст. При пальпации живот мягкий, безболезненный. Печень по краю рёберной дуги. Размеры - 10×9×8 см. Селезёнка не пальпируется.

Данные фиброгастроуденоскопии: в нижней трети пищевода выявлены эрозии, занимающие около 40% окружности пищевода.

Вопросы:

1. Предположите наиболее вероятный диагноз.
2. Обоснуйте поставленный Вами диагноз.
3. Составьте и обоснуйте план дополнительного обследования пациента.
4. Дайте немедикаментозные рекомендации больному.
5. Какое медикаментозное лечение Вы бы рекомендовали пациентке? Обоснуйте свой выбор.

Ситуационная задача 69 [K000251]

Инструкция: ОЗНАКОМЬТЕСЬ С СИТУАЦИЕЙ И ДАЙТЕ РАЗВЕРНУТЫЙ ОТВЕТ НА ВОПРОСЫ

Основная часть

Мужчина 60 лет обратился к врачу-терапевту участковому с жалобами на боли в эпигастрии через 20 минут после еды, рвоту, приносящую облегчение, похудел за месяц на 7 кг. Боли в эпигастрии беспокоят около 2 месяцев.

При осмотре: состояние удовлетворительное. Кожные покровы обычной окраски, чистые. В лёгких – дыхание везикулярное, хрипов нет. Тоны сердца ясные ритмичные, ЧСС – 72 удара в минуту, АД - 120/80 мм рт. ст. При пальпации живот мягкий, болезненный в эпигастрии. Печень по краю рёберной дуги. Размеры - 10×9×8 см. Селезёнка не пальпируется.

Проведена фиброгастродуоденоскопия: в средней трети желудка язвенный дефект 3 см в диаметре, взята биопсия.

Вопросы:

1. Сформулируйте предварительный диагноз.
2. Обоснуйте поставленный Вами диагноз.
3. Составьте план дифференциального диагноза.
4. Составьте план дополнительного обследования.
5. Какое медикаментозное лечение Вы бы рекомендовали пациенту? Обоснуйте свой выбор.

Ситуационная задача 70 [K000252]

Инструкция: ОЗНАКОМЬТЕСЬ С СИТУАЦИЕЙ И ДАЙТЕ РАЗВЕРНУТЫЙ ОТВЕТ НА ВОПРОСЫ

Основная часть

Больной 35 лет обратился в поликлинику с жалобами на жидкий стул с примесью крови 5-6 раз в сутки, повышение температуры тела до 37,5 °С, слабость, головокружение, боли в голеностопных, локтевых, плечевых суставах.

Заболел около 2 месяцев назад, когда повысилась температура тела, появились боли в суставах. Проводилось несколько курсов антибактериальной терапии, на фоне чего появился жидкий стул.

Объективно: кожные покровы бледные, чистые. При пальпации живот мягкий, болезненный в подвздошных областях. Печень не выступает из-под края рёберной дуги. Размеры печени по Курлову - 10×9×8 см. Селезёнка не пальпируется.

В общем анализе крови: эритроциты - $3,2 \times 10^{12}/л$, гемоглобин - 61 г/л, лейкоциты - $11 \times 10^9/л$, тромбоциты - $350 \times 10^9/л$, СОЭ - 30 мм/ч.

Вопросы:

1. Сформулируйте предварительный диагноз.
2. Обоснуйте поставленный Вами диагноз.
3. Составьте план дифференциального диагноза.
4. Составьте план дополнительного обследования.
5. Сформулируйте и обоснуйте план лечения.

Ситуационная задача 71 [K000254]

Инструкция: ОЗНАКОМЬТЕСЬ С СИТУАЦИЕЙ И ДАЙТЕ РАЗВЕРНУТЫЕ ОТВЕТЫ НА ВОПРОСЫ

Основная часть

Больная Б. 38 лет предъявляет жалобы на одышку при незначительной физической нагрузке, быструю утомляемость, слабость, эпизоды удушья, возникающие в горизонтальном положении, отёки голеней и стоп. В возрасте 17 лет был выявлен ревматический порок сердца - недостаточность митрального клапана.

При осмотре: состояние тяжелое. Акроцианоз. Отёки голеней и стоп. ЧДД - 24 в минуту. При сравнительной перкуссии лёгких справа ниже угла лопатки отмечается притупление перкуторного звука. При аускультации ослабленное везикулярное дыхание, в нижних отделах - небольшое количество влажных мелкопузырчатых хрипов. Левая граница сердца - на 3 см кнаружи от среднеключичной линии в VI межреберье. Аускультативная картина соответствует имеющемуся пороку. Ритм сердечных сокращений неправильный, ЧСС - 103 удара в минуту. АД - 110/65 мм рт. ст. Живот увеличен в объёме за счёт ненапряжённого асцита, мягкий, безболезненный. Размеры печени по Курлову - 13×12×10 см. Печень выступает из-под края рёберной дуги на 3 см, край её закруглён, слегка болезненный.

На ЭКГ ритм неправильный, зубцы Р отсутствуют.

Вопросы:

1. Выделите ведущий синдром.
2. Установите предварительный диагноз.
3. Наметьте план обследования пациента на первом этапе.
4. Определите тактику лечения.
5. К какому специалисту необходимо направить пациентку и с какой целью?

Ситуационная задача 72 [K000256]

Инструкция: ОЗНАКОМЬТЕСЬ С СИТУАЦИЕЙ И ДАЙТЕ РАЗВЕРНУТЫЕ ОТВЕТЫ НА ВОПРОСЫ

Основная часть

Больной Л. 16 лет предъявляет жалобы на головные боли, носовые кровотечения, боли в ногах после длительной ходьбы.

При осмотре отмечается гиперстеническая конституция больного, развитый плечевой пояс, гиперемия лица. Пульс на лучевой артерии напряжён, ритмичный с частотой 64 в минуту, симметрично с обеих сторон. Левая граница сердца на 2 см кнаружи от левой срединно-ключичной линии. Тоны сердца звучные, ясные, на всех точках аускультации выслушивается грубый систолический шум, проводящийся на сосуды шеи и в межлопаточное пространство, акцент II тона на аорте. АД на плечевой артерии - 170/110 мм рт. ст., на бедренной артерии - 150/80 мм рт.ст. с обеих сторон.

Вопросы:

1. Выделите и обоснуйте ведущий синдром.
2. Установите предварительный диагноз.
3. Наметьте план обследования пациента на первом этапе.
4. Определите круг дифференциального диагноза.
5. Определите тактику лечения.

Ситуационная задача 73 [K000257]

Инструкция: ОЗНАКОМЬТЕСЬ С СИТУАЦИЕЙ И ДАЙТЕ РАЗВЕРНУТЫЕ ОТВЕТЫ НА ВОПРОСЫ

Основная часть

Больная А. 38 лет поступила по скорой помощи в приёмное отделение стационара с жалобами на пульсирующую головную боль, сопровождающуюся чувством сдавления головы, сердцебиением, потливостью, ознобом. За последние 6 месяцев отмечает похудание на 4 кг. Измеряла АД нерегулярно. В анамнезе за последние 8 месяцев - частые гипертонические кризы, купировавшиеся врачами скорой помощи (препараты не помнит). Постоянно гипотензивной терапии не принимала, но при повышении АД свыше 170/100 мм рт. ст. принимала Каптоприл 25 мг внутрь без выраженного эффекта.

При осмотре: АД – 220/130 мм рт. ст., ЧСС – 180 ударов в минуту. Температура тела - 37,8 °С, бледность кожных покровов, тремор, похолодание кистей рук, светобоязнь. Отмечалось кратковременное синкопальное состояние. Проведена терапия внутривенным медленным введением препарата Урапидил со снижением АД в течение часа до 160/90 мм рт. ст.

Вопросы:

1. Выделите ведущие синдромы.
2. Установите предварительный диагноз.
3. Наметьте план обследования пациентки на первом этапе.
4. Определите круг дифференциального диагноза.
5. Определите тактику лечения.

Ситуационная задача 74 [K000288]

Инструкция: ОЗНАКОМЬТЕСЬ С СИТУАЦИЕЙ И ДАЙТЕ РАЗВЕРНУТЫЕ ОТВЕТЫ НА ВОПРОСЫ

Основная часть

Пациент 45 лет, по профессии программист, обратился к врачу-терапевту участковому с жалобами на боли в эпигастральной области, преимущественно натощак и в ночное время, заставляющие его просыпаться, а также на почти постоянную изжогу, чувство тяжести и распирания в эпигастральной области после приёма пищи, изжогу, отрыжку кислым, тошноту.

Из анамнеза известно, что пациент много курит, злоупотребляет кофе, питается нерегулярно. Часто бывают обострения хронического фарингита. Болен около трёх лет. Не обследовался, лечился самостоятельно (принимал фитотерапию).

При осмотре: состояние удовлетворительное. ИМТ - 32,0 кг/м². Кожные покровы чистые, обычной окраски. Температура тела нормальная. Зев – миндалины, задняя стенка глотки не гиперемированы. В лёгких дыхание везикулярное, хрипов нет. Тоны сердца приглушены, ритмичные, ЧСС – 70 ударов в минуту, АД – 120/80 мм рт. ст. Живот участвует в акте дыхания, при пальпации мягкий, болезненный в эпигастральной области, напряжения мышц живота нет, симптом поколачивания по поясничной области отрицательный.

ЭФГДС: пищевод свободно проходим, утолщены продольные складки, очаговая гиперемия слизистой дистального отдела пищевода, кардия смыкается не полностью. В желудке натощак содержится небольшое количество светлой секреторной жидкости и слизи. Складки слизистой оболочки желудка утолщены, извитые. Луковица 12-перстной кишки деформирована, на задней стенке выявляется дефект слизистой до 0,5 см в диаметре. Края дефекта имеют чёткие границы, гиперемированы, отёчны. Дно дефекта покрыто фибринозными наложениями белого цвета. Постбульбарные отделы без патологии. Уреазный тест на наличие *H. pylori* – положительный.

Вопросы:

1. Предположите наиболее вероятный диагноз.
2. Обоснуйте поставленный Вами диагноз.
3. Составьте и обоснуйте план дополнительного обследования пациента.
4. Какое лечение Вы бы рекомендовали пациенту в составе комбинированной терапии? Обоснуйте свой выбор.
5. Необходимо ли взять пациента на диспансерный учёт? Что нужно назначить пациенту в качестве профилактической терапии «по требованию» при появлении симптомов, характерных для обострения язвенной болезни?

Ситуационная задача 75 [K000304]

Инструкция: ОЗНАКОМЬТЕСЬ С СИТУАЦИЕЙ И ДАЙТЕ РАЗВЕРНУТЫЕ ОТВЕТЫ НА ВОПРОСЫ

Основная часть

Пациентка 52 лет страдает железодефицитной анемией и принимает по поводу этого заболевания препараты железа (II). В связи с обострением хронического пиелонефрита пациентке назначен Ципрофлоксацин по 250 мг 2 раза в сутки. Оба препарата больная принимала одновременно. Через 5 дней от начала приёма Ципрофлоксацина сохраняется субфебрильная лихорадка, поллакиурия.

Вопросы:

1. Каковы возможные причины неэффективности антибиотикотерапии?
2. Какие исследования необходимо выполнить дополнительно?
3. По данным бактериологического анализа мочи выделена *Escherichia coli*, чувствительная к Ципрофлоксацину. С чем связана неэффективность лекарственной терапии?
4. Каковы будут Ваши дальнейшие рекомендации по лечению?
5. Какова длительность приёма препаратов железа?

Ситуационная задача 76 [K000305]

Инструкция: ОЗНАКОМЬТЕСЬ С СИТУАЦИЕЙ И ДАЙТЕ РАЗВЕРНУТЫЕ ОТВЕТЫ НА ВОПРОСЫ

Основная часть

Пациент Н. 65 лет обратился в поликлинику с жалобами на ухудшение в течение последних 2 недель состояния: повышение артериального давления до 150/100 мм рт. ст., слабость, потливость, ноющие боли в поясничной области, повышение температуры до 37,8 °С к вечеру, небольшая пастозность век и лица по утрам.

В течение последних 2 месяцев принимает Диклофенак в дозе 150 мг в сутки от болей в суставах (страдает остеоартрозом).

Анализ крови: СОЭ - 30 мм/ч, лейкоциты - 6500, Нв - 112 г/л.

Анализ мочи: светло-жёлтая, прозрачная, 1003, кислая; белок - 0,33%; эритроциты - 5-6 в поле зрения; лейкоциты - 10 в поле зрения.

Вопросы:

1. В чём возможная причина этих клинических проявлений?
2. Какие дополнительные исследования для уточнения диагноза Вы назначите?
3. Какие будут Ваши рекомендации до получения результатов дообследования?
4. Какие возможны побочные эффекты при приёме нестероидных противовоспалительных препаратов?
5. Какую группу антигипертензивных препаратов Вы назначите этому пациенту, учитывая возможный приём нестероидных противовоспалительных средств?

Ситуационная задача 77 [K000307]

Инструкция: ОЗНАКОМЬТЕСЬ С СИТУАЦИЕЙ И ДАЙТЕ РАЗВЕРНУТЫЕ ОТВЕТЫ НА ВОПРОСЫ

Основная часть

У больной 35 лет, находившейся на лечении в урологическом отделении по поводу мочекаменной болезни, повысилась температура до 39 °С, озноб, симптом поколачивания резко положительный. В общем анализе мочи признаки инфекции мочевых путей.

Поставлен диагноз «острый пиелонефрит» на фоне мочекаменной болезни, в баклабораторию отправлен материал для посева.

Вопросы:

1. Препарат какой группы антибактериальных химиотерапевтических средств Вы бы рекомендовали пациентке? Обоснуйте свой выбор.
2. Через 2 дня антибиотикотерапии клинический эффект незначительный, бактериологически выяснено, что кишечная палочка – продуцент β-лактамаз расширенного спектра, разрушающего все пенициллины и цефалоспорины. Предложите выбор антибиотика.
3. Данные бактериологического анализа показали чувствительность кишечной палочки к Имипенему и Меропенему. Какой из них назначить больной?
4. На 4 день применения Меропенема появилась крапивница, отёк Квинке, в связи с чем препарат отменён. Предложите замену препарата.
5. Какой длительности должен быть курс антибиотикотерапии при осложнённом пиелонефрите?

Ситуационная задача 78 [K000308]

Инструкция: ОЗНАКОМЬТЕСЬ С СИТУАЦИЕЙ И ДАЙТЕ РАЗВЕРНУТЫЕ ОТВЕТЫ НА ВОПРОСЫ

Основная часть

Больному 60 лет поставлен диагноз «эндокринная офтальмопатия, активная стадия средней степени тяжести». Болеет гипертонической болезнью 15 лет, гипертонические кризы с проявлениями сердечной астмы. Постоянно получает гипотензивную терапию: Периндоприл 5 мг утром, Амлодипин 10 мг вечером, АД поддерживается на уровне 130-140/80-85 мм рт. ст. По поводу частых вертебральных болей принимает периодически Диклофенак по 50-100 мг по необходимости. Масса тела - 65 кг.

Вопросы:

1. Что является препаратом выбора при активной офтальмопатии активной стадии?
2. Как распределить суточную дозу препарата 1 мг/кг, и каковы меры контроля безопасности?
3. На 4 день ГКС-терапии АД стало чаще превышать 140/95 мм рт. ст., были отмечены эпизоды гипертонического криза с сердечной астмой. Что нужно предпринять?
4. Какие лекарственные препараты необходимо назначить для профилактики стероидного остеопороза?
5. Что нужно предпринять для профилактики ulcerогенного действия?

Ситуационная задача 79 [K000309]

Инструкция: ОЗНАКОМЬТЕСЬ С СИТУАЦИЕЙ И ДАЙТЕ РАЗВЕРНУТЫЕ ОТВЕТЫ НА ВОПРОСЫ

Основная часть

Больному 52 лет поставлен диагноз «ишемическая болезнь сердца (ИБС), стенокардия напряжения стабильная, ФК II». С 30 лет страдает атопической бронхиальной астмой средней тяжести. В качестве базисной терапии получает Серетид ингаляционно. Приступы астмы купируются Сальбутамолом. По поводу ИБС начал получать Метопролол по 25 мг 2 раза в день. На второй день начала приёма Метопролола у больного участились приступы астмы, наблюдается снижение пиковой объёмной скорости выдоха.

Вопросы:

1. Предположите причину учащения приступов астмы и снижения пиковой скорости выдоха.
2. Предположите альтернативные антиангинальные препараты в данной ситуации.
3. Какие нежелательные эффекты может вызвать Верапамил?
4. При ЭХО-кардиографии у больного обнаружена фракция выброса 35%. Верапамил отменён. Предложите антиангинальную терапию.
5. Бисопролол также обладает отрицательным инотропным действием. Будет ли латентная сердечная недостаточность противопоказанием к применению Бисопролола?

Ситуационная задача 80 [K000310]

Инструкция: ОЗНАКОМЬТЕСЬ С СИТУАЦИЕЙ И ДАЙТЕ РАЗВЕРНУТЫЕ ОТВЕТЫ НА ВОПРОСЫ

Основная часть

У больного 30 лет хронический остеомиелит. Из отделяемого свища высеян возбудитель – золотистый стафилококк, метициллин-резистентный (MRSA).

Вопросы:

1. Предложите антибиотик 1 ряда для лечения остеомиелита, укажите его дозировку.
2. На 3 день лечения антибактериальным препаратом клинический эффект отсутствует. Предположите причину отсутствия эффекта, тактику ведения пациента.
3. Предложите альтернативные антибиотики в данной ситуации.
4. Какова оптимальная тактика антибактериальной терапии в данной ситуации?
5. Через 2 дня после начала применения антибактериального препарата появилась кожная сыпь, в связи с чем начали вводить Цефтаралин, через 3 недели препарат отменён, ещё через неделю состояние ухудшилось (открытие свища, температура 37,5°C, анорексия). Объясните причину ухудшения и предложите дальнейшую тактику лечения.

Ситуационная задача 81 [K000311]

Инструкция: ОЗНАКОМЬТЕСЬ С СИТУАЦИЕЙ И ДАЙТЕ РАЗВЕРНУТЫЕ ОТВЕТЫ НА ВОПРОСЫ

Основная часть

Больной 65 лет с диагнозом «гипертоническая болезнь II степени, ИБС, стенокардия напряжения стабильная, ФК II, гиперлипидемия (ОХС – 6 ммоль/л, ЛПНП – 4 ммоль/л, ЛПВП – 1,0 ммоль/л), хроническая сердечная недостаточность (ХСН) II стадия, ФК II». АД – 135/95 мм рт. ст., имеется фибрилляция предсердий, постоянная форма, ЧСЖ – 85 ударов в минуту.

Больной получает лечение: Эналаприл по 5 мг 2 раза, Нифедипин по 10 мг 2 раза, Изосорбитадинитрат пролонгированный 40 мг 2 раза, Гипотиазид 25 мг 1 раз утром, Дигоксин 0,25 мг 1 раз в сутки, Верапамил по 120 мг 3 раза. Состояние больного не улучшается.

Вопросы:

1. Оцените обоснованность получаемых препаратов.
2. Какая группа препаратов является важнейшей при ИБС, ХСН и фибрилляции предсердий?
3. Какие осложнения возможны при постоянной форме фибрилляции предсердий? Какие меры профилактики должны быть предприняты?
4. Какой антикоагулянт необходим? Каковы меры контроля эффективности и безопасности?
5. Каковы меры по борьбе с гиперлипидемией у больного?

Ситуационная задача 82 [K000314]

Инструкция: ОЗНАКОМЬТЕСЬ С СИТУАЦИЕЙ И ДАЙТЕ РАЗВЕРНУТЫЕ ОТВЕТЫ НА ВОПРОСЫ

Основная часть

Больной К. 45 лет обратился в поликлинику к врачу-терапевту участковому с жалобами на головокружение, перебои в работе сердца, мелькание «мушек» перед глазами. В течение 5 лет страдает гипертонической болезнью, эпизодически при повышении АД принимает Каптоприл. Сегодня после тяжёлой физической нагрузки (поднял шкаф на 2 этаж) появилось подобное состояние.

Объективно: кожные покровы лица и верхней половины туловища гиперемированы. Тоны сердца аритмичные, ЧСС – 120 ударов в минуту, частые экстрасистолы. АД – 180/100 мм рт. ст. В лёгких дыхание проводится во все отделы, хрипов не слышно, ЧД – 18 в минуту.

Периферических отёков нет. На ЭКГ: синусовый ритм, прерываемый частыми предсердными экстрасистолами, признаки гипертрофии левого желудочка, ЧСС – 120 ударов в минуту.

Вопросы:

1. Выделите ведущие клинические синдромы.
2. Поставьте диагноз.
3. Обоснуйте поставленный Вами диагноз.
4. Выберите препараты для купирования гипертонического криза у данного больного. Обоснуйте свой выбор.
5. Определите плановое лечение гипертонической болезни у данного больного.

Ситуационная задача 83 [K000317]

Инструкция: ОЗНАКОМЬТЕСЬ С СИТУАЦИЕЙ И ДАЙТЕ РАЗВЕРНУТЫЕ ОТВЕТЫ НА ВОПРОСЫ

Основная часть

Больная В. 38 лет обратилась за консультацией к врачу-терапевту участковому с жалобами на появление участков покраснения в области передней поверхности левого бедра, правого плеча, боль в левом тазобедренном суставе.

Анамнез болезни: врачом выяснено, что заболела четыре месяца назад, когда обнаружила красное пятно на передней поверхности левого бедра, которое в течение 2–3 дней резко увеличивалось в размере. В области эритемы отмечался лёгкий зуд, общее самочувствие не нарушалось. Проводилось обследование у врача-дерматолога, получала местное лечение (препараты назвать затрудняется), принимала антигистаминные средства, улучшения не отмечалось. Через три месяца подобное изменение на коже появилось на правом плече. Через четыре месяца появилась боль в левом тазобедренном суставе. Боль в суставе выраженная, трудно было ходить, по поводу чего больная проходила обследование и лечение в ревматологическом отделении, без улучшения. Направлена на консультацию к врачу-инфекционисту.

Эпидемиологический анамнез: за 12 дней до появления эритемы на бедре была в лесу, на следующий день обнаружила присосавшегося клеща на передней поверхности левого бедра, которого удалила пинцетом.

Объективно: состояние удовлетворительное. Кожные покровы обычной окраски, выявлен участок гиперемии кольцевидной формы 25 см в диаметре на передней поверхности левого бедра и 15 см на правом плече, с интенсивно красными и поднимающимися над непоражённой кожей краями, в центре эритема бледная. Местного повышения температуры, болезненности в области эритемы нет. Над левым тазобедренным суставом отёка, гиперемии нет.

В лёгких дыхание везикулярное, хрипов нет. Тоны сердца ясные, ритмичные, ЧСС – 70 ударов в минуту, АД – 120/80 мм рт. ст. Живот мягкий, при пальпации безболезненный во всех отделах. Печень и селезёнка не увеличены. Поколачивание по поясничной области безболезненное с обеих сторон.

Вопросы:

1. Предположите наиболее вероятный диагноз.
2. Обоснуйте поставленный Вами диагноз.
3. Составьте и обоснуйте план обследования пациента.
4. Препараты каких групп Вы бы рекомендовали пациенту в качестве этиотропной терапии? Определите курс лечения. Обоснуйте свой выбор.
5. Назовите методы профилактики данного заболевания.

Ситуационная задача 84 [K000318]

Инструкция: ОЗНАКОМЬТЕСЬ С СИТУАЦИЕЙ И ДАЙТЕ РАЗВЕРНУТЫЕ ОТВЕТЫ НА ВОПРОСЫ

Основная часть

Пациентка И. 35 лет обратилась в поликлинику по месту жительства на 9 день болезни с жалобами на сыпь по всему телу, осиплость голоса, грубый «лающий» кашель, затруднённое шумное дыхание, плохой аппетит.

Анамнез заболевания: заболела остро 6 апреля: на фоне повышенной температуры тела (38,0–39,0 °С) возникли катаральные проявления (выделения из носа, покраснение глаз, кашель, светобоязнь). В связи с чем, получала амбулаторное лечение с диагнозом «острая респираторная вирусная инфекция».

10 апреля температура тела регистрировалась на значениях - 39,2 °С, на лице появилась ярко-розовая пятнисто-папулёзная сыпь, которая далее 11 и 12 апреля распространилась на туловище и конечности, температура тела оставалась высокой. Женщина жаловалась на вялость, сонливость. В ночь с 14 апреля на 15 апреля состояние больной ухудшилось: появилась осиплость голоса и грубый «лающий» кашель. В связи с ухудшением состояния обратилась в поликлинику, откуда после осмотра заведующим терапевтическим отделением была направлена на стационарное лечение в инфекционную больницу.

Эпидемиологический анамнез: находилась в командировке в Турции и 2 недели назад вернулась из поездки.

Объективно: состояние средней степени тяжести, сознание ясное. На коже рук и ног отмечается крупно-пятнистая сыпь в стадии пигментации. На лице кожа шелушится.

В лёгких дыхание везикулярное, хрипов нет. Тоны сердца ясные, ритмичные, ЧСС – 70 ударов в минуту, АД – 120/80 мм рт. ст. Живот мягкий, при пальпации безболезненный во всех отделах. Печень и селезенка не увеличены. Поколачивание по поясничной области безболезненное с обеих сторон.

Вопросы:

1. Какой предварительный диагноз можно поставить?
2. Как можно обосновать диагноз в данном случае?
3. Как можно подтвердить диагноз?
4. Какие этиотропные препараты используются при данной инфекции?
5. Как осуществляется профилактика данной патологии?

Ситуационная задача 85 [K000320]

Инструкция: ОЗНАКОМЬТЕСЬ С СИТУАЦИЕЙ И ДАЙТЕ РАЗВЕРНУТЫЕ ОТВЕТЫ НА ВОПРОСЫ

Основная часть

Больной М. 27 лет обратился к врачу-терапевту участковому на 2 день болезни с жалобами на сильную головную боль в лобной области, боли в глазных яблоках, мышцах и суставах, общую слабость, отсутствие аппетита, частый сухой кашель, заложенность носа и незначительные выделения из носа, чувство першения и царапанье за грудиной.

Анамнез заболевания: заболел 15 января в первой половине дня, когда почувствовал озноб, повысилась температура до 39,0°C, появилась головная боль в области лба, боль при движении глазами. Ночью не спал, озноб сменялся чувством жара. На следующий день появился сухой кашель, заложенность носа, чувство першения за грудиной, температура повысилась до 39,5 °С, головная боль усилилась.

Эпидемиологический анамнез: за 2 дня до заболевания навещал друзей в общежитии, среди которых были лица с подобными симптомами.

Объективно: состояние средней степени тяжести, сознание ясное. Лицо одутловатое, несколько гиперемировано. На теле сыпи нет. Носовое дыхание затруднено. В зеве разлитая яркая гиперемия задней стенки глотки и её зернистость, отмечаются единичные кровоизлияния на слизистой мягкого нёба. В лёгких – жёсткое дыхание, единичные сухие хрипы. Пульс – 102 удара в минуту, ритмичный, АД – 115/80 мм рт. ст. Тоны сердца приглушены. Живот мягкий, безболезненный. Печень и селезёнка не увеличены.

Вопросы:

1. Предположите наиболее вероятный диагноз.
2. Обоснуйте поставленный Вами диагноз.
3. Составьте план лабораторного обследования больного для верификации диагноза.
4. Какие противовирусные препараты Вы бы рекомендовали пациенту? Назовите механизм их действия на вирусы гриппа. Обоснуйте свой выбор.
5. Кто подлежит обязательной вакцинации против гриппа? Назовите современные вакцины для профилактики гриппа.

Ситуационная задача 86 [K000321]

Инструкция: ОЗНАКОМЬТЕСЬ С СИТУАЦИЕЙ И ДАЙТЕ РАЗВЕРНУТЫЕ ОТВЕТЫ НА ВОПРОСЫ

Основная часть

Больной М. 16 лет направлен с приёма в поликлинике в инфекционную больницу 20 августа с жалобами на плохой аппетит, ноющие боли в правом подреберье, потемнение мочи, желтушную окраску кожи и склер.

Анамнез болезни: заболел 14 августа, когда повысилась температура до 38 °С, появилась головная боль, тошнота, двукратная рвота. Все последующие дни сохранялась температура в пределах 37,6–38 °С, беспокоила общая слабость, головная боль, тошнота, плохой аппетит. 19 августа заметил потемнение мочи и посветление кала. 20 августа появилась желтушность кожи и склер.

Эпидемиологический анамнез: живёт в студенческом общежитии, в комнате 4 человека. Периодически питается в столовой по месту учёбы.

Объективно: общее состояние средней степени тяжести. Температура 37,5 °С. Кожные покровы и склеры умеренно желтушны, сыпи нет. Периферические лимфоузлы не пальпируются. В лёгких дыхание везикулярное, хрипов нет, ЧД – 16 в минуту. Тоны сердца приглушены, ритм правильный. Пульс – 64 удара в минуту, АД – 100/60 мм рт. ст. Язык влажный, обложен у корня белым налётом. Живот не вздут, мягкий, безболезненный. Печень выступает на 2 см из-под края рёберной дуги, чувствительная при пальпации. Пальпируется селезёнка. Поколачивание по поясничной области отрицательное с обеих сторон.

Биохимические показатели: билирубин общий – 160 ммоль/л, прямой – 102 ммоль/л, непрямой – 58 ммоль/л, АлТ – 640 МЕ/л, АсТ – 488 ммоль/л, щёлочная фосфатаза – 102 ед, протромбиновый индекс – 60%.

В анализе мочи определяются желчные пигменты.

Вопросы:

1. Предположите наиболее вероятный диагноз.
2. Обоснуйте поставленный Вами диагноз.
3. Составьте и обоснуйте план дополнительного обследования пациента.
4. Тактика ведения пациента. Обоснуйте свой выбор.
5. Назовите методы профилактики данного заболевания.

Ситуационная задача 87 [K000323]

Инструкция: ОЗНАКОМЬТЕСЬ С СИТУАЦИЕЙ И ДАЙТЕ РАЗВЕРНУТЫЕ ОТВЕТЫ НА ВОПРОСЫ

Основная часть

Больной Е. 32 года, бизнесмен, госпитализирован на 2 день болезни с диагнозом «грипп, гипертоксическая форма». Заболевание началось остро, даже внезапно. На фоне нормального самочувствия появился озноб, заболела голова, повысилась температура тела до 40,2 °С. Отмечал светобоязнь, лежал с закрытыми глазами, просил выключить телевизор. Вечером была дважды рвота, сохранялась «пульсирующая» головная боль. Утром следующего дня самочувствие ухудшилось: не понимал, где находится, стремился пойти на работу, при попытке встать упал.

При поступлении состояние тяжёлое, сознание затемнено. Дезориентирован, но отзывается на своё имя, жалуется на сильную головную боль. Температура тела 39,2 °С. Лицо очень бледное. На коже живота, ягодиц и нижних конечностей мелкая звёздчатая сыпь сине-фиолетового цвета, имеются также петехиальные элементы на руках. Резко выражены ригидность затылочных мышц и симптом Кернига. Пульс – 116 ударов в минуту, ритмичный, АД – 130/90 мм рт. ст. Тоны сердца ясные. При спинномозговой пункции получена под высоким давлением мутная жидкость с высоким нейтрофильным (99%) плеоцитозом – 15400 кл/мл; белок – 2,64 г/л; реакция Панди (++++).

Вопросы:

1. Предположите наиболее вероятный диагноз.
2. Обоснуйте поставленный Вами диагноз.
3. Составьте и обоснуйте план дополнительного обследования пациента.
4. Укажите план лечения данного пациента.
5. Через 1 месяц у больного жалобы на умеренную слабость, умеренную головную боль, снижение работоспособности, иногда головокружение. Миндалины не увеличены, налётов нет. АД – 100/60 мм рт. ст., пульс – 76 ударов в минуту. Контрольный бактериальный посев мазка из ротоглотки и из носа отрицательный. В общем анализе мочи повышение СОЭ – 26 мм/час. Какова дальнейшая тактика ведения пациента?

Ситуационная задача 88 [K000324]

Инструкция: ОЗНАКОМЬТЕСЬ С СИТУАЦИЕЙ И ДАЙТЕ РАЗВЕРНУТЫЕ ОТВЕТЫ НА ВОПРОСЫ

Основная часть

У студента, навесившего больного товарища, на 2 сутки появились озноб, температура тела 39,1 °С, сильная головная боль в лобной области, боли в глазных яблоках, мышцах и суставах, тошнота, слабость, отсутствие аппетита. К концу 1 дня болезни появились заложенность носа, першение в горле, сухой надсадный кашель с болями за грудиной.

При объективном осмотре выявлены гиперемия и одутловатость лица, заложенность носа, в зеве разлитая умеренная гиперемия задней стенки глотки и её зернистость. В лёгких – жёсткое дыхание, единичные сухие хрипы. Пульс – 102 ударов в минуту, ритмичный, АД – 115/80 мм рт. ст. Тоны сердца приглушены. Живот мягкий, безболезненный. Печень и селезёнка не увеличены. Менингеальных симптомов нет.

Вопросы:

1. Предположите наиболее вероятный диагноз.
2. Обоснуйте поставленный Вами диагноз.
3. Составьте и обоснуйте план дополнительного обследования пациента.
4. Укажите план лечения данного пациента.
5. Через 1 месяц у больного жалоб нет. Состояние и самочувствие хорошее. Ваша дальнейшая тактика по ведению данного пациента.

Ситуационная задача 89 [K000325]

Инструкция: ОЗНАКОМЬТЕСЬ С СИТУАЦИЕЙ И ДАЙТЕ РАЗВЕРНУТЫЕ ОТВЕТЫ НА ВОПРОСЫ

Основная часть

Больной Н. 23 лет обратился в поликлинику на 3 день болезни. Заболел 2 июня остро, когда появились общая слабость, озноб, ломота в теле, повысилась температура тела до 38,3 °С, возникли приступообразные боли в нижней части живота. Стул 6 раз в сутки, в начале обильный, затем скудный, кашицеобразный, с примесью слизи. 3 июня самочувствие оставалось плохим. Температура тела держалась на уровне 38,5 °С, головная боль, ломота в теле сохранялись, беспокоили боли в животе, больше слева, стул оставался частым (10-12 раз в сутки). Днём 4 июня заметил кроме слизи, скудные прожилки крови в испражнениях, иногда отмечал отсутствие стула при болезненных позывах к дефекации. Обратился к врачу. Врач выяснил, что больной живет в общежитии для рабочих. Приехал из другого города, работает строителем по найму. Накануне заболевания употреблял немытые фрукты, купленные на рынке.

Объективно: состояние средней тяжести. Температура тела 38,1 °С, лицо бледное. Кожные покровы чистые, сухие, теплые. Периферические лимфатические узлы не увеличены. Дыхание везикулярное, одышки нет. Тоны сердца слегка приглушены, пульс - 92 удара в минуту, удовлетворительного наполнения, не напряжён. АД - 110/60 мм рт. ст. Язык обложен белым налётом, суховат. Живот мягкий, болезненный в области спазмированной сигмовидной кишки. Симптом раздражения брюшины нет. Печень и селезенка не увеличены. Симптом поколачивания по пояснице отрицателен с обеих сторон. Диурез нормальный.

Вопросы:

1. Предположите наиболее вероятный диагноз.
2. Обоснуйте поставленный Вами диагноз.
3. Составьте и обоснуйте план дополнительного обследования пациента.
4. Укажите план лечения данного пациента.
5. Через 1 месяц у больного жалоб нет. Состояние и самочувствие хорошее. Какова Ваша дальнейшая тактика?

Ситуационная задача 90 [K000337]

Инструкция: ОЗНАКОМЬТЕСЬ С СИТУАЦИЕЙ И ДАЙТЕ РАЗВЕРНУТЫЕ ОТВЕТЫ НА ВОПРОСЫ

Основная часть

Больной Т. 21 года обратился в поликлинику на 5 день болезни с жалобами на головную боль в лобной области, небольшое головокружение, светобоязнь, озноб, заложенность носа с обильными слизисто-серозными выделениями из носовых ходов.

Заболевание началось остро: температура тела поднялась до 38 °С, появились умеренная головная боль, боли в глазных яблоках, светобоязнь, слезотечение, жжение в глазах, сильный насморк, боли в горле при глотании. На следующий день и все последующие дни температура тела до 40 °С. Заболевание связывает с переохлаждением.

При осмотре больного температура тела 38 °С, вялый. Общее состояние средней тяжести. Носовое дыхание затруднено, обильные серозно-слизистые выделения из носовых ходов. Веки отёчны. Конъюнктивы обоих глаз резко гиперемированы. Выявлены умеренная гиперемия дужек, язычка, миндалин и умеренная гиперемия и зернистость задней стенки глотки. Миндалины не увеличены. Пальпируются мягкие, безболезненные подчелюстные, шейные и подмышечные лимфатические узлы. В лёгких при аускультации жёсткое дыхание, хрипы не выслушиваются. Пульс – 102 удара в минуту, ритмичный, удовлетворительного наполнения. Тоны сердца отчётливые. Язык чистый, влажный. Живот мягкий, безболезненный. Печень и селезёнка не пальпируются. Менингеальных симптомов нет.

Лабораторная диагностика.

Кровь: эритроциты – $3,5 \times 10^{12}$ /л, Нв – 116 г/л, лейкоциты – $7,8 \times 10^9$ /л, эозинофилы – 1%, палочкоядерные – 8%, сегментоядерные – 53%, лимфоциты – 36%, моноциты – 2%.

Моча: без патологии.

Рентгенография грудной клетки – без патологии.

Вопросы:

1. Сформулируйте и обоснуйте предварительный диагноз.
2. Назовите заболевания, с которыми необходимо провести дифференциальную диагностику.
3. Составьте план обследования.
4. Составьте план лечения.
5. Какова тактика врача-терапевта участкового?

Ситуационная задача 91 [K000341]

Инструкция: ОЗНАКОМЬТЕСЬ С СИТУАЦИЕЙ И ДАЙТЕ РАЗВЕРНУТЫЕ ОТВЕТЫ НА ВОПРОСЫ

Основная часть

Больной А. 18 лет, учащийся, заболел 4 дня назад, когда температура тела повысилась до 38 °С, появились слабость, ломота в теле, головная боль.

Врач-терапевт участковый диагностировал острое респираторное заболевание, назначил лечение на дому.

На 5 день болезни температура снизилась, но появилась тёмная моча, на 6 день - желтушность кожи и склер.

Повторно осмотрен врачом-терапевтом участковым. Направлен в стационар.

При объективном обследовании были отмечены иктеричность кожных покровов и видимых слизистых, адинамия. Язык покрыт густым, белым налётом. Живот обычной формы, мягкий, чувствительный в области правого подреберья. Печень увеличена на 3 см, плотно-эластичной консистенции, чувствительная. Селезёнка не прощупывается. Моча цвета «пива», кал ахоличен.

Одновременно заболело ещё несколько учащихся.

Вопросы:

1. Сформулируйте и обоснуйте предварительный диагноз.
2. Назовите заболевания, с которыми необходимо провести дифференциальную диагностику.
3. Составьте план обследования.
4. Составьте план лечения.
5. Какова тактика врача-терапевта участкового?

Ситуационная задача 92 [K000345]

Инструкция: ОЗНАКОМЬТЕСЬ С СИТУАЦИЕЙ И ДАЙТЕ РАЗВЕРНУТЫЕ ОТВЕТЫ НА ВОПРОСЫ

Основная часть

Больная Б. 54 лет вызвала врача-терапевта участкового на дом на 3 день болезни по поводу жалоб на повышение температуры тела до 39 °С, озноб, слабость, головную боль, тошноту, мышечные боли, припухлость и чувство жжения в области правой щеки.

В области правой щеки имеется разлитая гиперемия кожи с неправильными контурами, возникшая впервые. На месте гиперемии имеется отёк ткани. При пальпации поражённого участка умеренно-выраженная болезненность. Тоны сердца приглушены. Пульс – 94 удара в минуту, ритмичный, удовлетворительного наполнения.

Вопросы:

1. Сформулируйте и обоснуйте предварительный диагноз.
2. Проведите дифференциальную диагностику между основным и альтернативными заболеваниями.
3. Составьте план обследования.
4. Составьте план лечения.
5. Какова тактика врача-терапевта участкового?

Ситуационная задача 93 [K000351]

Инструкция: ОЗНАКОМЬТЕСЬ С СИТУАЦИЕЙ И ДАЙТЕ РАЗВЕРНУТЫЕ ОТВЕТЫ НА ВОПРОСЫ

Основная часть

Мужчина 32 лет, рабочий мясокомбината, обратился с жалобами на упорные боли в пояснице, длительное повышение температуры.

Считает себя больным в течение года. При первичном обращении к врачу-терапевту участковому был поставлен диагноз «грипп».

При обследовании отмечается выраженная болезненность по ходу седалищного нерва, в подкожной клетчатке пояснично-крестцовой области пальпируются плотные болезненные образования вытянутой формы, положительный симптом Лассега, увеличены печень и селезёнка.

Вопросы:

1. Предположите наиболее вероятный диагноз.
2. Обоснуйте поставленный диагноз.
3. Составьте и обоснуйте план дополнительного обследования пациента.
4. Какие методы реабилитации Вы рекомендуете пациенту? Обоснуйте свой выбор.
5. Какое этиотропное лечение должен был получить данный пациент при правильной постановке диагноза при первичном обращении за медицинской помощью?

Ситуационная задача 94 [K000354]

Инструкция: ОЗНАКОМЬТЕСЬ С СИТУАЦИЕЙ И ДАЙТЕ РАЗВЕРНУТЫЕ ОТВЕТЫ НА ВОПРОСЫ

Основная часть

Больной 32 лет приехал из Узбекистана 7 дней назад. Заболевание началось с повышения температуры до 38 °С, слабости, снижения аппетита. В течение 5 дней температура утром 38 °С, вечером 39 °С, нарастала головная боль, слабость, исчез аппетит, задержка стула, бессонница. При осмотре врачом-терапевтом участковым на 7 день болезни – состояние средней тяжести, температура 38,4 °С, вялый, адинамичный. Кожа бледная, сухая, на коже живота выявлена розеолезная единичная сыпь. В лёгких без патологии. Тоны сердца приглушены, АД – 90/60 мм рт. ст., пульс – 78 ударов в минуту. Язык обложен густым серым налётом у корня, на боковых поверхностях отпечатки зубов. Живот вздут, при пальпации мягкий безболезненный. Пальпируются печень и селезёнка.

Госпитализирован.

Вопросы:

1. Предположите наиболее вероятный диагноз.
2. Обоснуйте поставленный Вами диагноз.
3. Составьте и обоснуйте план лабораторной диагностики с целью подтверждения диагноза.
4. Препараты какой группы Вы бы назначили пациенту в составе комбинированной этиотропной терапии? Обоснуйте свой выбор.
5. Перечислите патогенетически обусловленные и опасные осложнения при данном заболевании.

Ситуационная задача 95 [K000356]

Инструкция: ОЗНАКОМЬТЕСЬ С СИТУАЦИЕЙ И ДАЙТЕ РАЗВЕРНУТЫЕ ОТВЕТЫ НА ВОПРОСЫ

Основная часть

Вызов врача-терапевта участкового на дом к больному П. 19 лет по поводу жалоб на резкие схваткообразные боли в животе, частые болезненные позывы на дефекацию (в первые 6 часов заболевания стул невозможно сосчитать), головную боль, головокружение, озноб, повышение температуры до 39 °С. Заболел остро 6 часов назад, когда появились вышеуказанные жалобы. При осмотре: состояние больного тяжёлое. Вялый, бледный, кожные покровы сухие, чистые. Пульс - 100 ударов в минуту. Дыхание везикулярное. Тоны сердца приглушены, АД - 90/60 мм рт. ст. Язык влажный, обложен серым налётом. Живот несколько вздут, при пальпации болезненный по ходу толстой кишки, отмечается отчётливая болезненность и спазм сигмовидной кишки. Тенезмы. Стул скудный, бескаловый, в виде комка кровянистой слизи.

Вопросы:

1. Предположите наиболее вероятный диагноз.
2. Обоснуйте поставленный Вами диагноз.
3. Составьте и обоснуйте план лабораторной диагностики с целью подтверждения диагноза.
4. Препараты каких группы Вы бы назначили пациенту в составе комбинированной терапии? Обоснуйте свой выбор.
5. Перечислите противоэпидемические мероприятия и тактику в отношении членов семьи пациента П., с которыми он проживает: мать - работник пищеблока, сестра - менеджер в офисе и 5-летняя племянница, посещает ДДУ.

Ситуационная задача 96 [K000358]

Инструкция: ОЗНАКОМЬТЕСЬ С СИТУАЦИЕЙ И ДАЙТЕ РАЗВЕРНУТЫЕ ОТВЕТЫ НА ВОПРОСЫ

Основная часть

Больной А. 18 лет вызвал врача-терапевта участкового на дом по поводу жалоб на слабость, повышенную температуру тела. В течение 7 дней головная боль, температура 38 °С, недомогание. Лечился амбулаторно, диагноз «ОРВИ». На 8 день болезни появилась тёмная моча, окружающие заметили желтушность кожи и склер, в связи с чем госпитализирован.

Объективно: иктеричность кожи и видимых слизистых, адинамия. Отмечает незначительный кожный зуд. Тоны сердца приглушены, пульс – 58 ударов в минуту, АД – 95/60 мм рт. ст. Живот чувствительный при пальпации в области правого подреберья. Печень выступает на 2 см ниже края рёберной дуги, край эластичный, чувствительный при пальпации. Селезёнка не пальпируется. Моча цвета «пива», кал обесцвечен. Известно, что «желтухой» заболели ещё несколько человек по месту учёбы.

Госпитализирован.

Вопросы:

1. Предположите наиболее вероятный диагноз.
2. Обоснуйте поставленный Вами диагноз.
3. Перечислите и обоснуйте клинические синдромы периода разгара болезни.
4. Проведите клинико-патогенетические параллели между клиническими и патогенетическими синдромами данного заболевания.
5. Составьте и обоснуйте план лабораторной диагностики.

Ситуационная задача 97 [K000361]

Инструкция: ОЗНАКОМЬТЕСЬ С СИТУАЦИЕЙ И ДАЙТЕ РАЗВЕРНУТЫЕ ОТВЕТЫ НА ВОПРОСЫ

Основная часть

Вызов врача-терапевта участкового на дом. Больная А. 41 года заболела остро 6 часов тому назад, когда появился «туман и сетка» перед глазами (не смогла читать газету), несколько часов спустя появилось двоение предметов перед глазами. Рвоты, поноса, сухости во рту не было. При осмотре: общее состояние удовлетворительное. Данные офтальмометрии: снижение остроты зрения на оба глаза, диплопия, птоз, мидриаз. Зрачки не реагируют на свет. Тоны сердца приглушены. Пульс ритмичный, 80 ударов в минуту. За 10 часов до заболевания ела маринованные грибы собственного консервирования. Вместе с ней ели грибы муж и мать, у которых развились подобные симптомы.

Вопросы:

1. Предположите наиболее вероятный диагноз.
2. Обоснуйте поставленный Вами основной диагноз.
3. Составьте и обоснуйте план лабораторной диагностики с целью подтверждения диагноза.
4. Лекарственные препараты каких группы Вы бы назначили пациенту в составе комбинированной терапии? Обоснуйте свой выбор.
5. Перечислите мероприятия в эпидемическом очаге данного заболевания .

Ситуационная задача 98 [K000362]

Инструкция: ОЗНАКОМЬТЕСЬ С СИТУАЦИЕЙ И ДАЙТЕ РАЗВЕРНУТЫЕ ОТВЕТЫ НА ВОПРОСЫ

Основная часть

Больной Р. 30 лет длительно проживавший в Юго-Восточной Азии, обратился с жалобами на постоянную боль в животе, обильный кашицеобразный стул с примесью слизи и крови. При осмотре: состояние больного средней тяжести. температура 37,3 °С. Пульс - 74 в минуту. Дыхание везикулярное. Язык влажный, обложен серым налётом. Живот несколько вздут, при пальпации болезненный по ходу толстой кишки, отмечается отчётливая болезненность и инфильтрация сигмовидной кишки. Стул калового характера с примесью слизи и крови.

Вопросы:

1. Предположите наиболее вероятный диагноз.
2. Обоснуйте поставленный Вами диагноз.
3. Составьте и обоснуйте план обследования больного с целью подтверждения диагноза.
4. Какие препараты Вы бы назначили пациенту в составе комбинированной этиотропной терапии? Обоснуйте свой выбор.
5. Перечислите опасные осложнения данного заболевания.

Ситуационная задача 99 [K000380]

Инструкция: ОЗНАКОМЬТЕСЬ С СИТУАЦИЕЙ И ДАЙТЕ РАЗВЕРНУТЫЕ ОТВЕТЫ НА ВОПРОСЫ

Основная часть

Больной Е. 42 лет обратился к врачу-терапевту участковому с жалобами на появление в области спины кольцевидной формы ярко-розового образования диаметром около 15 см, которое не сопровождалось субъективными ощущениями; заметил его случайно накануне вечером.

Из анамнеза известно, что около 2 недель назад был в лесу. После этого самостоятельно удалил клеща.

При осмотре состояние ближе к удовлетворительному, температура тела 37,5 °С. На коже спины, в области правой лопатки чётко отграниченный от нормальной кожи участок гиперемии с несколько приподнятыми краями, ярко-розового цвета. Пальпация в проекции этого образования безболезненная. Пульс – 78 ударов в минуту, удовлетворительных качеств. Тоны сердца ритмичные, приглушённые. Живот мягкий, безболезненный. Печень и селезёнка не увеличены.

Вопросы:

1. Установите предварительный диагноз на основании полученных данных с учётом синдромального подхода и обоснуйте его.
2. Дайте этиологическую характеристику возбудителю, предположительно вызвавшему заболевание, назовите источники инфекции и пути заражения.
3. Назовите заболевания, с которыми необходимо проводить дифференциальную диагностику.
4. Какова будет терапевтическая тактика на этапе оказания амбулаторно-поликлинической помощи?
5. Перечислите профилактические мероприятия, направленные на предупреждение данного заболевания.

Ситуационная задача 100 [K000391]

Инструкция: ОЗНАКОМЬТЕСЬ С СИТУАЦИЕЙ И ДАЙТЕ РАЗВЕРНУТЫЕ ОТВЕТЫ НА ВОПРОСЫ

Основная часть

На приёме у врача-терапевта участкового больная К. 50 лет, учитель.

Жалобы на умеренную сухость во рту, жажду (выпивает более 3 литров жидкости в день), повышенный аппетит, зуд кожных покровов, особенно в подмышечных и паховых областях, появление гнойничков в местах расчёсов, учащённое мочеиспускание.

В анамнезе: указанные жалобы появились и нарастали в течение года. С 45 лет страдает гипертонической болезнью (АД от 160/100 до 140/90 мм рт. ст.), принимала нерегулярно Каптоприл. У родственников со стороны матери отмечает склонность к ожирению, мать страдала гипертонической болезнью, сахарным диабетом 2 типа, умерла в возрасте 65 лет от инсульта. Было 3 беременности, одни роды в 29 лет, вес ребёнка при рождении 4,3 кг.

Данные объективного осмотра: состояние удовлетворительное, видны расчёсы на спине. Кожа пониженной влажности. Рост - 168 см, вес - 85 кг, окружность талии - 96 см, окружность бёдер - 110 см, складка на передней брюшной стенке - 8 см. В лёгких везикулярное дыхание, побочных дыхательных шумов нет. ЧДД - 16 в минуту. Тоны сердца ритмичные, усилен 2 тон во втором межреберье справа от грудины. ЧСС - 76 в минуту. АД - 156/94 мм рт. ст. (D=S). Живот увеличен за счёт подкожно-жирового слоя, мягкий, безболезненный. Пульсация на артериях стоп сохранена.

Общий анализ крови: эритроциты - $4,6 \times 10^{12}$, Hb - 130 г/л, ЦП - 0,9, тромбоциты - 250×10^{12} , лейкоциты - $6,1 \times 10^9$, эозинофилы - 1%, палочкоядерные - 2%, сегментоядерные - 65%, лимфоциты - 30%, моноциты - 2%, СОЭ - 8 мм/ч.

Креатинин - 90,0 мкмоль/л, СКФ - 64,2 мл/мин/1,73

Реакция мочи на ацетон отрицательная.

Микроальбуминурия - 100 мг/дл.

Липидограмма: холестерин общий - 6,5 ммоль/л, ЛПНП - 3,48 ммоль/л, ЛПВП - 0,9 ммоль/л.

Биохимические анализы: глюкоза крови натощак - 7,7 ммоль/л, гликозилированный гемоглобин (HbA1c) - 7,5%.

Вопросы:

1. Предположите наиболее вероятный диагноз.
2. Обоснуйте поставленный Вами диагноз.
3. Составьте и обоснуйте план дополнительного обследования пациента.
4. Тактика ведения. Режим, диета, медикаментозное и немедикаментозное лечение.
5. Какова дальнейшая тактика ведения пациента после коррекции гликемии?

Ситуационная задача 101 [K000398]

Инструкция: ОЗНАКОМЬТЕСЬ С СИТУАЦИЕЙ И ДАЙТЕ РАЗВЕРНУТЫЕ ОТВЕТЫ НА ВОПРОСЫ

Основная часть

Больная 38 лет с ДТЗ (диффузный токсический зоб) предъявляет жалобы на ощущение песка в глазах, двоения, слезотечение, светобоязнь. При осмотре отмечается двусторонний экзофтальм (больше справа), инъектированность склер.

Вопросы:

1. Поставьте диагноз.
2. Обоснуйте поставленный Вами диагноз.
3. В каких дополнительных обследованиях нуждается по поводу глазных симптомов?
4. Назначьте лечение.
5. Прогноз в отношении заболевания.

Ситуационная задача 102 [K000404]

Инструкция: ОЗНАКОМЬТЕСЬ С СИТУАЦИЕЙ И ДАЙТЕ РАЗВЕРНУТЫЕ ОТВЕТЫ НА ВОПРОСЫ

Основная часть

Пациентка Н. 28 лет в течение трёх лет страдает болезнью Аддисона. Получает заместительную терапию: 5 мг Преднизолона утром, 2,5 мг в 16.00, Флудрокортизон 0,1 мг утром. Состояние было удовлетворительным. Четыре дня назад заболела гриппом. Дозу глюко- и минералокортикоидов не изменяла. Состояние больной резко ухудшилось сутки тому назад: появились резчайшая слабость, адинамия, тошнота, рвота. Доставлена в стационар с проявлениями сосудистого коллапса скорой медицинской помощью.

Объективно: состояние тяжёлое. Продуктивному контакту не доступна. Кожа сухая, смуглая, обращает на себя внимание выраженная гиперпигментация кожи в области сосков, на шее, локтевых сгибах. Пульс - 128 ударов в минуту, слабого наполнения, АД - 60/40 мм рт. ст.

Вопросы:

1. Сформулируйте наиболее вероятный диагноз.
2. Обоснуйте поставленный Вами диагноз.
3. Определите объём дополнительных обследований, необходимых для уточнения диагноза и проведения лечения. Предположите ожидаемые результаты обследований в данной ситуации.
4. Определите тактику лечения пациента.
5. Определите профилактические мероприятия по предотвращению развития у пациентки данного состояния.

Ситуационная задача 103 [K000405]

Инструкция: ОЗНАКОМЬТЕСЬ С СИТУАЦИЕЙ И ДАЙТЕ РАЗВЕРНУТЫЕ ОТВЕТЫ НА ВОПРОСЫ

Основная часть

На приёме у врача-терапевта участкового пациент М. 48 лет. Сахарный диабет 2 типа выявлен случайно при диспансеризации неделю тому назад. Медикаментозную терапию не получает. Из анамнеза: инфаркт миокарда, инсульт не переносил. Обратился к врачу-терапевту участковому для назначения лечения.

Объективно: рост - 170 см, вес - 106 кг. Индекс массы тела (ИМТ) - 37,5 кг/м². Объём талии – 120 см. Кожа умеренной влажности, отложение подкожной клетчатки преимущественно в области живота. Дыхание везикулярное. Пульс - 76 ударов в минуту. Тоны сердца ритмичны, приглушены, АД - 160/90 мм рт. ст. Печень не увеличена. Отёков нет.

Представил результаты самоконтроля по глюкометру: глюкоза натощак – 7,8 ммоль/л, глюкоза через 2 часа после еды – 10 ммоль/л. HbA1c - 7,5%. Биохимический анализ крови: общий белок – 75 г/л, альбумин – 46 г/л, общий билирубин – 13,1 ммоль/л, креатинин – 80 мкмоль/л, АЛТ – 65, АСТ – 53. Скорость клубочковой фильтрации (СКФ) - 91 мл/мин.

Вопросы:

1. Сформулируйте основной клинический диагноз сахарного диабета согласно современным требованиям.
2. Обоснуйте выбор индивидуального целевого уровня гликозилированного гемоглобина у данного пациента. Определите целевые параметры гликемии у данного пациента.
3. Определите объём дополнительного обследования пациента согласно стандарту оказания медицинской помощи при сахарном диабете 2 типа.
4. Определите тактику лечения пациента.
5. Определите показатели гликемического контроля, которые должны использоваться для оценки эффективности гипогликемизирующей терапии при динамическом наблюдении.

Ситуационная задача 104 [K000406]

Инструкция: ОЗНАКОМЬТЕСЬ С СИТУАЦИЕЙ И ДАЙТЕ РАЗВЕРНУТЫЕ ОТВЕТЫ НА ВОПРОСЫ

Основная часть

Пациентка М. 30 лет обратилась к врачу-терапевту участковому с жалобами на снижение массы тела на 10 кг в течение 3 последних месяцев, учащённые сердцебиения как в покое, так и при физической нагрузке, ощущение дрожи в теле, раздражительность, нарушения сна, слабость. При осмотре: рост - 168 см, вес - 53 кг, ИМТ - 19 кг/м². Кожные покровы тёплые, «бархатистые». Мелкий тремор тела и пальцев рук. Экзофтальм с обеих сторон, симптом Грефе положительный. Тоны сердца громкие, ритмичные, тахикардия - 120 ударов в минуту, АД - 145/70 мм рт. ст. Щитовидная железа при осмотре однородная, доли значительно больше дистальной фаланги первого пальца пациентки, изменена конфигурация шеи.

Общий анализ крови: эритроциты – $3,9 \times 10^{12}/л$, гемоглобин – 135 г/л, лейкоциты – $6,4 \times 10^9/л$, тромбоциты – $311 \times 10^9/л$, СОЭ – 16 мм/час.

Биохимический анализ крови: общий белок – 65 г/л, альбумин – 45 г/л, общий билирубин – 14,1 мкмоль/л, креатинин – 0,09 ммоль/л, глюкоза – 5,1 ммоль/л.

ЭКГ: ритм синусовый, ЧСС - 126 ударов в минуту, нормальное положение ЭОС.

УЗИ щитовидной железы: объём железы - 48 мл, эхогенность обычная, структура однородная, усилен кровоток.

Гормональное обследование: тиреотропный гормон - 0,005 мМЕ/л (норма 0,2-4,2 мМЕ/л), свободный тироксин - 60 пМоль/л (норма 9-22 пМоль/л).

Вопросы:

1. Поставьте и сформулируйте наиболее вероятный диагноз.
2. Определите объём дополнительного обследования, необходимого для уточнения диагноза.
3. Обоснуйте поставленный Вами диагноз.
4. Определите тактику лечения.
5. Определите параметры контроля за эффективностью и безопасностью терапии в процессе лечения.

Ситуационная задача 105 [K000427]

Инструкция: ОЗНАКОМЬТЕСЬ С СИТУАЦИЕЙ И ДАЙТЕ РАЗВЕРНУТЫЕ ОТВЕТЫ НА ВОПРОСЫ

Основная часть

Больная И. 23 лет на приёме в поликлинике жалуется на слабость, снижение работоспособности, нервозность, раздражительность, потливость, похудание, повышение аппетита, плохая переносимость тепла, тремор, сердцебиение, ощущение «песка в глазах», слезотечение.

Из анамнеза известно, что начало заболевания связывает с переутомлением. Из перенесённых заболеваний отмечает частые простудные заболевания.

При осмотре: состояние относительно удовлетворительное. Кожные покровы на ощупь влажные, отмечается припухлость век. Подкожно жировой слой развит умеренно (рост - 170 см., вес - 54 кг). Отмечается тремор вытянутых пальцев рук, мышечная слабость. Симптомы Грефе и Мобиуса положительные. Щитовидная железа увеличена до II степени, эластична, однородная. Дыхание везикулярное, хрипов нет. ЧД - 16 в минуту. При аускультации сердца выслушивается систолический шум, громкие тоны. ЧСС – 120 ударов в минуту. АД – 160/70 мм рт. ст. Живот мягкий, безболезненный. Стул регулярный, иногда 2-3 раза в сутки.

Вопросы:

1. Предположите наиболее вероятный диагноз.
2. Обоснуйте поставленный Вами диагноз.
3. Составьте и обоснуйте план обследования пациента, необходимый для подтверждения диагноза.
4. Назначьте лечение согласно стандартам оказания медицинской помощи.
5. Показано ли больной с ДТЗ назначение глюкокортикоидов? Обоснуйте свой ответ.

Ситуационная задача 106 [K000428]

Инструкция: ОЗНАКОМЬТЕСЬ С СИТУАЦИЕЙ И ДАЙТЕ РАЗВЕРНУТЫЕ ОТВЕТЫ НА ВОПРОСЫ

Основная часть

Больной М. 44 лет на приёме у врача-терапевта участкового жалуется на быструю утомляемость, снижение памяти, сонливость, зябкость, запор, увеличение веса, снижение слуха, осиплость голоса.

Из анамнеза известно, что указанные жалобы возникли 6 лет назад без видимой причины и развивались постепенно. За это время вес увеличился с 76 до 118 кг. В анамнезе - повторные ангины.

При осмотре: состояние удовлетворительное, рост – 165 см, кожные покровы чистые, сухие, особенно на локтях, холодные на ощупь. Лицо одутловатое, бледное. Кисти пастозны. На нижних конечностях плотный отёк. Распределение жировой клетчатки равномерное. Пальпируется перешеек и обе доли щитовидной железы, больше правая; железа плотная, безболезненна. Дыхание везикулярное, хрипов нет. ЧД - 16 в минуту. Границы относительной тупости сердца: левая - 1,5 см кнаружи от среднеключичной линии; правая – на 1,5 см кнаружи от правого края грудины. Тоны сердца резко ослаблены. Пульс - 53 в минуту, ритмичен. АД - 90/70 мм рт. ст. Язык влажный, со следами зубов. Живот увеличен за счёт жировой клетчатки и вздутия. Пальпация его безболезненна. Печень не увеличена. Стул регулярный.

При лабораторном исследовании было выявлено ТТГ: 14 мМЕ/л (норма 0,4-4 мМЕ/л), св. Т4 – 5,6 пмоль/мл (10 пмоль/л-25 пмоль/л, анти-ТПО - 364 МЕ/Мл (до 30 МЕ/мл).

Общий анализ крови: эритроциты - $3,5 \times 10^{12}/л$, лейкоциты - $5,8 \times 10^9/л$, гемоглобин - 96 г/л.

Холестерин крови - 8,8 ммоль/л.

Общий анализ мочи без патологии.

Электрокардиография – снижение вольтажа зубцов, брадикардия, уплощения зубца Т.

Вопросы:

1. Предположите наиболее вероятный диагноз.
2. Обоснуйте поставленный Вами диагноз.
3. Составьте и обоснуйте план обследования пациента, необходимый для подтверждения диагноза.
4. Назначьте лечение согласно стандартам оказания медицинской помощи.
5. Через 3 месяца после назначенной патогенетической терапии уровень ТТГ - 7,2 мМЕ/л. Ваша дальнейшая тактика.

Ситуационная задача 107 [K000429]

Инструкция: ОЗНАКОМЬТЕСЬ С СИТУАЦИЕЙ И ДАЙТЕ РАЗВЕРНУТЫЕ ОТВЕТЫ НА ВОПРОСЫ

Основная часть

Женщина 52 лет обратилась к врачу-терапевту участковому с жалобами на постоянную сухость во рту, жажду, частое мочеиспускание, общую слабость, кожный зуд.

Считает себя больной в течение полугода, когда появилась сухость во рту, жажда. Неделю назад появился кожный зуд, что и заставило обратиться к врачу.

Работает поваром в детском учреждении. В анамнезе - 5 лет хронический панкреатит.

Мама страдала сахарным диабетом.

При осмотре: состояние удовлетворительное. ИМТ - 36 кг/м². Окружность талии – 106 см, окружность бедер – 109 см. Кожные покровы чистые, на руках следы расчёсов. В лёгких дыхание везикулярное, хрипов нет.

Сердечные тоны ритмичные. ЧСС - 70 ударов в минуту. АД - 120/70 мм рт. ст. Живот мягкий, безболезненный при пальпации во всех отделах. Печень и селезёнка не увеличены. Дизурии нет

В анализах: глюкоза крови натощак - 5,8 ммоль/л, общий холестерин - 6,1 ммоль/л, ТГ - 2,7 ммоль/л, ХС-ЛПВП - 1,0 ммоль/л.

Вопросы:

1. Предположите наиболее вероятный диагноз.
2. Составьте план дополнительного обследования пациента.
3. В результате проведённого исследования было выявлено, что у пациентки глюкоза крови натощак - 6,1 ммоль/л, через 2 часа после приема 75 г глюкозы - 11,1 ммол/л; HbA1c - 7,1%. Назначьте лечение. Обоснуйте свой выбор.
4. Дайте больной рекомендации по питанию.
5. Через 6 месяцев больная вновь пришла на приём к врачу. В результате проведённой терапии вес пациентки снизился на 6 кг. HbA1c снизился на 0,5% и была достигнута индивидуальная цель. Какова Ваша дальнейшая лечебная тактика? Обоснуйте Ваш выбор.

Ситуационная задача 108 [K000430]

Инструкция: ОЗНАКОМЬТЕСЬ С СИТУАЦИЕЙ И ДАЙТЕ РАЗВЕРНУТЫЕ ОТВЕТЫ НА ВОПРОСЫ

Основная часть

Мужчина 51 года обратился к врачу-терапевту участковому с жалобами на сухость, жажду, полиурию, ухудшение зрения.

Болен в течение 2 лет. Диету не соблюдал. Самоконтроль гликемии не проводил. На ночь принимал Метформин 500 мг.

При осмотре: состояние удовлетворительное, ИМТ – 26 кг/м². Кожные покровы обычной окраски. В лёгких дыхание везикулярное, хрипов нет, ЧД - 16 в минуту. Тоны сердца ритмичные, приглушены, акцент II тона над проекцией аорты. ЧСС – 70 ударов в минуту, АД – 160/100 мм рт. ст. Живот мягкий, при пальпации безболезненный во всех отделах. Печень и селезёнка не увеличены. Симптом поколачивания по поясничной области отрицательный.

При осмотре врачом-офтальмологом выявлена непролиферативная ретинопатия на правом глазу.

В анализах: гликемия натощак - 9,0 ммоль/л, постпрандиальная – 12 ммоль/л. Общий холестерин - 6,9 ммоль/л, ТГ – 2,7 ммоль/л, ХС-ЛПВП – 1,0 ммоль/л; креатинин – 101 мкмоль/л, СКФ (по формуле СКД-ЕРІ) - 70,8 мл/мин; альбуминурия - 100 мг/сут.

Вопросы:

1. Предположите наиболее вероятный диагноз.
2. Обоснуйте поставленный вами диагноз.
3. Составьте и обоснуйте план дополнительного обследования пациента.
4. Препараты какой группы Вы порекомендуете пациенту для коррекции гипергликемии? Обоснуйте свой выбор.
5. Препараты какой группы антигипертензивных лекарственных средств Вы бы рекомендовали пациенту в составе комбинированной терапии? Обоснуйте свой выбор.

Ситуационная задача 109 [K000431]

Инструкция: ОЗНАКОМЬТЕСЬ С СИТУАЦИЕЙ И ДАЙТЕ РАЗВЕРНУТЫЕ ОТВЕТЫ НА ВОПРОСЫ

Основная часть

У больной 28 лет сахарный диабет выявлен 3 года назад. С момента постановки диагноза находится на интенсифицированной инсулинотерапии (сут. доза 32-46 ЕД), активно использует средства самоконтроля. Последние 2 недели нарушился режим питания из-за работы. Часто стала отмечать приступы голода, которые сопровождались дрожью в теле, сердцебиением, головной болью, агрессивностью поведения. При измерении глюкометром глюкоза крови в этот момент - 2,8-3,5 ммоль/л. Данные явления купировала самостоятельно приёмом пищи, содержащей много углеводов.

Вопросы:

1. Предположите наиболее вероятный диагноз.
2. Обоснуйте поставленный вами диагноз.
3. Обоснуйте причину гипогликемических состояний.
4. Обоснуйте необходимость определения гликированного гемоглобина (HbA1c).
5. Дайте рекомендации пациенту для избежания гипогликемических состояний.

Ситуационная задача 110 [K000432]

Инструкция: ОЗНАКОМЬТЕСЬ С СИТУАЦИЕЙ И ДАЙТЕ РАЗВЕРНУТЫЕ ОТВЕТЫ НА ВОПРОСЫ

Основная часть

В поликлинику к врачу-терапевту участковому обратилась женщина 25 лет с жалобой на постоянное сердцебиение, не связанное с физической нагрузкой и эмоциональным напряжением. При расспросе пациентка сообщила, что в течение последнего месяца похудела на 8 кг, отмечает неустойчивый стул, обеспокоена усиленным выпадением волос. На ЭКГ: синусовая тахикардия 102 удара в 1 минуту. С целью уточнения диагноза назначено исследование гормонов щитовидной железы, консультация врача-эндокринолога, рекомендован приём Бисопролола 2,5 мг 1 раз в день.

По результатам УЗ обследования выявлено увеличение размеров щитовидной железы до 23 см³, диффузное снижение эхогенности, неоднородность эхоструктуры, усиление васкуляризации. Гормональное исследование показало снижение уровня ТТГ до 0,23 м Ед/л, повышение сТ4 до 53,7 пмоль/л. Эндокринологом поставлен предварительный диагноз "аутоиммунный тиреоидит". Назначено лечение: Тирозол 10 мг в сутки. Дополнительно назначено исследование уровня аутоантител к рецептору ТТГ.

Вопросы:

1. Сформулируйте предварительный диагноз на основании клинической картины и результатов исследования тиреоидного статуса.
2. Какие дополнительные исследования необходимо назначить для дифференциальной диагностики синдрома тиреотоксикоза?
3. Какие тактические ошибки и необоснованные назначения были сделаны на этапе предварительного обследования?
4. Какие терапевтические стратегии могут быть реализованы у данного пациента с учётом поставленного диагноза?
5. Обоснуйте выбор наиболее эффективного и безопасного метода лечения.

Ситуационная задача 111 [K000434]

Инструкция: ОЗНАКОМЬТЕСЬ С СИТУАЦИЕЙ И ДАЙТЕ РАЗВЕРНУТЫЕ ОТВЕТЫ НА ВОПРОСЫ

Основная часть

Больной 39 лет на приёме у врача-терапевта участкового жалуется на слабость, учащённое мочеиспускание, нарушение сна, похудение. Из анамнеза известно, что первые симптомы заболевания появились примерно через 2 месяца после тяжёлого гриппа, протекавшего с расстройством сознания и судорогами, по поводу чего пациент был госпитализирован в инфекционную больницу. После выписки из стационара сохранялась утомляемость, нарастала слабость, бессонница, ухудшение аппетита, снижение пото-и слюноотделения, появилась жажда, из-за которой стал ежедневно выпивать до 5-6 литров жидкости, потерял 4 кг. При обследовании патологии внутренних органов не выявлено. Нарушений обмена глюкозы не обнаружено. Исследование мочи по Зимницкому: суточный диурез – 7,5 л при относительной плотности мочи 1001-1005 г/л.

Вопросы:

1. Сформулируйте и обоснуйте диагноз.
2. Нарушение секреции какого гормона приводит к развитию данного заболевания, каков его патогенез?
3. Какие обследования необходимо провести для установления окончательного диагноза?
4. Сформулируйте и обоснуйте рекомендации по соблюдению питьевого режима для пациента с таким заболеванием.
5. Какой препарат необходимо назначить пациенту?

Ситуационная задача 112 [K000435]

Инструкция: ОЗНАКОМЬТЕСЬ С СИТУАЦИЕЙ И ДАЙТЕ РАЗВЕРНУТЫЕ ОТВЕТЫ НА ВОПРОСЫ

Основная часть

Больная 64 лет обратилась к врачу-терапевту участковому с жалобами на сухость кожных покровов, избыточный вес (ИМТ – 28), снижение температуры тела, снижение аппетита, запоры, снижение памяти, сонливость. При осмотре: кожные покровы сухие, холодные на ощупь. Отёчность лица. Дыхание везикулярное, хрипов нет. ЧСС - 58 в минуту. АД - 110/70 мм рт. ст. Температура тела – 36,3°C. Живот мягкий, безболезненный. Печень +1,5 см из-под края рёберной дуги. Стул нерегулярный, склонность к запорам.

По данным лабораторного обследования: общий анализ крови: гемоглобин – 104 г/л, холестерин – 9,4 ммоль/л, триглицериды – 5,5 ммоль/л, КФК – 247, АСТ – 48, ТТГ – 15,3 мЕ/л.

Вопросы:

1. Сформулируйте предварительный диагноз.
2. Назовите наиболее вероятную причину заболевания.
3. Составьте план обследования данной пациентки.
4. Какова тактика лечения данной пациентки?
5. Показано ли данной пациентке оперативное лечение?

Ситуационная задача 113 [K000436]

Инструкция: ОЗНАКОМЬТЕСЬ С СИТУАЦИЕЙ И ДАЙТЕ РАЗВЕРНУТЫЕ ОТВЕТЫ НА ВОПРОСЫ

Основная часть

В поликлинику к врачу-терапевту участковому обратилась женщина 36 лет с жалобами на выраженную общую слабость, сонливость, ухудшение памяти, сухость кожных покровов, избыточную массу тела (ИМТ – 27,2 кг/м²), отсутствие менструаций. Из анамнеза известно, что 2 года назад пациентка оперирована по поводу узлового зоба. Заместительная терапия не назначалась. При осмотре: кожные покровы сухие, бледные с желтушным оттенком. Лицо одутловатое, язык с отпечатками зубов. АД – 105/60 мм рт. ст.

По данным лабораторного обследования выявлена анемия: гемоглобин - 102 г/л, холестерин – 7,8 ммоль/л, триглицериды – 4,7 ммоль/л, глюкоза крови – 3,4 ммоль/л.

На ЭКГ: брадикардия – 54 удара в минуту, низкий вольтаж зубцов.

Вопросы:

1. Сформулируйте предварительный клинический диагноз.
2. Составьте диагностический алгоритм обследования данной пациентки.
3. Консультации каких специалистов следует включить в план обследования?
4. Какова тактика лечения данного пациента?
5. Какова длительность назначения патогенетической терапии?

Ситуационная задача 114 [K000439]

Инструкция: ОЗНАКОМЬТЕСЬ С СИТУАЦИЕЙ И ДАЙТЕ РАЗВЕРНУТЫЕ ОТВЕТЫ НА ВОПРОСЫ

Основная часть

Больной Ф. 78 лет вызвал врача-терапевта участкового на дом с жалобами на приступы сердцебиения, перебои в работе сердца, которые сопровождаются слабостью, одышкой. Приступы аритмии стали беспокоить последние шесть месяцев, продолжительностью несколько минут, проходят самостоятельно при перемене положения тела.

Из анамнеза известно, что последние несколько лет стала снижаться память, редко отмечает повышение АД до 160/90 мм рт. ст. Перенесённые заболевания: язвенная болезнь двенадцатиперстной кишки, очаговая пневмония. В настоящее время – пенсионер, работал преподавателем в вузе. Вредных привычек не имеет.

При осмотре состояние больного средней тяжести. Телосложение правильное, рост – 168 см, вес – 70 кг.

Форма грудной клетки коническая, дыхание свободное через нос. Заметна пульсация шейных вен. ЧД – 17 ударов в минуту. При перкуссии звук ясный, лёгочный, границы лёгких в пределах нормы. При аускультации дыхание жёсткое, хрипов нет.

Система кровообращения. Границы относительной сердечной тупости: правая – правый край грудины, левая – на 1 см кнутри от левой среднеключичной линии, верхняя – верхний край III ребра. При аускультации тоны сердца приглушены, ритмичные. ЧСС – 112 ударов в минуту, дефицит пульса. АД – 130/80 мм рт. ст.

Живот мягкий, безболезненный во всех отделах. Печень не пальпируется, размеры по Курлову – 9×8×7 см.

Общий анализ крови и мочи без патологии. В биохимическом анализе крови определяется высокий уровень холестерина.

Записана ЭКГ: зубцы Р во всех отведениях отсутствуют. Между комплексами QRS, мелкие волны «f», частота желудочков 110-150 в минуту.

Вопросы:

1. Какое нарушение ритма у больного?
2. С какими наджелудочковыми аритмиями необходимо провести дифференциальный диагноз?
3. Какие дополнительные методы обследования вы назначите больному? Обоснуйте ответ.
4. На основании каких параметров оценивается риск развития инсульта и системных тромбоэмболий (ТЭО) у данного больного? Является ли необходимым назначение антикоагулянтов у данного больного?
5. Перечислите, что относится к сердечно-сосудистым и другим состояниям, ассоциирующимся с фибрилляцией предсердий. Назовите, какие состояния ассоциируются с развитием фибрилляции предсердий у данного больного.

Ситуационная задача 115 [K000441]

Инструкция: ОЗНАКОМЬТЕСЬ С СИТУАЦИЕЙ И ДАЙТЕ РАЗВЕРНУТЫЕ ОТВЕТЫ НА ВОПРОСЫ

Основная часть

Больная С. 47 лет на приёме врача-терапевта участкового по поводу постоянных, усиливающихся после погрешностей в диете болей в верхней половине живота, временами с иррадиацией в спину, похудание.

В 40-летнем возрасте перенесла холецистэктомию по поводу калькулёзного холецистита. Через полгода после операции появились почти постоянные, усиливающиеся после погрешностей в диете боли в верхней половине живота, временами с иррадиацией в спину. При применении спазмолитиков и при соблюдении диеты самочувствие улучшалось. Последние 1,5-2 года присоединился практически постоянный неоформленный стул, стала терять вес (похудела на 8 кг за 2 года). На протяжении этого же времени возникал зуд промежности, стала больше пить жидкости, участились мочеиспускания.

При осмотре состояние больной удовлетворительное. Телосложение правильное, незначительно повышенного питания. Рост – 175 см, вес – 90 кг, ИМТ – 29 кг/м². Голени пастозны. При сравнительной перкуссии лёгких определяется лёгочный звук. Аускультативно дыхание жёсткое, проводится во все отделы. Тоны сердца приглушены, ритмичные, шумы не выслушиваются. ЧСС - 80 ударов в минуту, АД - 156/85 мм рт. ст. Язык влажный, у корня обложен белым налётом. При поверхностной пальпации живота отмечается некоторая болезненность в эпигастрии и в правом подреберье. Симптомов раздражения брюшины нет. При глубокой пальпации пальпируется сигмовидная кишка в виде умеренно подвижного безболезненного цилиндра, диаметром 1,5 см. Имеется болезненность в зоне Шоффара. Положительный симптом Керте, симптом Мейо-Робсона. При перкуссии живота — тимпанит. Размеры печени по Курлову – 15×13×11 см. Печень выступает из-под рёберной дуги на 3-4 см, край умеренной плотности, безболезненный. Симптом Пастернацкого отрицательный с обеих сторон.

Вопросы:

1. Сформулируйте предварительный диагноз.
2. Поражение какого органа можно предположить, и с чем это связано?
3. Какие дополнительные методы обследования необходимо назначить пациенту?
4. Определите тактику лечения больного.
5. С какими заболеваниями необходимо проводить дифференциальный диагноз?

Ситуационная задача 116 [K000447]

Инструкция: ОЗНАКОМЬТЕСЬ С СИТУАЦИЕЙ И ДАЙТЕ РАЗВЕРНУТЫЕ ОТВЕТЫ НА ВОПРОСЫ

Основная часть

Больной 25 лет, водитель, обратился к врачу-терапевту участковому с жалобами на появление эпизодов удушья с затруднённым выдохом, кашель с трудно отделяемой мокротой практически ежедневно. Приступы удушья возникают 2-3 раза в неделю чаще ночью и проходят спонтанно через час с исчезновением всех симптомов. Незначительная одышка при физической нагрузке. Лекарства не принимал. Считает себя больным около 3 месяцев. За медицинской помощью обратился впервые. С детства частые бронхиты с обострениями в весенне-осенний периоды. Другие хронические заболевания отрицает. Операций, травм не было. Курит по 1,5 пачки в день 5 лет. У матери бронхиальная астма, у отца гипертоническая болезнь.

Аллергологический анамнез не отягощён. Профессиональных вредностей не имеет.

При физикальном осмотре: состояние больного лёгкой степени тяжести. Температура тела 36,7 °С. Кожные покровы чистые, влажные. Рост - 175 см, вес - 81 кг. Периферические лимфоузлы не увеличены. Щитовидная железа не увеличена. Грудная клетка нормостеническая. При пальпации грудная клетка безболезненна. ЧД – 18 в минуту. При перкуссии – ясный лёгочный звук. Границы относительной тупости сердца: в пределах нормы. При аускультации – дыхание везикулярное, проводится во все отделы, выслушивается небольшое количество сухих, рассеянных, высокодискантных хрипов. Тоны сердца ясные, ритмичные. Пульс - 80 ударов в минуту удовлетворительного наполнения и напряжения. АД - 120/80 мм рт. ст. При пальпации живот мягкий, безболезненный. Размеры печени по Курлову: 10×9×7 см. Дизурических явлений нет.

Вопросы:

1. Поставьте предварительный диагноз.
2. Составьте план лабораторно-инструментального обследования.
3. Составьте план лечебных мероприятий.
4. Обоснуйте проведение врачебно-трудовой экспертизы (ВТЭ), противопоказанные виды труда.
5. Укажите показания к неотложной госпитализации у пациента.

Ситуационная задача 117 [K000449]**Инструкция: ОЗНАКОМЬТЕСЬ С СИТУАЦИЕЙ И ДАЙТЕ РАЗВЕРНУТЫЕ ОТВЕТЫ НА ВОПРОСЫ****Основная часть**

Пациент А.Т. 49 лет, инженер, обратился к врачу-терапевту участковому с жалобами на эпизодическое повышение АД до 150/90-160/95 мм рт. ст., сопровождающееся головными болями в затылочной области. По совету своих знакомых при плохом самочувствии, связанном с высоким АД, принимает Эналаприл по 10 мг. Кроме того, в последние 2-3 месяца стал отмечать появление ноющих болей в области икроножных мышц при ходьбе на расстоянии 250-300 метров, купирующихся в покое. Считает себя больным около 2 лет, когда впервые появились вышеуказанные жалобы. Ранее не обследовался. Систематической терапии не получает. Максимальные цифры АД – 170/100 мм рт. ст. Около 10 лет назад была выявлена язвенная болезнь 12-перстной кишки, после курса консервативной терапии обострений больше не было. Другие хронические заболевания отрицает. Курит около ½ пачки в день - 30 лет. Алкоголь употребляет умеренно. Семейный анамнез: мать страдает ИБС, ГБ; отец умер в возрасте 62 лет от инфаркта миокарда. Операций, травм не было.

При физикальном осмотре состояние удовлетворительное. Кожные покровы и видимые слизистые не изменены. Рост - 172 см, вес - 80 кг, ИМТ – 27 кг/м² Периферические лимфоузлы не увеличены. Щитовидная железа б/о. При сравнительной перкуссии в симметричных участках грудной клетки звук ясный лёгочный. Топографическая перкуссия – границы лёгких в пределах нормы. ЧДД – 18 в минуту. При аускультации лёгких везикулярное дыхание, хрипов нет. Границы сердца не изменены. Тоны сердца ясные, акцент 2 тона над аортой. Ритм сердца правильный, прерываемый единичными экстрасистолами. ЧСС – 70 ударов в минуту, АД – 150/90 мм рт. ст. Живот при пальпации мягкий, безболезненный. Печень не пальпируется. Поколачивание области почек безболезненное с обеих сторон. Дизурических явлений нет.

Вопросы:

1. Предположите наиболее вероятный диагноз.
2. Обоснуйте поставленный Вами диагноз.
3. Составьте и обоснуйте план дополнительного обследования пациента.
4. Препараты каких группы антигипертензивных лекарственных средств Вы бы рекомендовали пациенту в составе комбинированной терапии? Обоснуйте свой выбор.
5. Какие комбинации групп гипотензивных препаратов противопоказаны данному пациенту?

Ситуационная задача 118 [K000456]

Инструкция: ОЗНАКОМЬТЕСЬ С СИТУАЦИЕЙ И ДАЙТЕ РАЗВЕРНУТЫЕ ОТВЕТЫ НА ВОПРОСЫ

Основная часть

При проведении диспансеризации у женщины 50 лет (вес 98 кг, рост 164 см) выявлено: гликемия натощак - 6,9 ммоль/л, в общем анализе мочи (ОАМ): удельный вес - 1015, жёлтая, прозрачная, белок - 0,15 г/л, сахар +++++, эритроциты - 1-2 в п/зр, лейкоциты - 3-5 в п/зр, эпителий плоский - 3-5 в поле зрения.

На момент осмотра жалоб активно не предъявляет. В течение последних 6 месяцев периодически отмечала повышение АД до 140/90 - 150/95 мм рт. ст. Гипотензивную терапию не получала. Семейный анамнез: мать - 69 лет страдает АГ, СД 2 типа; отец - умер в 60 лет, ИМ. При анкетировании наличие соматической патологии отрицает. Вредные привычки отрицает.

Объективно: состояние относительно удовлетворительное. Телосложение правильное. ИМТ – 37 кг/м². Окружность талии – 104 см. Кожные покровы обычного цвета, чистые. Видимые слизистые бледно-розовые. Периферические лимфоузлы не пальпируются. Дыхание везикулярное, хрипов нет. ЧДД – 16 в минуту. Тоны сердца ясные, ритм правильный. ЧСС - 72 в минуту. Гемодинамика стабильная. АД - 140/90 мм рт. ст. Живот мягкий, безболезненный во всех отделах. Печень – по краю рёберной дуги. Селезёнка не пальпируется. Симптом поколачивания отрицателен с обеих сторон. Физиологические отправления в норме.

Вопросы:

1. Предположите наиболее вероятный диагноз.
2. Обоснуйте поставленный Вами диагноз.
3. Составьте план обследования пациента.
4. Препарат какой группы антигипертензивных лекарственных средств Вы бы рекомендовали пациенту? Обоснуйте свой выбор.
5. Какой глюкозоснижающий препарат Вы бы рекомендовали пациенту? Обоснуйте Ваш выбор.

Ситуационная задача 119 [K000457]

Инструкция: ОЗНАКОМЬТЕСЬ С СИТУАЦИЕЙ И ДАЙТЕ РАЗВЕРНУТЫЕ ОТВЕТЫ НА ВОПРОСЫ

Основная часть

Больная К. 58 лет страдает артериальной гипертензией (АД – 175/105–160/95 мм рт. ст.). Отмечает повышение АД в течение 18 лет. Постоянно принимает Атенолол 50 мг в сутки, Гидрохлортиазид 25 мг в сутки. За последние десять лет прибавила в весе 30 кг.

Объективно: повышенного питания. Рост - 158 см, вес - 91 кг. Индекс массы тела – 36,5 кг/м². Объём талии - 120 см, объём бёдер - 128 см. Состояние удовлетворительное. Кожные покровы чистые. Отёков нет. В лёгких дыхание везикулярное, хрипов нет. Тоны сердца приглушены, ритм правильный. ЧСС – 90 ударов в минуту. Живот мягкий, безболезненный. Печень у рёберного края.

Биохимический анализ крови: холестерин общий – 7,2 ммоль/л; триглицериды – 3,12 ммоль/л; ХС-ЛПВП – 0,9 ммоль/л; креатинин – 95,9 мкмоль/л; глюкоза крови натощак – 6,3 ммоль/л; через 2 часа после приёма 75 г глюкозы – 9,0 ммоль/л.

Общий анализ мочи: цвет – соломенно-жёлтый, относительная плотность – 1014, прозрачная, реакция кислая, белок, сахар отсутствуют, лейкоциты – единичные в поле зрения.

Анализ мочи на микроальбуминурию – 200 мг/сутки.

СКФ: 81,7 мл/мин по формуле Кокрофта-Голта.

ЭКГ: ритм синусовый, ЧСС – 70 ударов в минуту, гипертрофия левого желудочка.

ЭХО-КГ: клапанной патологии не выявлено, полости сердца не расширены, индекс массы миокарда левого желудочка - 121 г/м², признаки диастолической дисфункции, ФВ – 65%.

Вопросы:

1. Предположите наиболее вероятный диагноз.
2. Обоснуйте поставленный Вами диагноз.
3. Составьте и обоснуйте план дополнительного обследования пациента.
4. Какие группы антигипертензивных препаратов Вы бы рекомендовали пациенту в составе комбинированной терапии? Правильно ли назначена комбинация бета-блокатор и диуретик? Обоснуйте свой выбор.
5. Через 6 месяцев регулярной антигипертензивной терапии (комбинация Амлодипина в дозе 10 мг/сутки и препарата из группы блокаторов РААС (ингибитор АПФ или антагонист рецепторов к ангиотензину II) + Розувостатин 20 мг/сутки + соблюдение диеты – АД в пределах 120–130/70–80 мм рт.ст., глюкоза натощак – 5,4 ммоль/л, общий холестерин – 5,0 ммоль/л, ТГ – 1,8 ммоль/л, ХС-ЛПВП – 1,2 ммоль/л, креатинин – 100 мкмоль/л, СКФ (по формуле Кокрофта-Голта) = 65,3 мл/мин; альбуминурия – 10 мг/сутки. Какова Ваша дальнейшая лечебная тактика? Обоснуйте Ваш выбор.

Ситуационная задача 120 [K000458]

Инструкция: ОЗНАКОМЬТЕСЬ С СИТУАЦИЕЙ И ДАЙТЕ РАЗВЕРНУТЫЕ ОТВЕТЫ НА ВОПРОСЫ

Основная часть

Мужчина 43 лет обратился к врачу-терапевту участковому с жалобами на периодически появляющуюся головную боль в затылочной области. Боли беспокоят около месяца на фоне напряженного рабочего графика (ночные дежурства), курит примерно 20 лет до 15 сигарет в день. Головные боли участились в течение последней недели, при измерении АД 150–160/90 мм рт. ст. Родители страдают гипертонической болезнью, отец в 45 лет перенёс инсульт.

Объективно: состояние удовлетворительное. Масса тела повышена по абдоминальному типу, рост - 172 см, вес - 86 кг. Объём талии - 105 см, объём бёдер - 92 см. Отёков нет. Аускультативно: дыхание над лёгкими везикулярное, хрипов нет. ЧД – 18 в мин. Тоны сердца ясные ритмичные, перкуторно границы относительной тупости сердца в пределах нормы. АД – 150/90 мм рт. ст., ЧСС – 92 удара в минуту. Живот мягкий безболезненный, печень по краю рёберной дуги. Симптом поколачивания по пояснице отрицательный, дизурических явлений нет. Стул в норме.

Клинический анализ крови: гемоглобин – 145 г/л; эритроциты – $4,9 \times 10^{12}$ /л; лейкоциты - $7,0 \times 10^9$ /л; СОЭ – 15 мм/час.

Общий анализ мочи: относительная плотность - 1018, белок – нет, в моче осадке лейкоциты – 2-4 в поле зрения.

Биохимический анализ крови: общий холестерин – 5,3 ммоль/л, мочевиная кислота – 500 мкмоль/л, креатинин – 78 мкмоль/л, глюкоза натощак – 5,8 ммоль/л.

Микроальбуминурия: 25 мг/сут.

ЭКГ: ритм синусовый, признаки гипертрофии миокарда ЛЖ, очаговых изменений нет.

Вопросы:

1. Предположите наиболее вероятный диагноз.
2. Обоснуйте поставленный Вами диагноз.
3. Составьте и обоснуйте план дополнительного обследования пациента.
4. Какие группы антигипертензивных препаратов Вы бы рекомендовали пациенту в составе комбинированной терапии? Обоснуйте свой выбор.
5. Через 6 месяцев регулярной антигипертензивной терапии (комбинация Амлодипина в дозе 5 мг/сутки и ингибитора АПФ Эналаприла 20 мг/сутки) + соблюдение диеты – АД в пределах 120–130/70–80 мм рт. ст., мочевиная кислота – 300 мкмоль/л, креатинин – 78 мкмоль/л; альбуминурия – 0 мг/сутки. Какова Ваша дальнейшая лечебная тактика? Обоснуйте Ваш выбор.

Ситуационная задача 121 [K000459]

Инструкция: ОЗНАКОМЬТЕСЬ С СИТУАЦИЕЙ И ДАЙТЕ РАЗВЕРНУТЫЕ ОТВЕТЫ НА ВОПРОСЫ

Основная часть

Больной Р. 38 лет по профессии подсобный рабочий, обратился в поликлинику к врачу-терапевту участковому с жалобами на повышение температуры до 38,0 °С, кашель с обильной слизисто-гноющей мокротой, неинтенсивные боли в грудной клетке при кашле, головную боль, слабость, в конечностях, потливость. Заболел остро после переохлаждения.

Вредные привычки: курит более 15 лет по 20 сигарет в день; сопутствующих заболеваний нет. В последние несколько лет из Москвы не выезжал.

Объективные данные: кожные покровы бледноватые, влажные. Обращает внимание повышенная потливость больного. Нёбные миндалины покрыты беловатым налётом, гиперемированы. В лёгких дыхание ослабленное справа, множественные влажные мелкопузырчатые хрипы выслушиваются у угла правой лопатки. ЧД в покое до 26 в минуту. Тоны сердца приглушены, ритмичные, единичные экстрасистолы. ЧСС – 100 ударов в минуту, АД – 110/70 мм рт. ст. Живот мягкий безболезненный. По другим органам и системам без видимых патологических отклонений.

Лабораторные и инструментальные методы обследования.

Клинический анализ крови: гемоглобин – 135 г/л, эритроциты $4,7 \times 10^{12}$ /л, лейкоциты 11×10^9 /л, палочкоядерные – 28%, сегментоядерные – 57%; СОЭ – 35 мм/час.

Общий анализ мочи: относительная плотность – 1018, белок – 0,99 г/л, гиалиновые цилиндры.

Биохимический анализ крови: АЛТ – 58 ед/л; АСТ – 100 ед/л; креатинин – 115 мкмоль/л; фибриноген – 8 г/л.

ЭКГ: ритм синусовый, правильный, ЧСС – 100 уд/мин, единичные наджелудочковые экстрасистолы. Очаговых изменений миокарда, гипертрофии миокарда нет.

Рентгенография органов грудной клетки: очаговая инфильтрация в базальных отделах правого лёгкого, деформация корня правого лёгкого.

Вопросы:

1. Предположите наиболее вероятный диагноз.
2. Обоснуйте поставленный Вами диагноз.
3. Составьте и обоснуйте план дополнительного обследования пациента.
4. Какие группы антибиотиков рекомендованы пациенту для стартовой антибактериальной терапии? Проведите стратификацию тяжести заболевания и факторов риска.
5. Через 3 дня терапии температура тела нормализовалась – 36,8 °С, уменьшилась интоксикация (снижение слабости, потливости, улучшение аппетита), уменьшилась одышка. Какова Ваша дальнейшая лечебная тактика? Обоснуйте Ваш выбор.

Ситуационная задача 122 [K000460]**Инструкция: ОЗНАКОМЬТЕСЬ С СИТУАЦИЕЙ И ДАЙТЕ РАЗВЕРНУТЫЕ ОТВЕТЫ НА ВОПРОСЫ****Основная часть**

Больной Р. 65 лет, пенсионер, при обращении к врачу-терапевту участковому предъявляет жалобы на повышение температуры тела до 38 °С, небольшую мокроту слизистого характера, головную боль, одышку, сердцебиение и слабость в конечностях. Заболел остро после переохлаждения. Больной страдает ИБС, хронической сердечной недостаточностью; принимает постоянную терапию (Периндоприл 2,5 мг 2 раза, Гидрохлортиазид 12,5 мг, Верошпирон 50 мг, Симвастатин 20 мг). Контакт с больными туберкулёзом и инфекционными болезнями не было. В последние несколько лет из Москвы не выезжал.

Объективно при осмотре: кожные покровы бледноватые, влажные, цианоз губ. Температура тела 37,8 °С. Язык обложен беловатым налётом. В лёгких дыхание ослабленное везикулярное, множественные влажные мелкопузырчатые хрипы выслушиваются в нижнем отделе левого лёгкого. ЧД в покое до 24 в минуту. Тоны сердца приглушены, ритмичные, единичные экстрасистолы. ЧСС – 90 ударов в минуту, АД – 110/70 мм рт. ст. Печень на 1 см выступает из-под края рёберной дуги. Дизурических явлений нет. Голени пастозны. По другим органам и системам без видимых патологических отклонений.

Клинический анализ крови: гемоглобин – 126 г/л; эритроциты – $4,2 \times 10^{12}$ /л; лейкоциты – $10,9 \times 10^9$ /л; палочкоядерные – 10%, сегментоядерные – 77%; СОЭ – 30 мм/час.

Общий анализ мочи: относительная плотность – 1012, белок – 0,33 г/л, в осадке лейкоциты – 2–4 в поле зрения.

Биохимический анализ крови: АЛТ – 38 ед/л; АСТ – 35 ед/л; мочевины – 9 ммоль/л, креатинин – 120 мкмоль/л.

ЭКГ: ритм синусовый, правильный, ЧСС – 100 уд/мин, единичные наджелудочковые экстрасистолы. Признаки гипертрофии левого желудочка. Очаговых изменений миокарда нет.

Рентгенография органов грудной клетки: усиление лёгочного рисунка в базальных отделах левого лёгкого.

ЭХО-КГ: умеренно расширены полости левого желудочка, гипертрофия задней стенки левого желудочка, фракция выброса – 45%.

Вопросы:

1. Предположите наиболее вероятный диагноз.
2. Обоснуйте поставленный Вами диагноз.
3. Составьте и обоснуйте план дополнительного обследования пациента.
4. Какие группы антибиотиков рекомендованы пациенту для стартовой антибактериальной терапии? Проведите стратификацию тяжести заболевания и факторов риска. Обоснуйте свой выбор.
5. Через 3 дня терапии температура нормализовалась – 36,6 °С, самочувствие улучшилось (одышки нет). Какова Ваша дальнейшая лечебная тактика? Обоснуйте Ваш выбор.

Ситуационная задача 123 [K000461]

Инструкция: ОЗНАКОМЬТЕСЬ С СИТУАЦИЕЙ И ДАЙТЕ РАЗВЕРНУТЫЕ ОТВЕТЫ НА ВОПРОСЫ

Основная часть

Больная М. 50 лет обратилась к врачу-терапевту участковому с жалобами на тошноту, острые ночные и голодные боли в эпигастрии, уменьшающиеся после приёма пищи, тошноту, рвоту «кофейной гущей», однократно чёрный «дегтеобразный» стул. Лечится по поводу ревматоидного артрита, длительно (более 3 месяцев) принимала Индометацин по 1 таблетке 3 раза в день. Ранее данных жалоб не отмечала, к врачу не обращалась.

Объективно: состояние средней тяжести. Кожные покровы бледные. Пониженного питания. Язык обложен белым налётом, влажный. В лёгких дыхание везикулярное, ЧД – 16 в минуту. Тоны сердца ясные, ритмичные, ЧСС – 88 ударов в минуту, АД – 110/70 мм рт. ст. Живот напряжённый, резко болезненный локально в зоне Шофара. Симптомы раздражения брюшины отрицательные. Стул чёрный «дегтеобразный». Мочеиспускание не нарушено.

Клинический анализ крови: гемоглобин – 100 г/л; эритроциты – $3,0 \times 10^{12}$ /л; лейкоциты $8,4 \times 10^9$ /л; палочкоядерные – 4%; сегментоядерные – 61%; эозинофилы – 1%; лимфоциты – 30%; моноциты – 4%; СОЭ – 20 мм/час.

Вопросы:

1. Предположите наиболее вероятный диагноз.
2. Обоснуйте поставленный Вами диагноз.
3. Составьте и обоснуйте план дополнительного обследования пациента.
4. Какой группы противоязвенных препаратов Вы бы рекомендовали пациенту в стартовой терапии? Обоснуйте свой выбор.
5. Через 2 недели терапии выявлены признаки рубцевания язвы. Какова Ваша дальнейшая лечебная тактика? Обоснуйте Ваш выбор.

Ситуационная задача 124 [K000919]

Инструкция: ОЗНАКОМЬТЕСЬ С СИТУАЦИЕЙ И ДАЙТЕ РАЗВЕРНУТЫЕ ОТВЕТЫ НА ВОПРОСЫ

Основная часть

Больной С. 25 лет поступил в стационар с жалобами на кашель с большим количеством слизисто-гнойной мокроты (до 300 мл/сут) с неприятным запахом; кровохарканьем, повышением температуры до 39 °С, недомоганием, одышкой. Известно, что около 2 недель назад лечился по поводу пневмонии, но самостоятельно покинул отделение и продолжил лечение амбулаторно. Ухудшение около 2 дней назад.

Объективно: пониженного питания, кожные покровы бледные. Пульс - 94 в минуту, ритмичный, АД - 100/70 мм рт. ст. Границы сердца смещены вправо на 1,5 см, тоны сердца приглушены, акцент II тона над лёгочной артерией. Над лёгкими слева перкуторно определяется коробочный звук. Дыхание везикулярное, ослабленное. Слева в нижних отделах выслушиваются звучные влажные средне- и мелкопузырчатые хрипы. ЧД - 24 в минуту.

Вопросы:

1. Предположите наиболее вероятный диагноз.
2. Обоснуйте поставленный Вами диагноз.
3. Составьте и обоснуйте план дополнительного обследования пациента.
4. Обоснуйте тактику лечения пациента.
5. Есть ли показания у больного к хирургическому лечению? Обоснуйте.

Ситуационная задача 125 [K000926]

Инструкция: ОЗНАКОМЬТЕСЬ С УСЛОВИЯМИ ЗАДАЧИ И ДАЙТЕ РАЗВЕРНУТЫЕ ОТВЕТЫ НА ВОПРОСЫ

Основная часть

Больная Р. 45 лет обратилась к врачу-терапевту участковому с жалобами на чувство тяжести, переполнения в животе, возникающее через 40-50 минут после еды, тошноту.

В течение 20 лет страдает хроническим гастритом, обострения 1-2 раза в год. Во время обострений обычно принимает ингибиторы протонной помпы, антациды. Эрадикационную терапию не получала. Настоящее ухудшение – в течение 2 недель на фоне погрешностей в диете. Самостоятельно принимала Альмагель при возникновении неприятных ощущений.

При осмотре: состояние удовлетворительное. Рост - 166 см, вес - 64 кг. Кожные покровы чистые, обычной окраски. В лёгких дыхание везикулярное, хрипов нет. Тоны сердца ясные, ритмичные. ЧСС – 70 ударов в минуту, АД – 120/70 мм рт. ст. Живот мягкий, болезненный в эпигастрии и пилоро-дуоденальной зоне. Симптомы холецистита отрицательные. Печень не изменена. Дизурии нет. Симптом поколачивания по поясничной области отрицательный. Стул 1 раз в день, оформленный, без патологических примесей.

На фиброгастроскопии: пищевод свободно проходим, слизистая его не изменена. Кардия смыкается полностью. Слизистая оболочка желудка гиперемирована, с участками атрофии в антральном отделе, складки сглажены, расправляется воздухом хорошо. Привратник проходим. Слизистая луковицы двенадцатиперстной кишки и залуковичный отдел не изменены. Взят биоптат из антрального отделе желудка: быстрый уреазный тест положительный. Результат гистологического исследования биоптата: слизистая желудка с атрофией и хронической полиморфноклеточной инфильтрацией.

Вопросы:

1. Предположите наиболее вероятный диагноз.
2. Обоснуйте поставленный Вами диагноз.
3. Составьте план дополнительного обследования пациента.
4. Назначьте медикаментозное лечение, обоснуйте свой выбор.
5. Разработайте план диспансерного наблюдения пациента.

Ситуационная задача 126 [K000933]

Инструкция: ОЗНАКОМЬТЕСЬ С СИТУАЦИЕЙ И ДАЙТЕ РАЗВЕРНУТЫЕ ОТВЕТЫ НА ВОПРОСЫ

Основная часть

Мужчина 57 лет вызвал врача-терапевта участкового на дом. Предъявляет жалобы на интенсивные давящие загрудинные боли с иррадиацией в левую руку, левую лопатку. Вышеописанная симптоматика появилась около 2 часов назад после интенсивной физической нагрузки. Самостоятельно принял 2 таблетки Нитроглицерина – без эффекта. Ранее боли подобного характера никогда не беспокоили.

В анамнезе артериальная гипертензия в течение последних 10 лет с максимальными цифрами артериального давления 200/100 мм рт. ст. Регулярно лекарственные препараты не принимал. Курит по 1 пачке сигарет в день в течение 30 лет. Газоэлектросварщик. Аллергические реакции отрицает.

При объективном обследовании: кожные покровы влажные. В лёгких перкуторный звук лёгочный, дыхание везикулярное, хрипов нет. Тоны сердца ослаблены, ритм правильный, АД – 160/100 мм рт. ст., ЧСС – 88 в минуту. Живот мягкий, безболезненный. Физиологические отправления в норме.

На ЭКГ зарегистрировано: синусовый ритм, подъем сегмента ST > 0,2 мВ в отведениях II, III, aVF. Транспортная доступность до стационара неотложной кардиологии, располагающего возможностью проведения первичного ЧКВ – 30 минут.

Вопросы:

1. Предположите наиболее вероятный диагноз.
2. Обоснуйте поставленный Вами диагноз.
3. Какой должна быть тактика ведения пациента на догоспитальном этапе? Обоснуйте свой выбор.
4. Какой объём медикаментозной помощи должен быть оказан пациенту на догоспитальном этапе?
5. Достаточно ли данных для постановки диагноза? Обоснуйте свой ответ. При необходимости предложите дополнительные методы исследования.

Ситуационная задача 127 [K000934]

Инструкция: ОЗНАКОМЬТЕСЬ С СИТУАЦИЕЙ И ДАЙТЕ РАЗВЕРНУТЫЕ ОТВЕТЫ НА ВОПРОСЫ

Основная часть

Мужчина 59 лет находился на стационарном лечении в кардиологическом диспансере с 1 сентября по 14 сентября по поводу переднего Q-образующего инфаркта миокарда от 1 сентября. Поступал с жалобами на интенсивные давящие загрудинные боли с иррадиацией в область левой лопатки, одышку, возникшие после стрессовой ситуации.

Из анамнеза известно, что в последние 2 года периодически повышалось АД до максимальных цифр 160/90 мм рт. ст. Постоянно лекарственную терапию не получал, эпизодически принимал каптоприл 25 мг. При физической нагрузке периодически возникал дискомфорт в области сердца, одышка. За медицинской помощью не обращался. Курит более 30 лет по ½ пачке сигарет в день. Семейный анамнез: отец умер от инфаркта миокарда в возрасте 60 лет. Работает машинистом башенного крана.

При поступлении проведена коронароангиография, обнаружена окклюзия передней межжелудочковой артерии, выполнены ЧТКА и эндопротезирование передней межжелудочковой артерии.

В анализах: общий холестерин - 6,36 ммоль/л, ЛПНП - 3,69 ммоль/л, ЛПВП - 1,25 ммоль/л, ТГ - 2,26 ммоль/л, глюкоза натощак – 4,5.

ЭХО-КГ: гипертрофия левого желудочка, увеличение полости левого предсердий. Локальная гипокинезия боковой стенки левого желудочка. Митральная регургитация 2 ст., трикуспидальная регургитация 1 ст. Нарушение диастолической функции левого желудочка (VE/VA <1,0). ФВ – 48%.

Период стационарного лечения протекал без особенностей, после выписки пациент направлен в специализированный кардиореабилитационный стационар, где находился до 30 сентября.

Результаты велоэргометрии: субмаксимальная ЧСС - 137 ударов в минуту достигнута при нагрузке 100 Вт.

Результаты теста с 6-минутной ходьбой: за 6 минут пройдено 412 метров.

30 сентября явился на приём в поликлинику по месту жительства. Боли в сердце не беспокоят, при быстрой ходьбе появляется одышка.

Постоянно принимает Аспирин 100 мг/сут, Клопидогрел 75 мг/сут, Аторвастатин 40 мг/сут, Бисопролол 2,5 мг/сут, Лизиноприл 5 мг 2 раза в сутки.

При осмотре: состояние удовлетворительное. ИМТ – 37 кг/м². Кожные покровы чистые, обычной окраски. В лёгких дыхание везикулярное, хрипов нет. ЧДД - 16 в минуту. Тоны сердца ослаблены, ритм правильный. ЧСС – 70 ударов в минуту, АД – 150/100 мм рт. ст. Живот мягкий, при пальпации безболезненный во всех отделах. Печень и селезёнка не увеличены. Отеков нет. Дизурических расстройств нет. Симптом поколачивания по поясничной области отрицательный с обеих сторон.

Вопросы:

1. Предположите наиболее вероятный диагноз.
2. Обоснуйте поставленный Вами диагноз.

3. Разработайте программу реабилитации на поликлиническом этапе.
4. Оцените данные лабораторных анализов и объективного осмотра пациента, проведите коррекцию медикаментозной терапии.
5. Укажите сроки временной нетрудоспособности. Разработайте план диспансерного наблюдения.

Ситуационная задача 128 [K000935]

Инструкция: ОЗНАКОМЬТЕСЬ С СИТУАЦИЕЙ И ДАЙТЕ РАЗВЕРНУТЫЕ ОТВЕТЫ НА ВОПРОСЫ

Основная часть

Пациент Д. 50 лет обратился в поликлинику с жалобами на частые головные боли, периодическую жажду, сухость во рту, учащённое мочеиспускание днём и до 6 раз последние несколько дней, тяжесть в поясничной области, особенно последние несколько дней после переохлаждения и повышенную утомляемость около недели. Однократно поднималась температура до 37,8 °С. Из анамнеза – СД 2 типа 3 года, получает Метформин 2000 мг /с, глюкоза крови больше 6 ммоль/л натощак не повышается. Гипертоническая болезнь около 5 лет. Принимает Валсартан 40-80 мг/сутки в зависимости от уровня АД. Максимальное повышение АД до 150/90 мм рт. ст. при рабочем 135/80 мм рт. ст. Ведёт малоподвижный образ жизни, работает посменно менеджером. Головные боли чаще возникают после ночной смены. У матери гипертоническая болезнь, у отца ИМ. Курит по 5-6 сигарет с течение 10 лет.

При осмотре – повышенного питания. ИМТ – 29 кг/м², объём талии (ОТ) - 100 см. Кожные покровы и слизистые обычной окраски. Перкуторно над лёгкими звук лёгочный. Аускультативно дыхание везикулярное, хрипов нет, ЧДД – 17 в минуту. В сердце тоны ослаблены, ритм правильный, акцент II тона над аортой, ЧСС – 78 ударов в минуту. АД – 135/85 мм рт. ст. (S=D) Язык влажный чистый, живот пальпаторно безболезненный, слегка увеличен в объёме за счёт подкожно-жировой клетчатки. Размеры печени не увеличены. Селезёнка не увеличена. Симптом Пастернацкого положителен с обеих сторон. Периферическая пульсация на артериях стоп сохранена, не снижена.

В общем анализе крови: эритроциты – $4,4 \times 10^{12}$ /л, гемоглобин – 142 г/л, цветовой показатель – 0,85, лейкоциты - 11×10^9 /л, палочкоядерные - 8%, сегментоядерные - 72%, лимфоциты - 16%, моноциты - 4%. СОЭ - 25 мм/ч.

В общем анализе мочи: удельный вес – 1018, белок – следы, лейкоциты – 20-30 в поле зрения, эритроциты 1-2 в поле зрения.

В биохимическом анализе крови: глюкоза крови - 5,2 ммоль/л, НвА1с - 5,6%, АЛТ - 25 МЕ/л, АСТ - 15 МЕ/л, креатинин - 75 мкмоль/л.

Рентгенография лёгких – без патологии.

ЭКГ – синусовый ритм, признаки гипертрофии левого желудочка, ЧСС – 84 удара в минуту.

УЗИ брюшной полости – печень не увеличена, эхогенность не изменена, желчный пузырь не увеличен, стенка 2 мм, конкрементов нет, поджелудочная железа неравномерно уплотнена, не увеличена. Почки не увеличены, деформация ЧЛС с обеих сторон, кисти конкрементов нет.

Вопросы:

1. Предположите наиболее вероятный диагноз.
2. Обоснуйте поставленный Вами диагноз.
3. Составьте и обоснуйте план дополнительного обследования пациента.

4. Назначьте терапию. Обоснуйте свой выбор.

5. Через 10 дней после лечения нормализовался общий анализ мочи - белка нет, лейкоциты - 1-2 в поле зрения, нормализовался общий анализ крови - лейкоциты $5 \times 10^9/\text{л}$, СОЭ - 10 мм/ч. Продолжали оставаться нормальными целевыми АД - 130/80 и гликемия - 5,5 ммоль/л. Какова Ваша дальнейшая лечебная тактика? Обоснуйте Ваш выбор.

Ситуационная задача 129 [K000936]**Инструкция: ОЗНАКОМЬТЕСЬ С СИТУАЦИЕЙ И ДАЙТЕ РАЗВЕРНУТЫЕ ОТВЕТЫ НА ВОПРОСЫ****Основная часть**

Пациент Д. 52 лет обратился в поликлинику с жалобами на жажду, сухость во рту, учащённое мочеиспускание, ночью до 3 раз, частые боли в затылке, утомляемость при физической нагрузке. Данные жалобы беспокоят в течение года. Из анамнеза выяснено, что много лет имеет избыточный вес, ведёт малоподвижный образ жизни, работает бухгалтером. Головные боли возникают после стрессов на работе. Сухость во рту возникает после съеденной сладкой пищи, которой пациент злоупотребляет. Ранее больной к врачам не обращался. У матери гипертоническая болезнь. Не курит. Аллергический анамнез не отягощён.

При осмотре повышенного питания. ИМТ - 31 кг/м², объём талии (ОТ) - 100 см. Кожные покровы и слизистые обычной окраски. Периферические лимфоузлы не увеличены. В лёгких – перкуторно звук лёгочный, аускультативно – дыхание везикулярное, хрипов нет, ЧДД – 17 в минуту. Тоны сердца ослаблены, ритм правильный, акцент II тона над аортой, ЧСС – 64 удара в минуту, АД – 180/100 мм рт. ст. Язык влажный чистый, живот пальпаторно безболезненный, увеличен в объёме за счёт подкожно-жировой клетчатки. Размеры печени по Курлову - 11×10×6 см, выступает на 2 см из-под рёберной дуги. Желчный пузырь не пальпируется. Селезёнка не увеличена. Симптом Пастернацкого отрицателен с обеих сторон. Периферическая пульсация на артериях стоп сохранена, не снижена.

В общем анализе крови: эритроциты – $4,4 \times 10^{12}$ /л, гемоглобин – 142 г/л, ЦП – 0,85, лейкоциты - $5,6 \times 10^9$ /л, лейкоцитарная формула без особенностей, СОЭ - 9 мм/ч.

В общем анализе мочи: удельный вес - 1018, белка нет, глюкозурия ++, лейкоциты - 2-3 в поле зрения, эритроциты отсутствуют.

В биохимическом анализе крови: общий холестерин - 6,9 ммоль/л, триглицериды - 3,6 ммоль/л, ЛПВП - 0,9 ммоль/л, глюкоза крови - 9,2 ммоль/л, Hb A1c - 7,6%. АЛТ - 65 МЕ/л, АСТ - 35 МЕ/л, билирубин общий - 17 мкмоль/л, прямой - 5 мкмоль/л, непрямой - 12 мкмоль/л. Амилаза - 60 ЕД.

Рентгенография лёгких – без патологии.

ЭКГ – синусовый ритм, признаки гипертрофии левого желудочка, ЧСС - 64 удара в минуту.

УЗИ брюшной полости – печень увеличена (12×10×7 см), неравномерно уплотнена, «блестит», желчный пузырь не увеличен, стенка 4 мм, взвесь, конкрементов нет, поджелудочная железа неравномерно уплотнена, не увеличена.

Вопросы:

1. Предположите наиболее вероятный диагноз.
2. Обоснуйте поставленный Вами диагноз.
3. Составьте и обоснуйте план дополнительного обследования пациента.
4. Назначьте терапию. Обоснуйте свой выбор.

5. Через 6 месяцев регулярной терапии - АД колеблется в пределах 150-160/90-95 мм рт. ст., глюкоза натощак - 5,4 ммоль/л, Нв А1с - 6,5%, общий холестерин - 4,5 ммоль/л, ТГ - 1,5 ммоль/л, ХС-ЛПВП - 1,2 ммоль/л, креатинин - 88 мкмоль/л, альбуминурия - 10 мг/сутки. Какова Ваша дальнейшая лечебная тактика? Обоснуйте Ваш выбор.

Ситуационная задача 130 [K000937]

Инструкция: ОЗНАКОМЬТЕСЬ С СИТУАЦИЕЙ И ДАЙТЕ РАЗВЕРНУТЫЕ ОТВЕТЫ НА ВОПРОСЫ

Основная часть

Женщина 28 лет обратилась к врачу-терапевту участковому с жалобами на слабость, утомляемость, сердцебиение, головокружение, головную боль, ухудшение памяти, боли в ногах, желание есть сухие макароны, гречневую крупу, першение в горле.

Из анамнеза известно, что анемия обнаружена с 16 лет. Лечилась нерегулярно препаратами железа курсами по 2-3 недели с временным эффектом.

Гинекологический анамнез: менструации с 14 лет, обильные, по 5-7 дней через 21 день. 2 беременности, 2 срочных физиологических родов в 23 и 27 лет.

При осмотре: состояние пациентки удовлетворительное. Рост – 162 см, масса тела – 65 кг. ИМТ – 24,08 кг/м². Кожные покровы и конъюнктивы бледны. Ногти тонкие, уплотнены, концы ногтей расслоены. В лёгких дыхание везикулярное, хрипов нет. ЧДД – 18 в минуту. Тоны сердца ослаблены, ритм правильный, при аускультации выслушивается систолический шум на верхушке сердца и по левому краю грудины, ЧСС – 110 ударов в минуту, АД – 110/70 мм рт. ст. Живот мягкий, при пальпации безболезненный во всех отделах. Печень и селезёнка не увеличены. Симптом поколачивания по поясничной области отрицательный. Физиологические отправления в норме.

В анализах: общий анализ крови — эритроциты - $3,6 \times 10^{12}/л$, анизоцитоз, микроцитоз, Hb - 94 г/л, ЦП - 0,6, лейкоциты - $5,2 \times 10^9/л$, эозинофилы - 1%, палочкоядерные – 3%, сегментоядерные – 57%, лимфоциты – 28%, моноциты – 9%, СОЭ - 25 мм/час.

Биохимический анализ крови: общий белок - 77 г/л, общий билирубин - 15,3 мкмоль/л, непрямой билирубин - 12,1 мкмоль/л, железо сыворотки - 7,6 мкмоль/л, ферритин - 8,8 мкг/л.

ЭКГ: синусовая тахикардия, ЧСС – 106 в минуту, снижение зубца Т в левых грудных V5, V6 отведениях.

Вопросы:

1. Предположите наиболее вероятный диагноз.
2. Обоснуйте поставленный Вами диагноз.
3. Составьте и обоснуйте план дополнительного обследования пациента.
4. Какой препарат из группы железосодержащих лекарственных средств Вы бы рекомендовали пациентке? Обоснуйте свой выбор.
5. Через 2 месяца регулярной терапии отмечается положительная динамика: уменьшились слабость и утомляемость, улучшилась память, сердцебиения не беспокоят, исчезли нарушения вкуса; в общем анализе крови - эритроциты - $4,2 \times 10^{12}/л$, средний диаметр эритроцитов - 7,5 мкм, Hb - 122 г/л, ЦП - 0,84, лейкоциты - $6,7 \times 10^9/л$, эозинофилы - 0%, палочкоядерные - 2%, сегментоядерные - 59%, лимфоциты - 28%, моноциты - 9%, СОЭ - 13 мм/час. Биохимический анализ крови: железо сыворотки - 14,7 мкмоль/л, ферритин - 9,8 мкг/л. Какова Ваша дальнейшая лечебная тактика? Обоснуйте Ваш выбор.

Ситуационная задача 131 [K001946]

Инструкция: ОЗНАКОМЬТЕСЬ С СИТУАЦИЕЙ И ДАЙТЕ РАЗВЕРНУТЫЕ ОТВЕТЫ НА ВОПРОСЫ

Основная часть

Больная М. 52 лет обратилась в поликлинику с жалобами на немотивированную слабость, повышенную утомляемость, постоянное ощущение тяжести в левом подреберье, снижение аппетита, чувство быстрого насыщения. Указанные жалобы появились около 5 месяцев назад и постепенно стали более выраженными.

При осмотре обращает на себя внимание увеличение селезёнки (выступает из-под края реберной дуги на 6 см).

Анализ крови: гемоглобин - 105 г/л, цветовой показатель - 0,94, лейкоциты - $68,3 \times 10^9$ /л (промиелоциты - 1%, нейтрофильные миелоциты - 2%, нейтрофильные метамиелоциты - 6%, нейтрофильные палочкоядерные - 14%, нейтрофильные сегментоядерные - 58%, лимфоциты - 9%, эозинофилы - 2%, базофилы - 7%, моноциты - 1%), тромбоциты - 440×10^9 /л. Активность щелочной фосфатазы нейтрофилов снижена.

Вопросы:

1. Предположите и обоснуйте наиболее вероятный диагноз.
2. Составьте план дополнительного обследования пациентки для подтверждения диагноза.
3. Какие показатели анализа крови данной больной не соответствуют хронической стадии заболевания? Ответ обоснуйте.
4. Цитогенетический анализ выявил наличие Ph-хромосомы, в соответствии с клиническими признаками пациентка была стратифицирована в категорию промежуточного риска. Укажите начальную тактику лечения для данной пациентки.
5. Назовите признаки полной гематологической ремиссии при лечении данного заболевания. Ответ обоснуйте.

Ситуационная задача 132 [K001947]

Инструкция: ОЗНАКОМЬТЕСЬ С СИТУАЦИЕЙ И ДАЙТЕ РАЗВЕРНУТЫЕ ОТВЕТЫ НА ВОПРОСЫ

Основная часть

Больной П. 70 лет обратился в поликлинику с жалобами на повышенную утомляемость, немотивированную слабость, ощущение тяжести в левом подреберье, снижение массы тела на 8 кг за последний месяц. В анамнезе: артериальная гипертония, язвенная болезнь двенадцатиперстной кишки.

При осмотре обращает на себя внимание увеличение лимфатических узлов в области передней поверхности шеи, в надключичных и подмышечных впадинах. Лимфатические узлы безболезненные, ненапряженные, подвижные, имеют эластическую консистенцию. Селезёнка увеличена (+5 см).

В анализах крови: гемоглобин - 98 г/л, лейкоциты – 30×10^9 /л, из них 50% лимфоциты, тромбоциты - 130×10^9 /л, СОЭ - 16 мм/ч.

В мазке крови лимфоциты нормальных размеров, определяются «размазанные» клетки, тени Гумпрехта.

Вопросы:

1. Предположите наиболее вероятный диагноз.
2. Составьте и обоснуйте план дополнительного обследования пациента. Какой метод обследования необходимо провести в первую очередь? Ответ обоснуйте.
3. Определите стадию заболевания у данного пациента. Ответ обоснуйте.
4. Назначение какого препарата является оптимальным в данном случае?
5. Назовите возможные причины смерти пациентов с данным заболеванием.

Ситуационная задача 133 [K001948]

Инструкция: ОЗНАКОМЬТЕСЬ С СИТУАЦИЕЙ И ДАЙТЕ РАЗВЕРНУТЫЕ ОТВЕТЫ НА ВОПРОСЫ

Основная часть

Больной Г. 26 лет на приёме у врача-терапевта участкового предъявляет жалобы на одышку при небольшой физической нагрузке. В анамнезе - частые ангины в детстве. В возрасте 12 лет у больного был эпизод болей в коленных суставах в течение недели. На фоне приёма Диклофенака боли прошли через 1 неделю. В течение последних трёх лет отмечает ухудшение переносимости физических нагрузок из-за одышки. Толерантность к нагрузкам резко снизилась за последние 6 месяцев: одышка стала возникать при ходьбе с обычной скоростью. К врачам не обращался. Неделю назад отметил приступ частого неритмичного сердцебиения, купировавшийся самостоятельно через 5 часов.

При осмотре: кожные покровы обычной окраски, отмечается цианоз губ, кончика носа, «румянец» щёк, в лёгких хрипов нет, ЧДД - 24 в минуту, перкуторно - верхняя граница сердца на уровне II межреберья, остальные границы в пределах нормы. На верхушке - трёхчленный ритм, хлопающий первый тон, диастолический шум. Тоны ритмичные, ЧСС - 90 ударов в минуту, АД - 100/60 мм рт. ст. Живот безболезненный. Печень: +2 см от края рёберной дуги, селезёнка не пальпируется.

Вопросы:

1. Предположите и обоснуйте наиболее вероятный диагноз.
2. Определите и обоснуйте наиболее вероятную причину заболевания у пациента.
3. Чем обусловлен трёхчленный ритм, выявленный при аускультации пациента?
4. Что Вы ожидаете выявить у пациента при ультразвуковом исследовании сердца?
5. Выберите и обоснуйте Вашу дальнейшую врачебную тактику.

Ситуационная задача 134 [K001950]

Инструкция: ОЗНАКОМЬТЕСЬ С СИТУАЦИЕЙ И ДАЙТЕ РАЗВЕРНУТЫЕ ОТВЕТЫ НА ВОПРОСЫ

Основная часть

Больной М. 68 лет пришёл на профилактический осмотр, жалоб не предъявляет. Два года назад перенёс транзиторную ишемическую атаку. К врачам в дальнейшем не обращался. От приёма лекарственных препаратов отказывается, мотивируя нежеланием принимать «химию» и хорошим самочувствием. В лёгких при аускультации дыхание везикулярное, хрипов нет. ЧДД - 19 в минуту. Тоны сердца приглушены, ритмичны, шумов нет. ЧСС - 85 ударов в минуту. АД - 190/100 мм рт. ст. Живот мягкий, безболезненный при пальпации, печень не увеличена. Отёков нет. Индекс массы тела в норме.

На ЭКГ синусовый ритм, признаки гипертрофии левого желудочка.

В биохимическом анализе крови холестерин - 8,5 ммоль/л.

Вопросы:

1. Предположите и обоснуйте наиболее вероятный диагноз.
2. Какие исследования необходимо назначить больному в первую очередь в данной ситуации?
3. Каковы долгосрочные цели лечения данного пациента?
4. Определите оптимальную тактику лечения данного больного.
5. Укажите клинический признак, который требует углубленного дообследования для исключения вторичной (симптоматической) артериальной гипертензии.

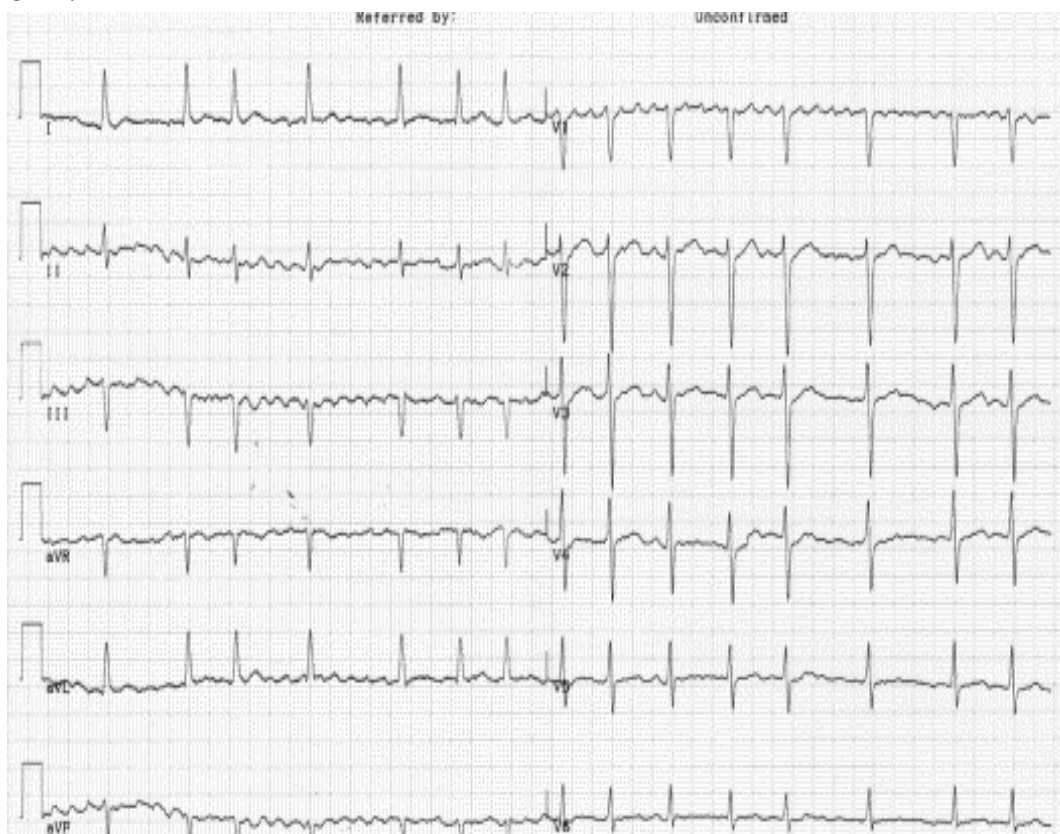
Ситуационная задача 135 [K001951]**Инструкция: ОЗНАКОМЬТЕСЬ С СИТУАЦИЕЙ И ДАЙТЕ РАЗВЕРНУТЫЕ ОТВЕТЫ НА ВОПРОСЫ****Основная часть**

Больная Б. 38 лет поступила в клинику в связи с развитием около 5 дней назад одышки при обычных физических нагрузках, учащённого неритмичного сердцебиения. В детстве страдала частыми ангинами, которые прекратились в подростковом возрасте; тонзиллэктомия не проводилась. Ежегодно переносит острую респираторную вирусную инфекцию (ОРВИ), неоднократно отмечала появление герпетической сыпи на губах. За месяц до появления указанных жалоб перенесла опоясывающий герпес, по поводу которого проводилась симптоматическая терапия. Физические нагрузки переносила хорошо.

При осмотре: состояние относительно удовлетворительное. Температура тела 37,2°C, озноба нет. Конституция нормостеническая. Кожные покровы чистые. Отёков нет. ЧД - 22 в минуту, дыхание жёсткое в базальных отделах, хрипов нет. ЧСС - 115 ударов в минуту, ритм неправильный, дефицит пульса - до 10 в минуту. АД - 110/70 мм рт. ст. Живот мягкий, безболезненный, печень и селезёнка не увеличены.

В анализах крови: СРБ - 5,6 мг/л, АСЛО - 125 МЕ/л (норма 0-125 МЕ/л).

ЭКГ.

**Вопросы:**

1. Расшифровать ЭКГ, указать, какие изменения Вы видите у пациентки на ЭКГ.
2. Предложите наиболее вероятный диагноз.

3. С какими заболеваниями следует проводить дифференциальный диагноз у данной больной, учитывая клиническую картину и данные ЭКГ?
4. Составьте и обоснуйте план дополнительного обследования пациентки.
5. Определите и обоснуйте тактику ведения данной пациентки. Какие первоочередные лечебные мероприятия показаны больной?

Ситуационная задача 136 [K001961]

Инструкция: ОЗНАКОМЬТЕСЬ С СИТУАЦИЕЙ И ДАЙТЕ РАЗВЕРНУТЫЕ ОТВЕТЫ НА ВОПРОСЫ

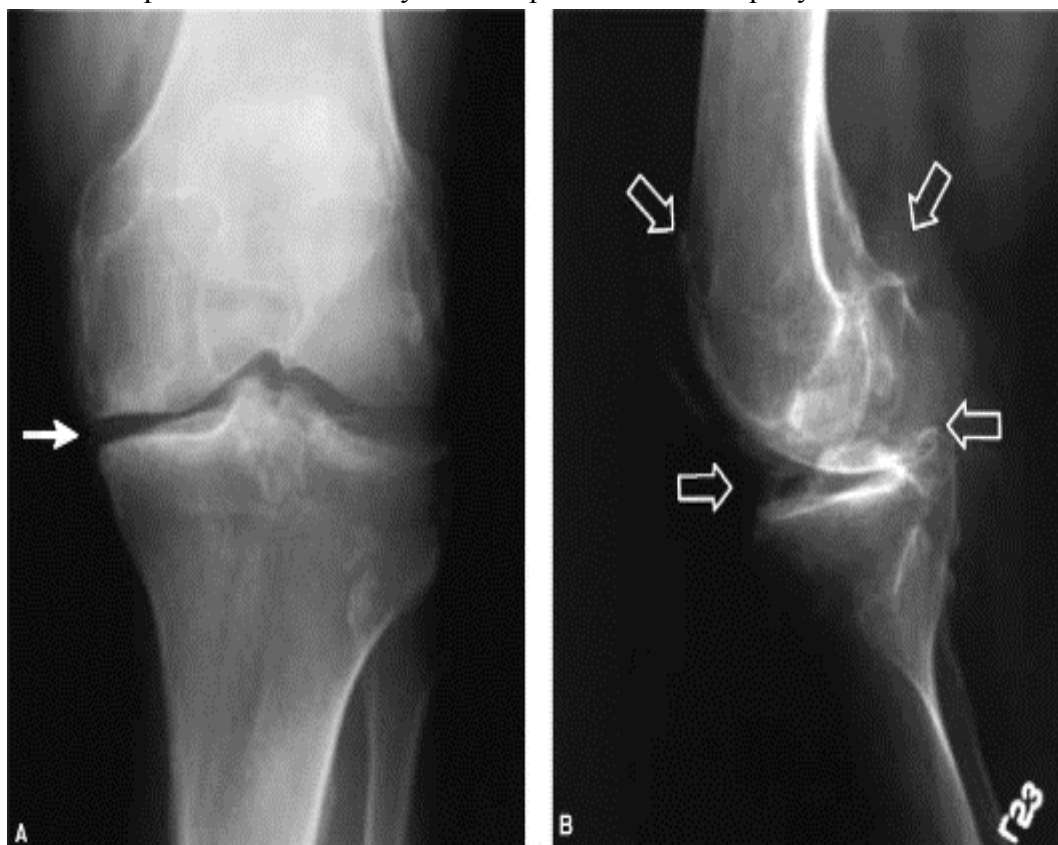
Основная часть

Больная К. 56 лет обратилась в поликлинику с жалобами на боли в левом коленном суставе, усиливающиеся в положении стоя или при нагрузке, периодически возникающий хруст при активных движениях в данном суставе. По утрам после пробуждения ощущает скованность движений в левом коленном суставе, которая длится 15-20 минут. Боли появились около 2 лет назад и постепенно усиливались.

При осмотре: суставы внешне не изменены, деформации и дефигурации не отмечаются. Объем активных и пассивных движений незначительно снижен в левом коленном суставе. Атрофии окружающих тканей нет.

Анализ крови: без отклонений от нормальных значений, СОЭ - 22 мм/ч, РФ - отрицательный.

Рентгенограммы коленных суставов представлены на рисунке



Вопросы:

1. Какие изменения видны на рентгенограммах?
2. Предположите наиболее вероятный диагноз. Ответ обоснуйте.
3. Укажите факторы риска данного заболевания.
4. Перечислите медленнодействующие препараты, модифицирующие симптомы болезни. Ответ обоснуйте.
5. Назначьте лечение больной в данной клинической ситуации. Выбор обоснуйте.

Ситуационная задача 137 [K001964]

Инструкция: ОЗНАКОМЬТЕСЬ С СИТУАЦИЕЙ И ДАЙТЕ РАЗВЕРНУТЫЕ ОТВЕТЫ НА ВОПРОСЫ

Основная часть

Больная И. 39 лет обратилась в поликлинику с жалобами на сердцебиение, слабость в левой руке и ноге.

Из анамнеза: известно, что 6 месяцев назад пациентка перенесла транзиторную ишемическую атаку. 3 месяца назад - ОНМК в бассейне средней мозговой артерии, Акушерский анамнез: 2 беременности, 1 роды. 1 беременность в возрасте 22 лет протекала нормально, родила здорового доношенного ребенка; 2 беременность в возрасте 36 лет закончилась смертью плода на 12 неделе беременности (подтверждена нормальная морфология плода).

При осмотре: состояние больной средней степени тяжести. Моторная афазия. Отмечается пятнистость кожи цианотичного оттенка, напоминающая «кружева», локализуемая в области бёдер и ягодиц (сетчатое ливедо). Периферические лимфатические узлы не увеличены. Конфигурация суставов не изменена, объём движений полный. Над лёгкими перкуторно лёгочный звук, аускультативно хрипы не выслушиваются. Тоны сердца звучные, ритм правильный. ЧСС - 96 ударов в минуту. АД - 120/75 мм рт. ст. Печень, селезёнка не увеличены. При пальпации живот мягкий, безболезненный.

Клинический анализе крови: гемоглобин - 112 г/л, лейкоциты - 9×10^9 /л, тромбоциты - 100×10^9 /л, СОЭ - 46 мм/час.

Антитела к нативной ДНК отрицательные. Волчаночный антикоагулянт положительный – 2,4 условные единицы (норма 0,8-1,2 условных единиц).

Анализ мочи: относительная плотность - 1010, белок - 0,033 г/л, лейкоциты - 5-7, эритроциты - 0-2 в поле зрения.

Вопросы:

1. Предположите наиболее вероятный диагноз.
2. Обоснуйте поставленный Вами диагноз.
3. Составьте и обоснуйте план дополнительного обследования пациента.
4. Препараты какой группы Вы бы рекомендовали пациенту для лечения и профилактики сосудистых осложнений? Обоснуйте свой выбор.
5. Есть ли показания к госпитализации данной больной? Обоснуйте.

Ситуационная задача 138 [K001966]

Инструкция: ОЗНАКОМЬТЕСЬ С СИТУАЦИЕЙ И ДАЙТЕ РАЗВЕРНУТЫЕ ОТВЕТЫ НА ВОПРОСЫ

Основная часть

Больной Ж. 47 лет поступил в ревматологическое отделение с жалобами на ноющие боли в плюснефаланговых суставах I пальцев обеих стоп, правом голеностопном и левом коленном суставах, усиливающиеся к утру (в момент пробуждения) и при движениях, ограничение объёма движений в вышеперечисленных суставах, отёчность голеней и стоп, эпизодически выявляемое повышение АД до 160/110 мм рт. ст. (регулярно АД не контролирует, терапии не получает), ноющие боли в правой поясничной области. Работает в офисе, ведёт малоподвижный образ жизни. Диет не соблюдает. Наследственный анамнез: мать больного 70 лет страдает гипертонической болезнью, сахарным диабетом 2 типа, отец умер в возрасте 65 лет от инфаркта миокарда.

Считает себя больным в течение последних 5 лет, когда впервые на фоне полного благополучия появились сильнейшие жгучие, пульсирующие боли в области плюснефалангового сустава I пальца левой стопы около двух часов ночи, вследствие чего больной не мог вновь заснуть. Боли в суставе сопровождались появлением его припухлости, кожа над ним покраснела, стала горячей, натянутой и блестящей. Повысилась температура тела до 38,2°C. Болевой синдром не купировался приемом Парацетамола. Кроме того, появились резкое ограничение движений в этом суставе, болезненность при дотрагивании до него, соприкосновении с простыней. К утру интенсивность боли заметно ослабела, но припухлость сустава сохранялась. К врачам пациент обращаться не стал, ничем не лечился; через 2-3 суток боли в I плюснефаланговом суставе левой стопы купировались полностью, через несколько дней спустя исчезла и припухлость сустава.

Второй приступ болезни последовал примерно через 1 год, с вовлечением в процесс правого голеностопного сустава. Боли в суставе носили аналогичный характер, сопровождались общими явлениями в виде субфебрилитета, недомогания, в продромальный период пациент отметил потерю аппетита, гиперсаливацию и жажду. Обратился к врачу-терапевту участковому, при обследовании выявлены ускоренное СОЭ до 52 мм/час, гиперфибриногенемия (6,88 г/л), гиперурикемия (мочевая кислота в крови - 546 мкмоль/л), гиперхолестеринемия (общий холестерин - 7,2 ммоль/л, липидные фракции не исследовались), гликемия натощак - 6,0 ммоль/л, на рентгенограмме правого голеностопного сустава изменения не обнаружены. Был назначен Индометацин в дозе 150 мг/сут, на фоне приема которого болевой синдром регрессировал.

В дальнейшем пациент отметил, что частота приступов артрита составляла ранее 1 раз в год, а с течением времени кратность обострений болезни увеличилась до 3-4 раз в год. В последние 3 года отмечаются эпизоды повышения АД, появились боли в поясничной области, в связи с чем было проведено УЗИ почек, которое выявило камень в нижнем полюсе правой почки размером 13 мм.

При осмотре: общее состояние удовлетворительное. Температура тела 36,7°C. Рост - 166 см, вес - 94 кг. Окружность талии - 107 см. Деформация голеностопных суставов, более выраженная справа, I плюснефаланговых суставов обеих стоп, кожа над суставами не изменена, без локальной гипертермии. Движения в суставах с болезненным ограничением. На медиальном крае правой стопы обнаружен тофус до 6 мм в диаметре. В лёгких дыхание везикулярное, хрипы не выслушиваются. ЧДД - 16 в минуту. Перкуторный звук ясный лёгочный над всеми лёгочными полями. Тоны сердца приглушены, ритм правильный, шумов и дополнительных тонов не выслушивается. АД - 160/80 мм рт. ст., ЧСС - 88 ударов в минуту. Живот мягкий, безболезненный. Печень перкуторно по краю рёберной дуги. Периферических отёков нет.

Вопросы:

1. Предположите наиболее вероятный диагноз.
2. Обоснуйте поставленный Вами диагноз.
3. Составьте и обоснуйте план дополнительного обследования пациента.
4. Препарат какой группы лекарственных средств Вы бы рекомендовали пациенту для терапии заболевания? Обоснуйте свой выбор.
5. Выберите тактику ведения пациента в межприступный период. Обоснуйте Ваш выбор.

Ситуационная задача 139 [K001970]**Инструкция: ОЗНАКОМЬТЕСЬ С СИТУАЦИЕЙ И ДАЙТЕ РАЗВЕРНУТЫЕ ОТВЕТЫ НА ВОПРОСЫ****Основная часть**

Больная М. 30 лет обратилась в поликлинику с жалобами на выраженные боли и припухание суставов кистей, лучезапястных и коленных суставов, на боли при жевании в нижнечелюстных суставах, утреннюю скованность в суставах кистей до 14-15 часов дня, потерю веса на 6 кг за последние 4 месяца, выраженную общую слабость. Из анамнеза: около 7 месяцев назад впервые возникли боли в суставах кистей, лучезапястных, а затем коленных суставах. К врачам не обращалась, самостоятельно принимала Диклофенак, а затем Нимесулид с некоторым положительным эффектом. На фоне приёма данных препаратов возникли боли в эпигастрии, изжога.

При осмотре: состояние средней тяжести. Температура тела 37,4 °С. Кожные покровы и видимые слизистые бледные. Изменения суставов кистей представлены на рисунке. В области левого локтевого сустава 2 подкожных плотных узелковых образования размером 0,5×0,5 см. Коленные суставы деформированы за счет экссудативных изменений, определяется гипертермия кожи при пальпации, положительный симптом баллотирования надколенника с обеих сторон. DAS 28 = 5,6.

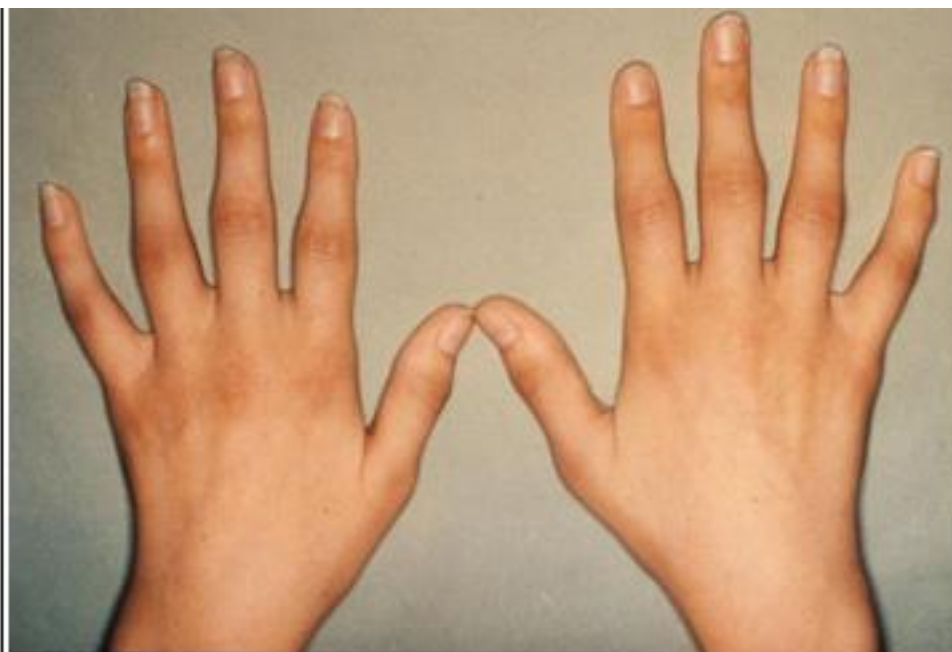В лёгких дыхание с жёстким оттенком, хрипов нет. ЧДД - 17 в минуту. Тоны сердца приглушены, шумов нет, ритм правильный. ЧСС - 78 ударов в минуту. АД - 132/80 мм рт. ст. Живот при пальпации мягкий, умеренно болезненный в эпигастрии и пилорoduodenальной зоне. Печень и селезёнка не увеличены.

В анализах крови: гемоглобин - 86,4 г/л, лейкоциты - $9,1 \times 10^9$ /л, тромбоциты - 219 тыс., СОЭ - 76 мм/час (по Вестергрену).

Электрофорез белков: альбумины - 43,7%, глобулины: 1 - 4,9%, 2 - 12,8%, - 12,4%, - 26,2%. СРБ - 54,7 мг/л, ревматоидный фактор (РФ) – 22,1 ЕД/л (норма 0-40 ЕД/л). Сывороточное железо – 6,2 мкмоль/л.

Рентгенография кистей: околосуставной остеопороз и единичные кисты в эпифизах II-III пястных костей справа, сужение суставных щелей обоих лучезапястных суставов, II-IV слева и II-III пястно-фаланговых проксимальных суставов справа.

Эзофагогастродуоденоскопия: яркая гиперемия слизистой антрального отдела желудка с 3 эрозивными дефектами, складки слизистой утолщены.



Вопросы:

1. Сформулируйте развёрнутый диагноз.
2. Обоснуйте поставленный Вами диагноз.
3. Составьте и обоснуйте план дополнительного обследования пациента.
4. Какой базисный препарат вы бы рекомендовали в качестве лекарственного средства первого выбора? Обоснуйте свой выбор.
5. Опишите изменения суставов кистей на представленном рисунке.

Ситуационная задача 140 [K001979]

Инструкция: ОЗНАКОМЬТЕСЬ С СИТУАЦИЕЙ И ДАЙТЕ РАЗВЕРНУТЫЕ ОТВЕТЫ НА ВОПРОСЫ

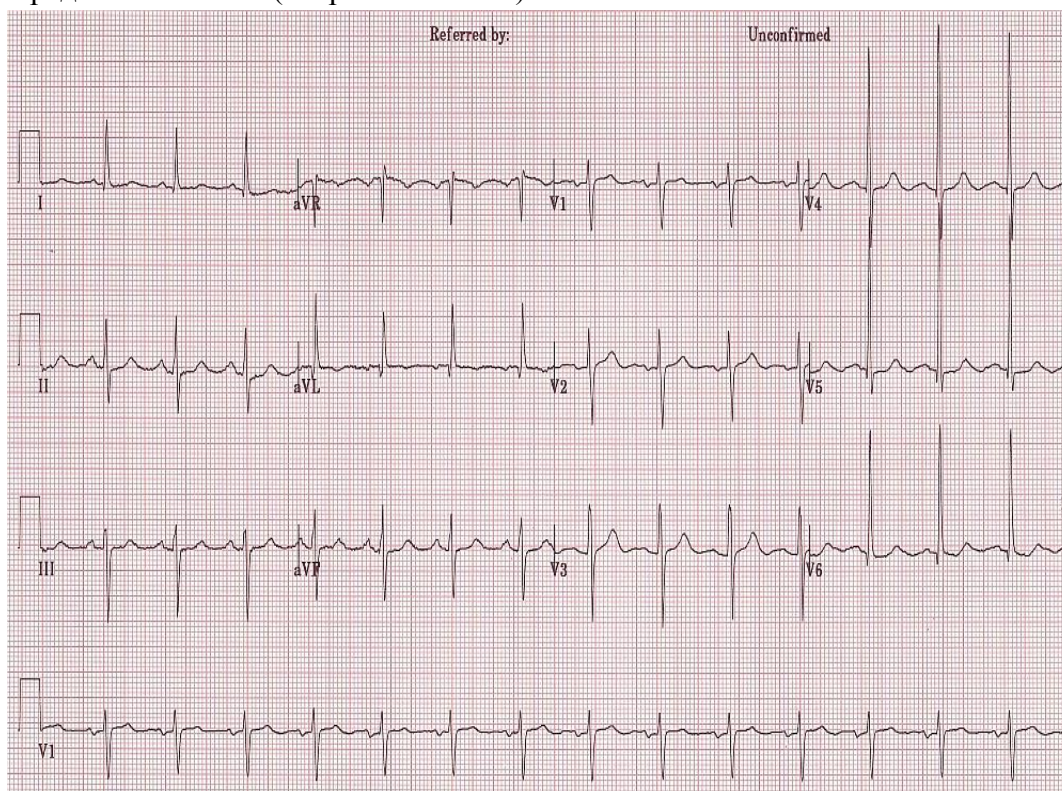
Основная часть

Больная Д. 56 лет поступила в больницу с жалобами на появление сильной головной боли, головокружения, ощущения пульсации в голове, тошноты, нечёткости зрения. Данные симптомы впервые в жизни появились шесть месяцев тому назад на фоне стресса. Была доставлена в больницу, где впервые было обнаружено повышение АД до 180/120 мм рт. ст. Наблюдалась в дальнейшем у врача-терапевта участкового, принимала гипотензивную терапию. В последнее время АД при нерегулярных измерениях 150/80 мм рт. ст.

Объективно: общее состояние средней тяжести. Индекс массы тела - 29,7 кг/м². Лицо гиперемировано. Дыхание везикулярное, хрипов нет. ЧДД - 16 в минуту. Пульс - 96 ударов в минуту, АД - 190/90 мм рт. ст. на обеих руках. Левая граница относительной сердечной тупости смещена на 1 см кнаружи от среднеключичной линии. Тоны сердца ясные, ритмичные, шумов нет. Живот мягкий, безболезненный. Печень не увеличена. Отёков на нижних конечностях нет.

В общем анализе крови без патологических изменений.

Представлена ЭКГ (скорость 25 мм/с):



Вопросы:

1. Предположите наиболее вероятный диагноз.
2. Назовите отклонения от нормы, видимые на представленной ЭКГ, и сформулируйте ЭКГ-заключение.

3. Какой синдром является ведущим в клинической картине данного заболевания?
4. Среди каких неотложных состояний требуется провести дифференциальную диагностику?
5. С введения каких препаратов следует начинать купирование данного неотложного состояния?

Ситуационная задача 141 [K001980]

Инструкция: ОЗНАКОМЬТЕСЬ С СИТУАЦИЕЙ И ДАЙТЕ РАЗВЕРНУТЫЕ ОТВЕТЫ НА ВОПРОСЫ

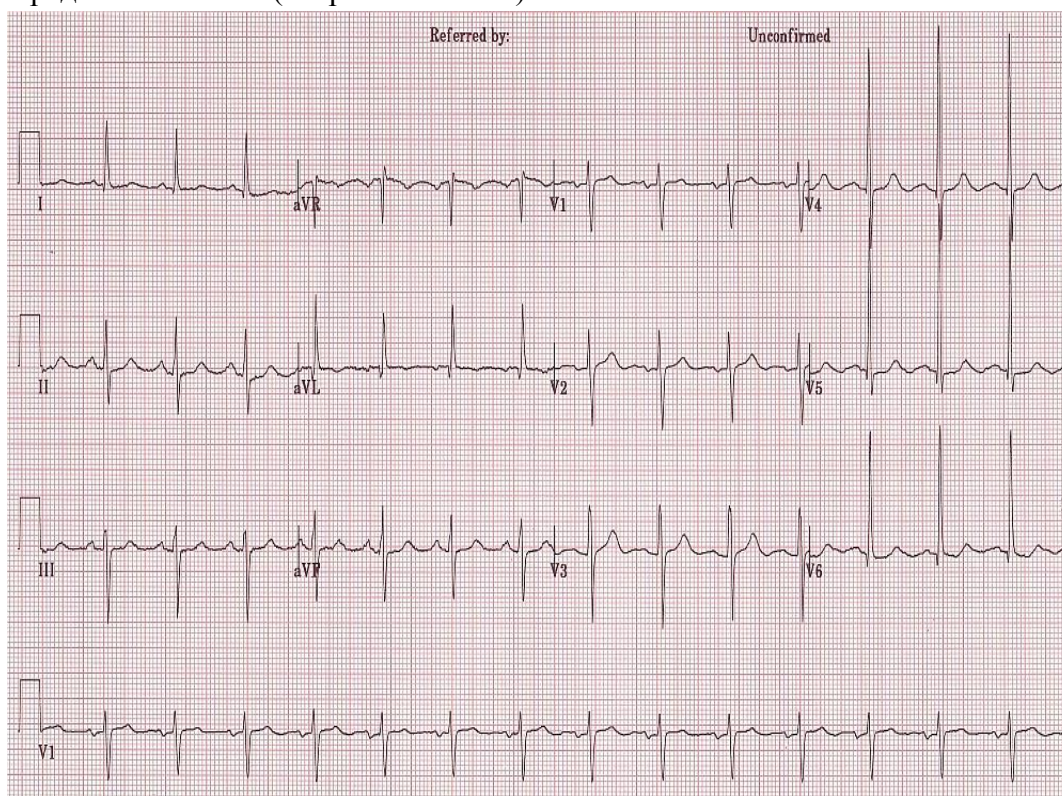
Основная часть

Больной Е. 67 лет был экстренно направлен врачом-терапевтом участковым в больницу с жалобами на удушье, стеснение в груди, сухой кашель.

Анамнез: в течение последних 15 лет страдает гипертонической болезнью, систематически не лечится. Вышеописанные жалобы появились впервые внезапно ночью во время сна.

Объективно: состояние тяжёлое. Положение ортопноэ, разлитая бледность кожных покровов с цианозом губ, акроцианоз. Дыхание хриплое, ЧДД - 40 в минуту. В лёгких по всем полям разнокалиберные влажные хрипы. Пульс - 120 ударов в минуту, ритмичен, напряжен. АД - 180/120 мм рт. ст. Левая граница сердечной тупости смещена латерально на 2 см. Тоны сердца выслушиваются с трудом из-за хрипов в лёгких. Печень не пальпируется, отёков нет. Температура тела нормальная.

Представлена ЭКГ (скорость 25 мм/с):



Вопросы:

1. Предположите наиболее вероятный диагноз.
2. Назовите отклонения от нормы, видимые на представленной ЭКГ, и сформулируйте ЭКГ-заключение.
3. Какой синдром является ведущим в клинической картине данного заболевания?
4. Среди каких неотложных состояний требуется провести дифференциальную диагностику?
5. С введения каких препаратов следует начинать купирование данного неотложного состояния?

Ситуационная задача 142 [K001982]

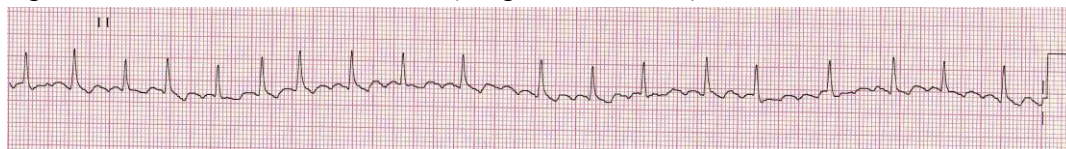Инструкция: ОЗНАКОМЬТЕСЬ С СИТУАЦИЕЙ И ДАЙТЕ РАЗВЕРНУТЫЕ ОТВЕТЫ НА ВОПРОСЫ

Основная часть

Пациент К. 50 лет обратился к врачу-терапевту участковому в связи с впервые возникшим приступом сердцебиения, сопровождающимся мышечной дрожью, слабостью, незначительным затруднением дыхания. Приступ возник около 2 часов назад при сильном эмоциональном стрессе. Ранее при регулярной диспансеризации никаких заболеваний выявлено не было, АД было всегда в пределах нормы. На ранее снятых ЭКГ без патологических изменений. Весьма значительные физические нагрузки переносит хорошо.

При осмотре: сознание ясное. Кожные покровы обычной окраски и влажности. В лёгких везикулярное дыхание, ЧДД - 18 в минуту. Границы относительной сердечной тупости в пределах нормы. Тоны сердца аритмичные, шумов нет, ЧСС - 144 удара в минуту, пульс - 108 в минуту. АД - 130/80 мм рт. ст. Печень не увеличена. Периферические отёки отсутствуют. Температура тела 36,9 °С.

Представлена ЭКГ отведение II (скорость 25 мм/с):



Вопросы:

1. Предположите наиболее вероятный диагноз.
2. Назовите отклонения от нормы, видимые на представленной ЭКГ, и сформулируйте ЭКГ-заключение.
3. Какой синдром является ведущим в клинической картине данного заболевания?
4. Среди каких сходных состояний требуется провести дифференциальную диагностику?
5. С введения каких препаратов следует начинать купирование данного неотложного состояния?

Ситуационная задача 143 [K001983]

Инструкция: ОЗНАКОМЬТЕСЬ С СИТУАЦИЕЙ И ДАЙТЕ РАЗВЕРНУТЫЕ ОТВЕТЫ НА ВОПРОСЫ

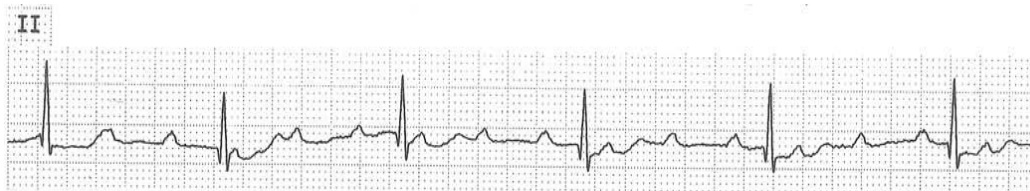Основная часть

Больной 75 лет на приёме у врача-терапевта участкового предъявляет жалобы на приступы головокружения, иногда с кратковременной потерей сознания, учатившиеся в течение последнего месяца. Кроме этого, имеется одышка при незначительной физической нагрузке и отёки на ногах, которые появились также около месяца назад и в последующем усиливались.

Анамнез: больным себя считает около 10 лет, когда впервые появились сжимающая боль в области сердца и одышка при ходьбе до 200 м, боль эффективно купируется Нитроглицерином. Год назад впервые возник приступ потери сознания в течение нескольких минут, сопровождавшийся непроизвольным мочеиспусканием. В последний месяц аналогичные приступы участились, появилось повышение АД.

Объективно: сознание ясное. Выраженный цианоз губ, граница относительной сердечной тупости сердца смещена влево на 2 см. Тоны сердца глухие, ритмичные. Временами выслушивается громкий (пушечный) I тон. ЧСС - 34 удара в минуту. АД - 180/100 мм рт. ст. В лёгких жёсткое дыхание, хрипов нет. Печень выступает из-под рёберной дуги на 5 см, край её плотный, чувствительный при пальпации. Симметричные отёки на ногах до верхней трети голеней.

Представлена ЭКГ (скорость 25 мм/с):



Вопросы:

1. Предположите наиболее вероятный диагноз.
2. Назовите отклонения от нормы, видимые на представленной ЭКГ, и сформулируйте ЭКГ-заключение.
3. Какой синдром является ведущим в клинической картине данного заболевания?
4. Среди каких сходных состояний требуется провести дифференциальную диагностику?
5. Какой метод купирования данного неотложного состояния, проявляющегося обмороками, является наиболее эффективным?

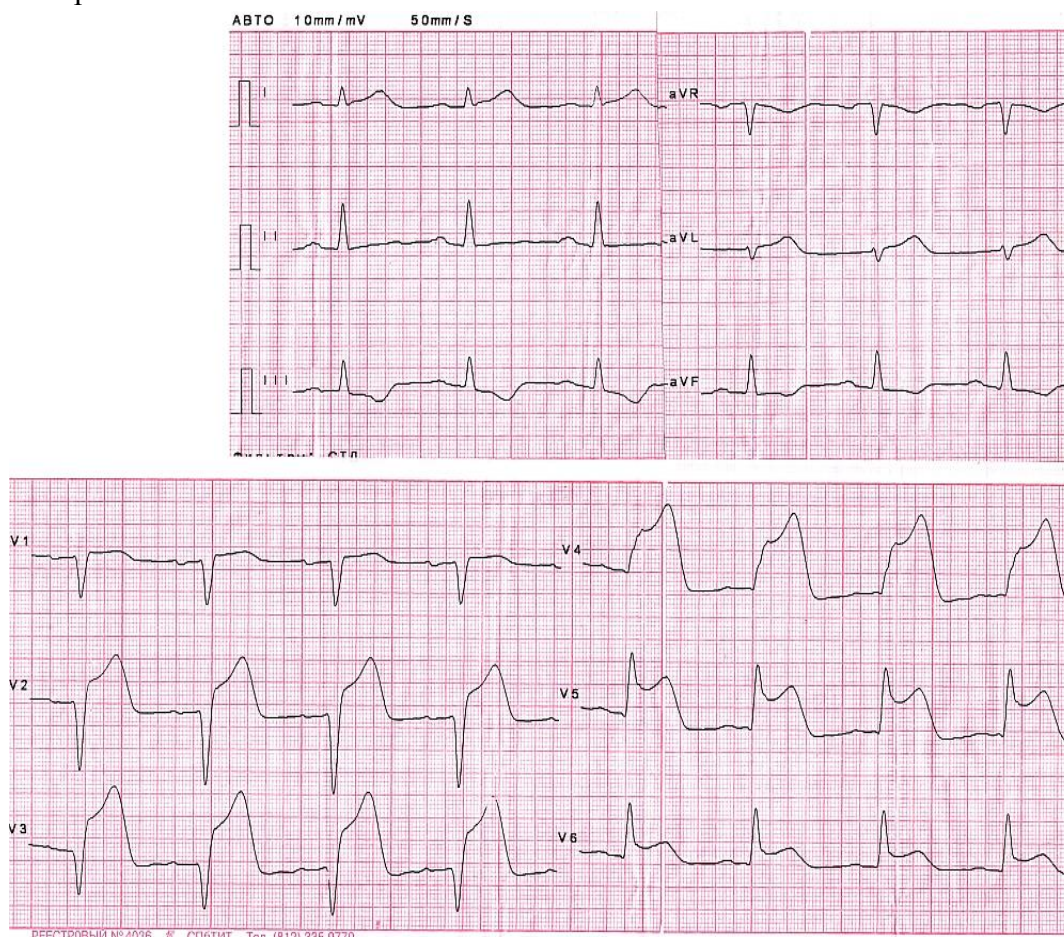
Ситуационная задача 144 [K001984]

Инструкция: ОЗНАКОМЬТЕСЬ С СИТУАЦИЕЙ И ДАЙТЕ РАЗВЕРНУТЫЕ ОТВЕТЫ НА ВОПРОСЫ

Основная часть

В поликлинику обратился мужчина 42 лет с впервые возникшим приступом интенсивной сжимающей загрудинной боли без отчётливой иррадиации, сопровождающейся тошнотой, профузным потоотделением, одышкой. К моменту обращения длительность приступа около 3 часов. Курит много лет, 10-15 сигарет в день. Артериальной гипертензии и других заболеваний сердечно-сосудистой системы, сахарного диабета, неврологических заболеваний, травм головы, коагулопатий и значительных кровотечений в анамнезе нет. Сознание ясное. Кожные покровы бледные, гипергидроз. Дыхание везикулярное, хрипов нет. ЧДД - 18 в минуту. Тоны сердца ритмичны. ЧСС - 90 ударов в минуту, АД - 130/80 мм рт. ст. Живот мягкий, безболезненный во всех отделах. Печень не увеличена.

Экстренно снята ЭКГ:



Вопросы:

1. Предположите наиболее вероятный диагноз.
2. Назовите отклонения от нормы, видимые на представленной ЭКГ, и сформулируйте ЭКГ-заключение.
3. Какова тактика врача общей практики в данной ситуации?

4. Среди каких неотложных состояний требуется провести дифференциальную диагностику?
5. Какие лабораторные маркеры рекомендуется использовать для подтверждения диагноза?

Ситуационная задача 145 [K001985]

Инструкция: ОЗНАКОМЬТЕСЬ С СИТУАЦИЕЙ И ДАЙТЕ РАЗВЕРНУТЫЕ ОТВЕТЫ НА ВОПРОСЫ

Основная часть

Больная 42 лет, домохозяйка, обратилась к врачу-терапевту участковому со следующими жалобами: в течение нескольких лет периодически отмечала общую слабость, немотивированный подъём температуры до субфебрильных цифр. Месяц назад после ОРЗ появилась умеренная болезненность и припухлость II и III пястно-фаланговых суставов, II, III, IV проксимальных межфаланговых суставов обеих кистей, лучезапястных суставов; утренняя скованность в течение 3 часов. Суставной синдром сопровождался повышением температуры тела до 37,3°C. Домашнюю работу выполняет с трудом.

Объективно: кожные покровы обычной окраски, чистые. Дыхание везикулярное, хрипов нет. Левая граница относительной сердечной тупости по среднеключичной линии. Тоны сердца ритмичные. АД - 130/80 мм рт. ст. Отмечается деформация вышеперечисленных суставов за счёт экссудативно-пролиферативных явлений, разлитая болезненность, активные и пассивные движения ограничены, болезненны.

Общий анализ крови: лейкоциты - $9,0 \times 10^9$ /л, СОЭ - 35 мм/час.

Биохимическое исследование крови: ревматоидный фактор (РФ) – 1:80. Антитела к циклическому цитруллинированному пептиду (АЦЦП) – 375,8 Ед/мл.

Рентгенограмма суставов кистей: обнаружен околоуставной остеопороз, сужение суставной щели, единичные узуры костей.

Вопросы:

1. Предположите наиболее вероятный диагноз.
2. Обоснуйте поставленный Вами диагноз.
3. Составьте и обоснуйте план дополнительного обследования пациента.
4. Какой будет тактика лечения данного заболевания?
5. Какой базисный препарат целесообразно назначить в данном случае и почему?

Ситуационная задача 146 [K001986]

Инструкция: ОЗНАКОМЬТЕСЬ С СИТУАЦИЕЙ И ДАЙТЕ РАЗВЕРНУТЫЕ ОТВЕТЫ НА ВОПРОСЫ

Основная часть

Больной Ю. 53 лет обратился к врачу-терапевту участковому с жалобами на слабость, боли по всему позвоночнику (преимущественно ночью), в обоих тазобедренных, коленных суставах, утреннюю скованность до 40 минут, проходящую после физических упражнений.

Анамнез: болеет с 35 лет, вначале появились боли в пояснице и крестце (особенно ночью), позже присоединилась утренняя скованность, проходящая после непродолжительной зарядки, повышение температуры до 37-37,5°C.

Объективно: состояние удовлетворительное, положение активное. АД - 150/100 мм рт. ст. ЧСС - 74 удара в минуту. ЧДД - 18 в минуту. Температура тела 37,3°C. Отмечается выраженный грудной кифоз и шейный гиперлордоз, сглаженность поясничного лордоза, болезненность при пальпации по ходу позвоночника, околопозвоночным линиям и тазобедренных суставов. Активные и пассивные движения вызывают боль.

Пробы: симптом Кушелевского I, II - положительный, проба Томайера - 65 см, Форестье - 22 см, проба подбородок-грудина - 5 см, экскурсия грудной клетки - 100-96 см (4 см).

Рентгенограмма позвоночника и илеосакральных сочленениях: Деформирующий спондилёз, двусторонний сакроилиит, стадия 3.

Общий анализ крови: эритроциты - $4,2 \times 10^{12}/л$, Hb - 122 г/л, тромбоциты - $220 \times 10^9/л$, лейкоциты - $10 \times 10^9/л$, палочкоядерные нейтрофилы - 1%, сегментоядерные нейтрофилы - 63%, моноциты - 4%, эозинофилы - 2%, лимфоциты - 30%, СОЭ - 18 мм/ч.

Иммунологические тесты: С-реактивный белок - 5 мг/л, ревматоидный фактор - отрицательный.

Общий анализ мочи - норма.

Вопросы:

1. Предположите наиболее вероятный диагноз.
2. Обоснуйте поставленный Вами диагноз.
3. Составьте и обоснуйте план дополнительного обследования пациента.
4. Какой будет Ваша тактика лечения данного заболевания?
5. Каким препаратам следует отдать предпочтение при наличии у пациента внеаксиальных проявлений заболевания?

Ситуационная задача 147 [K001987]

Инструкция: ОЗНАКОМЬТЕСЬ С СИТУАЦИЕЙ И ДАЙТЕ РАЗВЕРНУТЫЕ ОТВЕТЫ НА ВОПРОСЫ

Основная часть

Больной 64 лет обратился к врачу-терапевту участковому с жалобами на припухание и боль в правом голеностопном суставе и мелких суставах правой стопы, покраснение кожи над ними, ограничение движений в них.

Анамнез: страдает внезапными приступами болей в суставах правой стопы около 8 лет, когда впервые на фоне относительного благополучия ночью появились интенсивные боли в первом пальце правой стопы. В последующем артрит неоднократно рецидивировал. Боль в области правого голеностопного сустава присоединилась в течение последних 6 месяцев. Неоднократно безболезненно с мочой отходили конкременты желтовато-бурового цвета размером до 3–4 мм.

Объективно: телосложение правильное, повышенного питания. В области хрящевой части ушных раковин пальпируются безболезненные плотные образования величиной 0,3 0,2 см, белесоватые на изгибе. Отмечаются костные деформации в области 1 и 2 плюснефаланговых суставов правой стопы, сочетающиеся с припухлостью, покраснением кожи и повышением местной температуры над этими же суставами. Правый голеностопный сустав припухший, болезненный при пальпации. Кожа над суставом блестящая, синевато- багрового цвета, горячая. АД - 170/105 мм рт. ст. ЧСС - 84 удара в минуту. Границы относительной сердечной тупости расширены влево на 2 см от срединно-ключичной линии. Тоны сердца ритмичные, приглушены.

Мочевая кислота - 780 ммоль/л, холестерин крови - 6,7 ммоль/л, триглицериды – 2,7 ммоль/л, ЛПВП – 1,0 ммоль/л; глюкоза натощак – 6,2 ммоль/л, через 2 часа после приема 75 г глюкозы – 6,4 ммоль/л.

Вопросы:

1. Предположите наиболее вероятный диагноз.
2. Обоснуйте поставленный Вами диагноз.
3. Составьте и обоснуйте план дополнительного обследования пациента.
4. Какой будет Ваша тактика лечения в период острого приступа и в межприступный период?
5. Каким препаратам следует отдать предпочтение для коррекции артериальной гипертензии и гиперхолестеринемии и почему?

Ситуационная задача 148 [K001988]

Инструкция: ОЗНАКОМЬТЕСЬ С СИТУАЦИЕЙ И ДАЙТЕ РАЗВЕРНУТЫЕ ОТВЕТЫ НА ВОПРОСЫ

Основная часть

Женщина 47 лет жалуется на слабость, быструю утомляемость, одышку и сердцебиение при небольшой физической нагрузке, бледность кожных покровов, ломкость ногтей, обильные менструации.

Из анамнеза известно, что менструации у пациентки стали обильными около 6 месяцев назад, гинекологом выявлена миома матки небольших размеров, требующая только наблюдения. Остальные вышеперечисленные жалобы появились 2-3 месяца назад с медленным нарастанием; отметила пристрастие к резким запахам (лак, ацетон), желание есть мел (в остальном питание обычное); изредка беспокоило головокружение. Ранее, во время двух беременностей и родов, отмечалась анемия лёгкой степени. Донором не была.

При осмотре: состояние удовлетворительное, среднего питания. Кожные покровы и слизистые умеренно бледные, в уголках рта неглубокие трещинки, ногти ломкие, с выраженной продольной исчерченностью и намечающейся вогнутостью. В лёгких дыхание везикулярное, хрипов нет. Тоны сердца слегка приглушены, ритмичные, ЧСС – 78 ударов в минуту, АД – 100/60 мм рт. ст. Живот мягкий, при пальпации безболезненный во всех отделах. Печень и селезёнка не пальпируются. Стул, диурез без особенностей.

В общем анализе крови: эритроциты - $2,9 \times 10^{12}/л$, гемоглобин - 70 г/л, цветовой показатель - 0,73; анизоцитоз++, пойкилоцитоз++, микроцитоз++; лейкоциты - $3,8 \times 10^9/л$, палочкоядерные нейтрофилы - 1%, сегментоядерные нейтрофилы - 54%, эозинофилы - 5%, лимфоциты - 33%, моноциты - 6%, базофилы - 1%; тромбоциты - $200 \times 10^9/л$; СОЭ - 15 мм/ч.

Общий анализ мочи – в пределах нормы.

Вопросы:

1. Предположите наиболее вероятный диагноз.
2. Обоснуйте поставленный Вами диагноз.
3. Составьте и обоснуйте план дополнительного обследования пациента.
4. Какой препарат группы железосодержащих Вы рекомендовали бы пациентке? Какой путь введения препарата? Обоснуйте свой выбор.
5. Через 1 месяц регулярной терапии железосодержащим препаратом самочувствие больной существенно улучшилось, в анализе крови гемоглобин поднялся до 110 г/л. Какова Ваша дальнейшая лечебная тактика? Обоснуйте Ваш ответ.

Ситуационная задача 149 [K001989]

Инструкция: ОЗНАКОМЬТЕСЬ С СИТУАЦИЕЙ И ДАЙТЕ РАЗВЕРНУТЫЕ ОТВЕТЫ НА ВОПРОСЫ

Основная часть

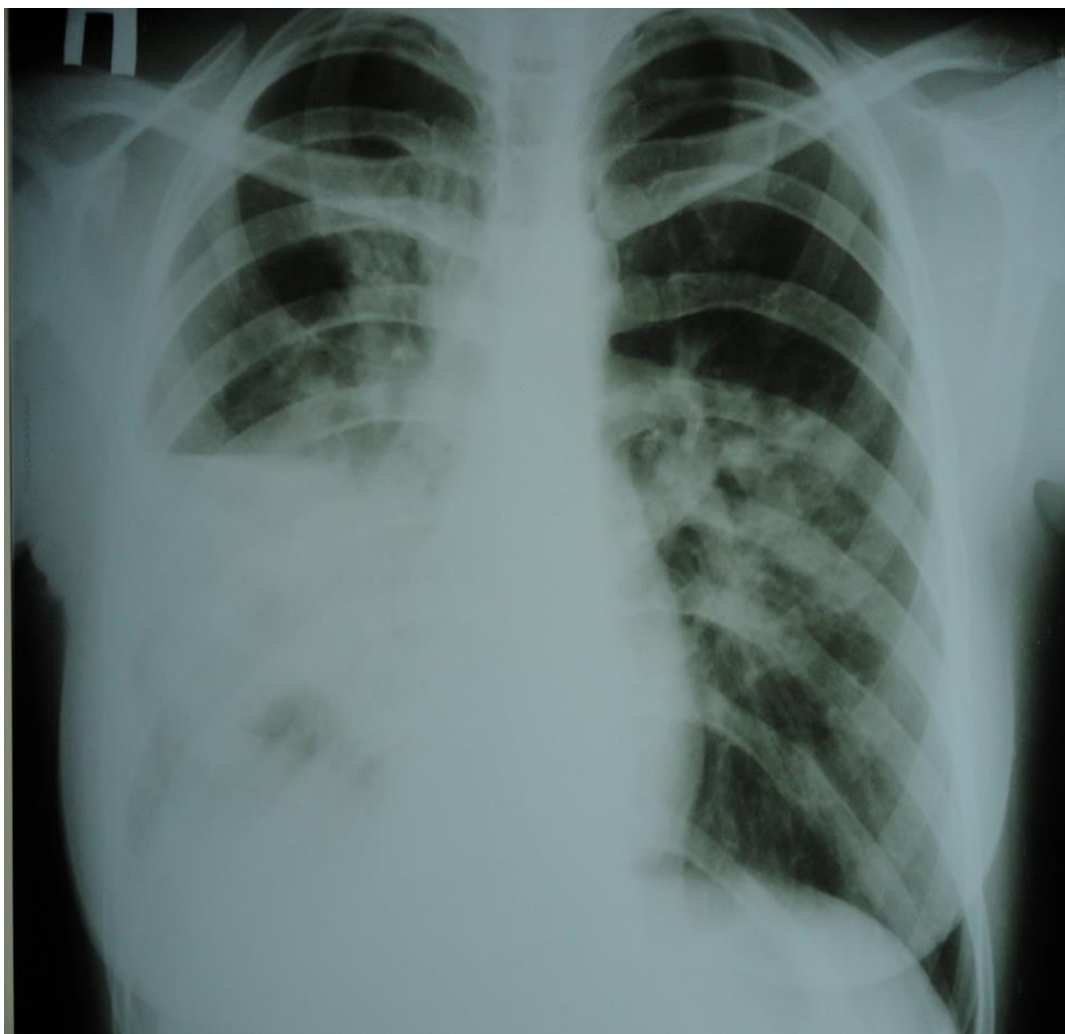Мужчина 47 лет доставлен в приёмное отделение с жалобами на повышение температуры тела до 38,5 °С градусов, кашель с трудноотделяемой мокротой «ржавого» цвета, боли в правой половине грудной клетки, усиливающиеся при кашле, чувство нехватки воздуха, головокружение.

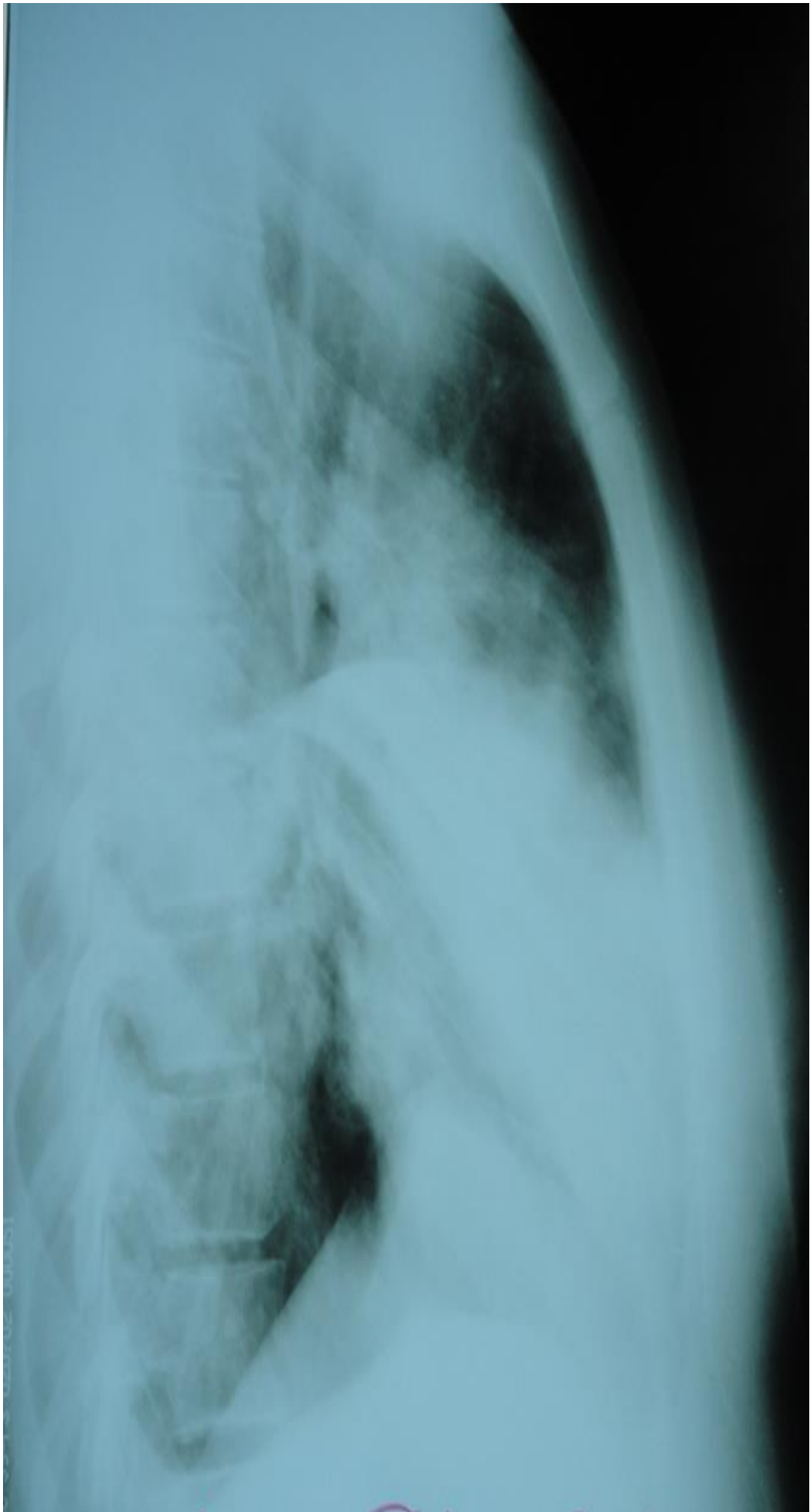Из анамнеза известно, что пациент заболел 3 дня назад – после переохлаждения повысилась температура тела, появился кашель. Лечился самостоятельно (Аспирин, Парацетамол), но состояние ухудшалось: появились вышеперечисленные жалобы. Бригадой скорой помощи доставлен в стационар.

При осмотре: состояние тяжелое. Кожные покровы чистые, цианоз губ, кончиков пальцев. Правая половина грудной клетки отстаёт при дыхании. Притупление перкуторного звука, усиление бронхофонии в IV-V межреберье по среднеключичной линии справа. При аускультации в том же отделе дыхание бронхиальное, крепитация. Тоны сердца приглушены, учащены. ЧСС – 96 ударов в минуту, АД – 85/50 мм рт. ст. Сатурация – 80%. Живот мягкий, при пальпации безболезненный во всех отделах.

В общем анализе крови: лейкоциты – 22×10^9 /л, юные формы – 10%, палочкоядерные нейтрофилы – 23%, сегментоядерные нейтрофилы - 30% , эозинофилы - 2%, лимфоциты - 30%, моноциты -5%. СРБ – 125 мг/л.

Выполнена рентгенография грудной клетки в прямой и боковой проекциях.





Вопросы:

1. Предположите наиболее вероятный диагноз.
2. Обоснуйте поставленный Вами диагноз.
3. Составьте и обоснуйте план дополнительного обследования пациента.
4. Какова тактика лечения данного пациента, назовите препараты «стартовой» терапии и препараты резерва?
5. Какова тактика диспансерного наблюдения пациента после выписки из стационара?

Ситуационная задача 150 [K001990]

Инструкция: ОЗНАКОМЬТЕСЬ С СИТУАЦИЕЙ И ДАЙТЕ РАЗВЕРНУТЫЕ ОТВЕТЫ НА ВОПРОСЫ

Основная часть

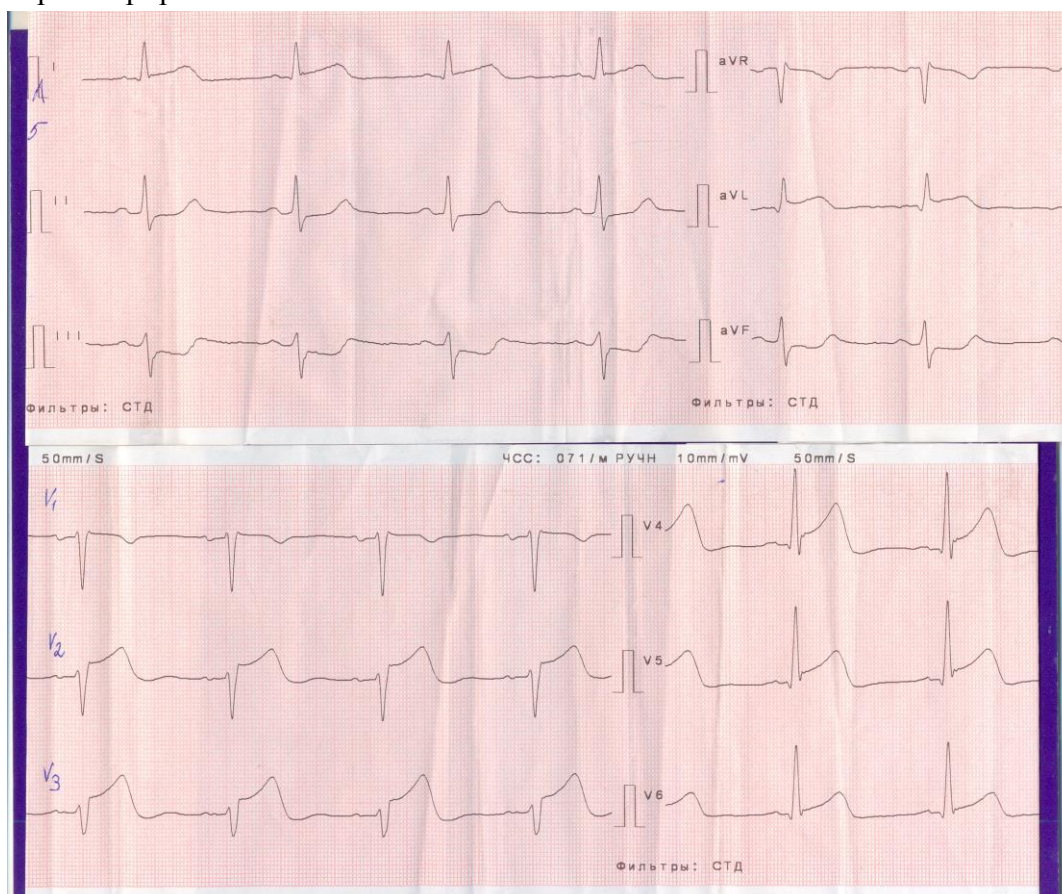
Мужчина 47 лет вызвал бригаду скорой помощи в связи с появлением давящей боли за грудиной. Боль появилась 40 минут назад, в покое, не купировалась 2 дозами Изокета. Пациент отмечает выраженную слабость, потливость.

Ранее боли за грудиной не беспокоили, физическую нагрузку переносил хорошо.

В течение 6 лет периодически повышалось АД до 160/100 мм рт. ст. При повышении АД принимал Каптоприл, постоянно гипотензивные препараты не получал. Курит 25 лет по 1 пачке сигарет в день. Наследственность не отягощена.

Объективно: состояние средней тяжести. Кожные покровы влажные. ЧДД - 18 в минуту. В лёгких дыхание везикулярное, хрипов нет. Тоны сердца приглушены, ритмичные, ЧСС – 70 ударов в минуту, АД – 160/100 мм рт. ст. Живот мягкий, при пальпации безболезненный во всех отделах. Печень не увеличена. Пульс на сосудах нижних конечностях сохранён.

Зарегистрирована ЭКГ.



Больной доставлен в приёмное отделение больницы с отделением рентгеноэндоваскулярных вмешательств в течение 20 минут.

Вопросы:

1. Предположите наиболее вероятный диагноз.

2. Обоснуйте поставленный Вами диагноз.
3. Составьте и обоснуйте план дополнительного обследования пациента.
4. Какой метод реперфузии показан больному? Обоснуйте свой выбор.
5. Какая антитромботическая терапия показана больному при поступлении в стационар, если известно, что на догоспитальном этапе она не проводилась?
Результаты анализов: троп-тест отрицательный, креатинин - 0,09 ммоль/л, сахар - 6,5 ммоль/л.

Ситуационная задача 151 [K001991]

Инструкция: ОЗНАКОМЬТЕСЬ С СИТУАЦИЕЙ И ДАЙТЕ РАЗВЕРНУТЫЕ ОТВЕТЫ НА ВОПРОСЫ

Основная часть

Мужчина 55 лет обратился к врачу-терапевту участковому с жалобами на боли сжимающего характера за грудиной, возникающие при ходьбе на расстояние 200 метров или при подъёме на один пролёт лестницы, иррадиирующие в левое плечо, проходящие через 3-5 минут после остановки. Нитроглицерином не пользовался. Беспокоит также одышка при обычной физической нагрузке, утомляемость, которая появилась несколько недель назад.

Из анамнеза известно, что аналогичные боли беспокоят в течение полутора лет. В начале они возникали на большую, чем сейчас нагрузку, но последние несколько месяцев носят описанный выше характер. Больной получает Бисопролол 5 мг в сутки и Кардикет 40 мг 2 раза в сутки. На этом фоне приступы сохраняются. Курил в течение 20 лет по ½ пачки в день. Бросил курить 5 лет назад. Семейный анамнез: отец внезапно умер в возрасте 59 лет.

При осмотре: состояние удовлетворительное. ИМТ – 24 кг/м². Окружность талии – 96 см. Кожные покровы чистые, обычной окраски. В лёгких дыхание везикулярное, хрипов нет. Тоны сердца приглушены, ритмичные. ЧСС – 70 ударов в минуту, АД – 130/85 мм рт. ст. Живот мягкий, при пальпации безболезненный во всех отделах. Печень и селезёнка не увеличены. Периферических отеков нет. Дизурии нет. Симптом поколачивания по поясничной области отрицательный.

В анализах: общий холестерин – 6,5 ммоль/л, ХС-ЛПНП – 3,5 ммоль/л, ТГ – 2,7 ммоль/л, глюкоза натощак – 5,1 ммоль/л, креатинин – 96 мкмоль/л, СКФ (по формуле СКД-ЕРІ) – 86,6 мл/мин.

На ЭКГ: ритм синусовый, ЧСС – 82 удара в минуту, нормальное положение ЭОС, соотношение зубцов R и S в грудных отведениях не нарушено.

Выполнена ВЭМ – проба прекращена на нагрузке 75 Вт из-за появления дискомфорта в грудной клетке и депрессии ST на 2 мм в отведениях V4, V5, V6. «Двойное произведение» составило 195.

Вопросы:

1. Предположите наиболее вероятный диагноз.
2. Обоснуйте поставленный Вами диагноз.
3. Составьте и обоснуйте план дополнительного обследования пациента.
4. Больному проведена ЭХО-кардиография. Фракция выброса составила 40%. Какие лечебные мероприятия необходимо назначить пациенту? Обоснуйте свой выбор.
5. Проведена коронарография. Обнаружен стеноз ствола левой коронарной артерии 70%. Какова тактика дальнейшего ведения пациента? Обоснуйте Ваш выбор.

Ситуационная задача 152 [K001992]

Инструкция: ОЗНАКОМЬТЕСЬ С СИТУАЦИЕЙ И ДАЙТЕ РАЗВЕРНУТЫЕ ОТВЕТЫ НА ВОПРОСЫ

Основная часть

Мужчина 37 лет обратился к врачу-терапевту участковому с жалобами на головные боли. Из анамнеза известно, что головные боли появились два года назад. Появление головных болей связывает с перенесением ангины. Тогда же, примерно через неделю после ангины, отметил появление мочи цвета «мясных помоев», при этом мочеиспускание было безболезненным, болей в поясничной области не было. Моча цвета «мясных помоев» регистрировалась в течение 2 дней, затем приобрела обычный жёлтый цвет. К врачам не обращался. Эпизод мочи цвета «мясных помоев» в течение суток повторился спустя год во время ОРВИ. Обследование также не проводилось. Семейный анамнез: мать – 60 лет, часто болеет ангинами, в течение 2 лет – гипертоническая болезнь. Отец умер в возрасте 55 лет от онкологической патологии.

При осмотре: состояние удовлетворительное. ИМТ – 24,2 кг/м². Кожные покровы чистые, обычной окраски. Отёков нет. В легких дыхание везикулярное, хрипов нет. Тоны сердца приглушены, ритмичные. ЧСС – 70 удара в минуту, АД – 160/100 мм рт. ст. Живот мягкий, при пальпации безболезненный во всех отделах. Печень и селезёнка не увеличены. Симптом поколачивания по поясничной области отрицательный.

В анализах крови: эритроциты - $4,57 \times 10^{12}/л$, гемоглобин - 137 г/л, лейкоциты - $5,51 \times 10^9/л$, лейкоцитарная формула не изменена; тромбоциты - $254 \times 10^9/л$, СОЭ - 26 мм/час.

Общий холестерин – 4,9 ммоль/л, ТГ – 1,7 ммоль/л, ХС-ЛПВП – 1,2 ммоль/л, ХС-ЛПНП - 2,8 ммоль/л; глюкоза натощак – 4,2 ммоль/л, креатинин – 135 мкмоль/л, СКФ (по формуле СКД-ЕРП) - 58 мл/мин, мочевины – 9,4 ммоль/л, мочевины – 0,40 ммоль/л, общий билирубин - 7,4 мкмоль/л (непрямой), АЛТ - 39 МЕ/л, АСТ - 28 МЕ/л, общий белок - 70 г/л, альбумины - 36 г/л.

В анализах мочи: относительная плотность - 1014, цвет жёлтый, реакция кислая, белок - 0,88 г/л, эритроциты - 10-15 в поле зрения, лейкоциты - 3-4 в поле зрения, эпителий плоский – единичные клетки в поле зрения, бактерии отсутствуют, слизи нет, ураты +. Суточная протеинурия - 500 мг.

УЗИ почек: положение почек обычное, размеры - 11×5,6 см, паренхима - 1,7 см. Чашечно-лоханочный комплекс не изменён. Дополнительных образований и конкрементов не выявлено.

Вопросы:

1. Предположите наиболее вероятный диагноз.
2. Обоснуйте поставленный Вами диагноз.
3. Составьте и обоснуйте план дополнительного обследования пациента.
4. Препарат какой группы антигипертензивных лекарственных средств Вы бы рекомендовали пациенту в составе комбинированной терапии? Обоснуйте свой выбор.
5. Обоснуйте длительность терапии у данного пациента.

Ситуационная задача 153 [K001993]

Инструкция: ОЗНАКОМЬТЕСЬ С СИТУАЦИЕЙ И ДАЙТЕ РАЗВЕРНУТЫЕ ОТВЕТЫ НА ВОПРОСЫ

Основная часть

Больной М. 66 лет вызвал врача-терапевта участкового на дом. Диагноз «ИБС, стенокардия напряжения ФК III. Постинфарктный кардиосклероз (инфаркт миокарда в 2013 году), коронаросклероз (коронарография в 2013 г., 2014 г.). Постоянная форма фибрилляции предсердий. Гипертоническая болезнь III ст. Риск ССО4. ХСН II Б, ФК III».

Жалобы на одышку при обычной физической нагрузке и в покое, кашель, преимущественно в горизонтальном положении и ночью, отёки нижних конечностей. При осмотре АД - 120/70 мм рт. ст., PS – 60 ударов в минуту, при аускультации лёгких отмечаются влажные хрипы с обеих сторон, отёки стоп и голеней.

ЭКГ: фибрилляция предсердий, ЧСС – 65 ударов в минуту, отклонение ЭОС влево, признаки рубцовых изменений левого желудочка (инфаркт миокарда в анамнезе).

ЭХО-КГ: общая сократимость миокарда левого желудочка снижена (ФВ=30%).

Биохимия крови: АСАТ – 45 ед/л, АЛАТ – 39 ед/л, креатинин – 98 мкмоль/л, ОХС – 4,5 ммоль/л, ТГ – 1,4 ммоль/л, ЛВП – 1,0 ммоль/л, глюкоза – 4,5 ммоль/л, К⁺ – 4,0 ммоль/л.

На момент осмотра пациент получает: Верошпирон 25 мг 1 раз в день; Бисопролол 5 мг 1 раз в сутки; Аторвастатин 40 мг вечером; Дигоксин 0,125 мг 1 раз в день; Варфарин 5 мг 1 раза в день.

Больной госпитализирован.

Вопросы:

1. Оцените адекватность выбранной диуретической терапии тяжести состояния пациента.
2. Назовите критерии эффективности диуретической терапии для данного пациента.
3. Укажите комбинацию лекарственных препаратов, сочетание которых усиливает риск брадикардии и АВ-блокады. Перечислите методы контроля безопасности фармакотерапии.
4. Укажите лабораторный показатель и его целевое значение для оценки эффективности и безопасности назначения Варфарина.
5. Изменение каких лабораторных показателей и во сколько раз может свидетельствовать о развитии побочных эффектов на фоне приёма статинов?

Ситуационная задача 154 [K001994]

Инструкция: ОЗНАКОМЬТЕСЬ С СИТУАЦИЕЙ И ДАЙТЕ РАЗВЕРНУТЫЕ ОТВЕТЫ НА ВОПРОСЫ

Основная часть

Больной Л. 37 лет находится в стационаре, диагноз «внебольничная пневмония с локализацией в нижней доле правого легкого, средне-тяжёлое течение, ДН I».

Заболел остро 4 марта: появился озноб, повышение температуры тела до 38,8 °С. В течение последующих 3 дней появились жалобы на сухой кашель, боли и тяжесть в правой половине грудной клетки, температура в пределах 38-38,7 °С. Самостоятельно принимал противовирусные препараты (Арбидол, Ингавирин), жаропонижающие средства, врача-терапевта участкового на дом не вызывал. В связи с отсутствием улучшения состояния, сохранением кашля, болей в грудной клетке и повышения температуры тела 7.03, вызвал скорую помощь и был госпитализирован в терапевтическое отделение.

Рентгенография лёгких (7 марта): признаки пневмонии нижней доли правого лёгкого.

Общий анализ крови (7.03): Нв – 145 г/л, лейкоциты – 18×10^9 /л, эритроциты – $4,5 \times 10^{12}$ /л, тромбоциты – 240×10^9 /л, палочкоядерные – 12%, лимфоциты – 20%, нейтрофилы – 74%, эозинофилы – 1%, моноциты – 3%, СОЭ – 25 мм/ч.

Лист назначения.

Лист назначения						
	март					
	7	8	9	10	11	12
Цефазолин 2 г х 3 р/сут. в/в на 20 мл 0,9% NaCl	+	+	+			
Амикацин 1 г х 1 р/сут в/в на 20 мл 0,9% NaCl				+	+	+
Кеторолак 1 мл в/м при повышении Т тела свыше 38,5°С				+	+	+
Амброксол, табл. 30 мг 3 р/сут	+	+	+	+	+	+
t° тела	38.5	38.4	38.0	38.7	38.6	38.0
ЧСС	98	92		80	86	

Вопросы:

1. Оцените рациональность стартовой эмпирической антимикробной терапии с учётом спектра действия препарата.
2. Оцените рациональность проведённой смены антибактериального препарата с учётом спектра действия препарата и наиболее частых возбудителей внебольничной пневмонии.
3. Предложите методы и время контроля эффективности антибактериальной терапии.
4. Сочетание каких из назначенных препаратов повышает риск развития нефротоксического побочного действия? (Ответ обоснуйте).
5. Предложите рекомендации по оптимизации антибактериальной терапии.

Ситуационная задача 155 [K001995]

Инструкция: ОЗНАКОМЬТЕСЬ С СИТУАЦИЕЙ И ДАЙТЕ РАЗВЕРНУТЫЕ ОТВЕТЫ НА ВОПРОСЫ

Основная часть

Больная Н. 41 года обратилась к врачу-терапевту участковому с жалобами на повышение температуры до 38,5 °С, слабость, боли в горле при глотании.

Анамнез: заболела остро, около недели назад – повысилась температура до 38 °С, стала беспокоить боль в горле при глотании. Принимала жаропонижающие с положительным эффектом – температура снизилась до 37 °С, однако боль в горле продолжала беспокоить.

Сопутствующие заболевания: наблюдается у врача-ревматолога с диагнозом «первичный остеоартрит, локальная форма с поражением правого коленного сустава». Принимает Диклофенак 75 мг 2 раза в день per os.

При осмотре: состояние больной средней тяжести. Температура тела 38 °С. Кожные покровы обычной окраски, без высыпаний. Периферических отёков нет, при осмотре правого коленного сустава видимых внешних изменений не выявляется, определяется умеренное ограничение объёма активных и пассивных движений в суставе. При осмотре ротоглотки отмечается гиперемия, отёчность глоточных миндалин (больше справа), множественные гнойные фолликулы, налётов нет. Подчелюстные лимфоузлы увеличены с обеих сторон до 1,5 см, плотные, умеренно болезненные, не спаяны между собой и окружающими тканями. Дыхание в лёгких везикулярное, проводится во все отделы, ЧД - 20 в минуту. Границы сердца не изменены. Тоны сердца ритмичные, ясные. ЧСС - 90 ударов в минуту. АД - 100/70 мм рт. ст. Живот мягкий, безболезненный при пальпации. Печень, селезёнка не увеличены. Симптом поколачивания отрицательный с обеих сторон. Дизурии нет. Стул регулярный, оформленный.

Вопросы:

1. Поставьте предварительный диагноз, обоснуйте его.
2. С какими заболеваниями необходимо проводить дифференциальный диагноз?
3. Назначьте лечение.
4. Назначьте обследование, обоснуйте.
5. На фоне проводимой терапии улучшения не наблюдалось, пациентка пришла на повторный амбулаторный приём к врачу-терапевту участковому. Получен результат общего анализа крови: гемоглобин - 118 г/л, эритроциты – $3,8 \times 10^{12}$ /л, ЦП - 0,93, ретикулоциты - 0,8%, тромбоциты – 190×10^9 /л, лейкоциты - $1,0 \times 10^9$ /л, палочкоядерные - 1%, сегментоядерные - 10%, эозинофилы – 0%, базофилы – 0%, моноциты – 3%, лимфоциты – 86%, СОЭ - 23 мм/ч. Поставьте диагноз. Какова дальнейшая тактика ведения пациентки?

Ситуационная задача 156 [K001996]

Инструкция: ОЗНАКОМЬТЕСЬ С СИТУАЦИЕЙ И ДАЙТЕ РАЗВЕРНУТЫЕ ОТВЕТЫ НА ВОПРОСЫ

Основная часть

Больной С. 50 лет обратился к врачу-терапевту участковому с жалобами на повышение температуры до 38 °С, слабость, озноб, кашель со светлой мокротой.

Анамнез: заболел остро, 3 дня назад повысилась температура до 38 °С, отмечал общее недомогание, слабость, озноб. Лекарств не принимал. Вчера присоединился кашель со скудной светлой мокротой.

При осмотре: состояние больного средней тяжести. Температура тела 37,7 °С. Кожные покровы обычной окраски, без высыпаний. Периферических отёков нет. Лимфоузлы не увеличены. Дыхание в лёгких везикулярное, ослаблено в нижней половине правого лёгкого, там же выслушивается крепитация, при перкуссии – притупление перкуторного звука. ЧД – 20 в минуту. Границы сердца не изменены. Тоны сердца ритмичные, ясные. ЧСС – 100 ударов в минуту. АД – 110/70 мм рт. ст. Живот мягкий, безболезненный при пальпации. Печень, селезёнка не увеличены. Симптом поколачивания отрицательный с обеих сторон. Дизурии нет. Стул регулярный, оформленный.

Вопросы:

1. Поставьте предварительный диагноз, обоснуйте.
2. Назначьте обследование, обоснуйте.
3. Пациенту проведена рентгенограмма лёгких в прямой и боковой проекции - выявлены инфильтративные изменения в нижней доле правого лёгкого. Назначьте лечение.
4. Несмотря на проводимую терапию состояние больного ухудшалось, мокрота стала зелёной, симптомы интоксикации усилились. Через 3 дня пациент явился на повторный приём к врачу-терапевту участковому. Получен результат общего анализа крови: гемоглобин - 130 г/л, эритроциты - $4,2 \times 10^{12}$ /л, ЦП - 0,91, ретикулоциты - 1,0%, тромбоциты - 220×10^9 /л, лейкоциты - $0,9 \times 10^9$ /л, палочкоядерные нейтрофилы - 2%, сегментоядерные нейтрофилы - 8%, эозинофилы - 0%, базофилы - 0%, моноциты - 4%, лимфоциты - 86%, СОЭ - 30 мм/ч. Установите окончательный диагноз, обоснуйте.
5. Дальнейшая тактика лечения пациента.

Ситуационная задача 157 [K001997]

Инструкция: ОЗНАКОМЬТЕСЬ С СИТУАЦИЕЙ И ДАЙТЕ РАЗВЕРНУТЫЕ ОТВЕТЫ НА ВОПРОСЫ

Основная часть

Больной П. 35 лет обратился к врачу-терапевту участковому с жалобами на эпизоды внезапно возникающего головокружения при интенсивной физической нагрузке, эпизод кратковременной потери сознания.

Анамнез: ранее у врачей не наблюдался, хронические заболевания отрицает. Считает себя больным в течение 2 месяцев, когда впервые появились эпизоды головокружения. Накануне вечером после интенсивной нагрузки (переносил мебель) был эпизод кратковременной потери сознания. К врачу не обращался.

Наследственность: отец – внезапная смерть в 43 года.

При осмотре: состояние больного удовлетворительное. Кожные покровы и слизистые обычной окраски, высыпаний нет. Периферических отёков нет. Периферические лимфоузлы не увеличены. Дыхание в лёгких везикулярное, хрипов нет, ЧД – 14 в минуту. Верхушечный толчок усилен, концентрический. Тоны сердца ритмичные, ясные. ЧСС – 60 ударов в минуту. В области верхушки и вдоль левого края грудины выслушивается интенсивный систолический шум. АД – 120/80 мм рт. ст. Живот мягкий, безболезненный при пальпации. Печень и селезёнка не пальпируются. Стул оформленный. Симптом поколачивания отрицательный с обеих сторон.

Пациенту снята ЭКГ - ритм синусовый, правильный, ЧСС - 64 в минуту. Отклонение ЭОС влево. $RV_6 > RV_5 > RV_4$. Индекс Соколова-Лайона - 45 мм.

Вопросы:

1. Предложите план обследования пациента, обоснуйте.
2. Пациенту проведено обследование: ЭХОКГ - полости сердца не расширены, ФВ - 56%. Толщина задней стенки ЛЖ - 13 мм, толщина межжелудочковой перегородки - 18 мм, индекс массы миокарда - 132 г/м^2 . Ваши дальнейшие действия для постановки диагноза. Обоснуйте свой выбор.
3. По результатам самостоятельного контроля АД и СМАД у пациента регистрируются нормальные значения АД. По результатам лабораторно-инструментального обследования не выявлено поражения других органов-мишеней, факторов риска нет. Поставьте окончательный диагноз.
4. Обоснуйте диагноз.
5. Назначьте терапию, дайте рекомендации.

Ситуационная задача 158 [K001998]

Инструкция: ОЗНАКОМЬТЕСЬ С СИТУАЦИЕЙ И ДАЙТЕ РАЗВЕРНУТЫЕ ОТВЕТЫ НА ВОПРОСЫ

Основная часть

Женщина 45 лет обратилась к врачу-терапевту участковому с жалобами на изжогу, отрыжку кислым, усиливающиеся в горизонтальном положении после приёма пищи и при наклоне вперед. Данные симптомы появились около трёх месяцев назад, по поводу чего ранее не обследовалась, лекарственных препаратов не принимала. Курит по 10 сигарет в день, алкоголь употребляет в минимальных количествах.

При осмотре: состояние относительно удовлетворительное. ИМТ – 31 кг/м². Кожные покровы чистые, обычной окраски. В лёгких дыхание везикулярное, хрипов нет. Тоны сердца приглушены, ритм правильный, шумы не выслушиваются. ЧСС – 72 удара в минуту, АД – 120/80 мм рт. ст. Живот мягкий, при пальпации безболезненный во всех отделах. Печень и селезёнка не увеличены. Дизурии нет. Симптом поколачивания по поясничной области отрицательный.

В клиническом и биохимическом анализах крови отклонений не выявлено. ЭКГ – синусовый ритм, ЧСС – 70 ударов в минуту, горизонтальное положение электрической оси сердца, вариант нормы.

Проведена ЭГДС, при которой выявлены множественные участки гиперемии слизистой оболочки и отдельные несливающиеся эрозии дистального отдела пищевода размером до 5 мм.

Вопросы:

1. Предположите наиболее вероятный диагноз.
2. Обоснуйте поставленный Вами диагноз.
3. Составьте и обоснуйте план дополнительного обследования пациента.
4. Назовите группы лекарственных препаратов и 1-2 их представителей в составе комбинированной терапии. Обоснуйте свой выбор.
5. Какие рекомендации по изменению образа жизни необходимо дать пациентке?

Ситуационная задача 159 [K002000]

Инструкция: ОЗНАКОМЬТЕСЬ С СИТУАЦИЕЙ И ДАЙТЕ РАЗВЕРНУТЫЕ ОТВЕТЫ НА ВОПРОСЫ

Основная часть

Больная Ш. 45 лет обратилась к врачу-терапевту участковому с жалобами на слабость, головокружение, выпадение волос, ломкость ногтей, сухость кожи.

Анамнез: считает себя больной в течение 3 месяцев, когда впервые появились жалобы на слабость, головокружение. К врачу не обращалась. В дальнейшем симптомы стали нарастать, стали выпадать волосы, появилась ломкость ногтей, сухость кожи. Сопутствующие заболевания: страдает меноррагией – месячные обильные, затяжные, по 7-10 дней каждые 28 дней.

При осмотре: состояние больной средней тяжести. Кожные покровы и слизистые бледные, сухие, высыпаний нет. Ногти с выраженной продольной исчерченностью, «ложкообразные». Диффузная алопеция. Периферических отёков нет. Периферические лимфоузлы не увеличены. Дыхание в лёгких везикулярное, хрипов нет, ЧД – 21 в минуту. Тоны сердца ритмичные, ослабление I и II тона сердца во всех точках аускультации. ЧСС – 90 ударов в минуту. АД – 100/70 мм рт. ст. Живот мягкий, безболезненный при пальпации. Печень и селезёнка не пальпируются. Стул оформленный. Симптом поколачивания отрицательный с обеих сторон.

Вопросы:

1. Предположите наиболее вероятный диагноз.
2. Обоснуйте поставленный Вами диагноз.
3. Составьте и обоснуйте план дополнительного обследования пациента.
4. Через 2 дня пациентка пришла на повторный приём с результатами анализов: клинический анализ крови: гемоглобин - 95 г/л, эритроциты - $1,12 \times 10^{12}$ /л, MCV - 75 фл, MCH - 22 пг, ретикулоциты - 0,9%, тромбоциты - 226×10^9 /л, лейкоциты - $4,9 \times 10^9$ /л, палочкоядерные - 4% , сегментоядерные - 51%, моноциты – $0,10 \times 10^9$ /л, лимфоциты – $1,7 \times 10^9$ /л, СОЭ - 36 мм/ч. Сывороточное железо - 4,2 мкмоль/л, ОЖСС - 82 мкмоль/л, коэффициент насыщения трансферрина - 23,5%, АЧТВ - 26 с, ПТВ - 14 с, фибриноген - 3,1 г/л. Консультация врача-гинеколога назначена на следующий день. Назначьте лечение.
5. Через 2 месяца регулярной терапии железосодержащим препаратом пациентка сдала повторный анализ крови: клинический анализ крови: гемоглобин - 120 г/л, эритроциты - $4,2 \times 10^{12}$ /л, MCV - 82 фл, MCH - 28 пг, ретикулоциты - 1,2%, тромбоциты - 260×10^9 /л, лейкоциты - $5,2 \times 10^9$ /л, палочкоядерные - 6% , сегментоядерные - 55%, моноциты - $0,10 \times 10^9$ /л, лимфоциты - $1,4 \times 10^9$ /л, СОЭ - 17 мм/ч. Пациентка также наблюдается у врача-гинеколога, принимает терапию по поводу меноррагий, отмечает нормализацию месячных. Охарактеризуйте изменения в анализах. Ваши дальнейшие действия.

Ситуационная задача 160 [K002001]

Инструкция: ОЗНАКОМЬТЕСЬ С СИТУАЦИЕЙ И ДАЙТЕ РАЗВЕРНУТЫЕ ОТВЕТЫ НА ВОПРОСЫ

Основная часть

Женщина 65 лет поступила с жалобами на боли в поясничной области справа, иррадиирующие в правую часть живота, приступообразные, длящиеся до 2-3 часов, средней силы, острые, возникающие и усиливающиеся после употребления большого количества жидкости или при физической нагрузке, стихающие после приёма спазмолитиков (но-шпа), анальгетиков (анальгин, кеторол) и в покое. Болям сопутствуют головная боль, сухость во рту.

Считает себя больной около 4-5 дней, когда впервые появились острые приступообразные боли в поясничной области справа, иррадиирующие в правую часть живота по ходу мочеточника, средней силы. Возникновение болей связывает с тем, что в последние несколько дней принимала большое количество жидкости. Боли усиливались при движении, физической нагрузке. Болям сопутствовали головная боль, сухость во рту. Для купирования болевого синдрома принимала Но-шпу, Анальгин с улучшением. В течение последующих трёх дней интенсивность болевых ощущений и длительность приступов возросли, в связи с чем обратилась к врачу-терапевту участковому.

Объективно: состояние средней тяжести. Кожные покровы обычной окраски и влажности, отёков нет. В лёгких хрипов нет. АД - 130/85 мм рт. ст. ЧСС - 79 в минуту, ритмичный. Живот мягкий, безболезненный во всех отделах. Мочеиспускание не затруднено. Симптом поколачивания слабopоложительный справа. Пальпация мочеточников болезненная справа.

В анализах: лейкоциты - $10,8 \times 10^9$ /л, гемоглобин - 120 г/л, СОЭ - 17 мм/ч, креатинин - 105 мкмоль/л, в моче присутствуют оксалаты.

Обзорная рентгенография органов брюшной полости и малого таза: в просвете малого таза справа однородная тень - конкремент верхней трети мочеточника.

Вопросы:

1. Предположите наиболее вероятный диагноз.
2. Обоснуйте поставленный Вами диагноз.
3. Составьте и обоснуйте план дополнительного обследования пациента.
4. Проведите дифференциальный диагноз.
5. Ваша дальнейшая тактика ведения больной.

Ситуационная задача 161 [K002002]

Инструкция: ОЗНАКОМЬТЕСЬ С СИТУАЦИЕЙ И ДАЙТЕ РАЗВЕРНУТЫЕ ОТВЕТЫ НА ВОПРОСЫ

Основная часть

Женщина 75 лет 21 мая обратилась к врачу с жалобами на сердцебиение.

Из анамнеза известно, что 3 месяца назад пациентка перенесла острый нижний инфаркт миокарда с подъёмом сегмента ST; пациентке была выполнена коронарография - выявлен стеноз огибающей ветви 85%, (ПМЖВ стеноз 45%, ОВ 45%), в связи с чем проводились трансбаллонная ангиопластика и стентирование ПКА стентом с лекарственным покрытием. В течение трех лет у пациентки верифицирована постоянная форма фибрилляции предсердий. У пациентки в анамнезе были 2 попытки восстановления ритма с помощью электроимпульсной терапии, которые оказались неуспешными.

При осмотре: состояние средней тяжести. Кожные покровы чистые, обычной окраски. В лёгких дыхание везикулярное, хрипов нет. Тоны сердца приглушены, аритмичные. ЧСС - 140 ударов в минуту, пульс - 110 ударов в минуту. АД - 110/80 мм рт. ст. Живот мягкий, при пальпации безболезненный во всех отделах. Печень и селезёнка не увеличены. Дизурии нет. Симптом поколачивания по поясничной области отрицательный.

В анализах: общий холестерин – 4,8 ммоль/л, ТГ - 2,5 ммоль/л, ХС-ЛПВП – 1,1 ммоль/л; ХС-ЛПНП – 3,2 ммоль/л.

Вопросы:

1. Сформулируйте диагноз пациентки.
2. Обоснуйте поставленный Вами диагноз.
3. Составьте и обоснуйте план дополнительного обследования пациента.
4. Перечислите группы препаратов, сроки их применения, которые должны быть рекомендованы для приёма пациентке. Обоснуйте их применение.
5. Учитывая жалобы пациентки на сердцебиение, несмотря на приём препаратов, перечисленных в прошлом вопросе, какова дальнейшая лечебная тактика? Обоснуйте Ваш выбор.

Ситуационная задача 162 [K002003]

Инструкция: ОЗНАКОМЬТЕСЬ С СИТУАЦИЕЙ И ДАЙТЕ РАЗВЕРНУТЫЕ ОТВЕТЫ НА ВОПРОСЫ

Основная часть

Мужчина 68 лет 18 апреля обратился к врачу-терапевту участковому с жалобами на головную боль, головокружение, мелькание мушек перед глазами.

Из анамнеза известно, что 3 месяца назад пациент перенес острый нижний инфаркт миокарда с подъёмом сегмента ST; пациенту была выполнена коронарография – выявлен стеноз правой коронарной артерии 90%, (ПМЖВ стеноз 35%, ОВ 30%), в связи с чем проводилась трансбаллонная ангиопластика и стентирование ПКА стентом с лекарственным покрытием.

Из анамнеза известно, что в течение длительного времени страдает артериальной гипертензией с максимальным повышением цифр артериального давления до 210/110 мм рт. ст, хорошее самочувствие при артериальном давлении 120/70 мм рт. ст.

Вредные привычки: курение в течение 20 лет по 10 сигарет в день.

При осмотре: состояние средней тяжести. Кожные покровы чистые, гиперемированы. В лёгких дыхание жёсткое, хрипов нет. Тоны сердца приглушены, ритмичные. ЧСС – 70 ударов в минуту, АД – 190/100 мм рт. ст. Живот мягкий, при пальпации безболезненный во всех отделах. Печень и селезёнка не увеличены. Дизурии нет. Симптом поколачивания по поясничной области отрицательный.

В анализах: общий холестерин – 5,4 ммоль/л, ТГ – 1,6 ммоль/л, ХС-ЛПВП – 1,1 ммоль/л; ХС-ЛПНП – 3,6 ммоль/л.

Вопросы:

1. Предположите наиболее вероятный диагноз.
2. Обоснуйте поставленный Вами диагноз.
3. Составьте и обоснуйте план дополнительного обследования пациента.
4. Перечислите группы препаратов и сроки их применения, которые должны быть рекомендованы на постоянный приём пациенту. Обоснуйте их применение.
5. Через 2 месяца у пациента появились жалобы на сердцебиение, к врачам не обращался. В течение 5 дней данные жалобы сохранялись, в связи с чем вызвал скорую медицинскую помощь. На ЭКГ зарегистрирована фибрилляция предсердий. Какова Ваша дальнейшая лечебная тактика? Обоснуйте Ваш выбор.

Ситуационная задача 163 [K002005]

Инструкция: ОЗНАКОМЬТЕСЬ С СИТУАЦИЕЙ И ДАЙТЕ РАЗВЕРНУТЫЕ ОТВЕТЫ НА ВОПРОСЫ

Основная часть

Пациент Н. 52 лет, водитель, обратился к врачу-терапевту участковому с жалобами на приступообразные боли за грудиной с иррадиацией в левое плечо, лопатку, возникающие во время быстрой ходьбы, интенсивной физической нагрузке, сопровождающиеся чувством страха, купирующиеся в покое. Считает себя больным в течение двух месяцев, лечился у врача-невролога с диагнозом "межреберная невралгия". Принимал Анальгин, Диклофенак, физиотерапевтические процедуры – без эффекта.

Из анамнеза известно, что около 5 лет страдает артериальной гипертензией с максимальным повышением цифр АД до 175/100 мм рт. ст., постоянную антигипертензивную терапию не получает.

Наследственность: отец и старший брат перенесли инфаркт миокарда в возрасте до 55 лет.

Вредные привычки: курит в течение 20 лет по 20 сигарет в сутки; алкоголь умеренно употребляет.

Объективно: состояние относительно удовлетворительное. Рост - 170 см, вес - 98 кг. ИМТ – 33,91 кг/м². Гиперстеническое телосложение. Кожные покровы и видимые слизистые обычной окраски. Периферических отёков нет. В лёгких дыхание везикулярное, проводится во все отделы, хрипов нет. Перкуторно над поверхностью лёгких ясный лёгочный звук. ЧДД - 17 в минуту. Аускультативно: на верхушке сердца ослабление I тона, над аортой - акцент II тона. Тоны сердца приглушены, ритмичные. АД - 170/100 мм рт. ст. ЧСС - 88 ударов в минуту. Живот мягкий, при пальпации безболезненный во всех отделах. Печень не увеличена. Симптом поколачивания по поясничной области отрицательный. Физиологические отправления в норме.

В анализах: общий холестерин – 5,6 ммоль/л, ТГ – 2,4 ммоль/л, ХС-ЛПВП – 0,9 ммоль/л, ХС-ЛПНП - 3,57 ммоль/л; креатинин – 89 мкмоль/л, СКФ (по формуле СКD-EPI) = 84 мл/мин.

На ЭКГ: ритм синусовый, правильный с ЧСС - 88 ударов в минуту. Гипертрофия миокарда левого желудочка.

Вопросы:

1. Предположите наиболее вероятный диагноз.
2. Обоснуйте поставленный Вами диагноз.
3. Составьте и обоснуйте план дополнительного обследования пациента.
4. Какие группы лекарственных препаратов необходимо назначить пациенту? Обоснуйте свой выбор.
5. На стресс-ЭХО-КГ выявлено ухудшение сократимости в 4 сегментах. Ваша дальнейшая тактика ведения больного?

Ситуационная задача 164 [K002008]

Инструкция: ОЗНАКОМЬТЕСЬ С СИТУАЦИЕЙ И ДАЙТЕ РАЗВЕРНУТЫЕ ОТВЕТЫ НА ВОПРОСЫ

Основная часть

Пациент Р. 55 лет, слесарь, обратился к врачу-терапевту участковому с жалобами на сжимающие боли за грудиной с иррадиацией в межлопаточное пространство, преимущественно возникающие при быстрой ходьбе или при подъёме по лестнице более чем на один пролет в обычном темпе, купирующиеся приёмом 1 таблетки Нитроглицерина сублингвально.

Из анамнеза известно, что впервые загрудинные боли возникли около двух лет назад, с тех пор выраженного прогрессирования заболевания не отмечал.

Вредные привычки: курит в течение длительного времени по 2 пачки в сутки; злоупотребляет алкоголем.

Объективно: состояние относительно удовлетворительное. Температура тела 36,6 °С. Рост - 162 см, вес - 95 кг. ИМТ – 36,2 кг/м². Гиперстеническое телосложение. Кожные покровы и видимые слизистые физиологической окраски и обычной влажности. Периферических отёков нет. В лёгких дыхание жёсткое, проводится во все отделы, хрипов нет. ЧДД - 18 в минуту. При перкуссии определяется смещение левой границы относительной тупости сердца влево на 0,5 см. Тоны сердца приглушены, ритм правильный. АД - 130/80 мм рт. ст. ЧСС - 87 ударов в минуту. Живот мягкий, при пальпации безболезненный во всех отделах, увеличен в объеме за счёт подкожно-жирового слоя. Печень не выступает из-под края рёберной дуги. Симптом поколачивания по поясничной области отрицательный. Физиологические отправления в норме.

В анализах: общий холестерин – 6,2 ммоль/л, ТГ – 2,5 ммоль/л, ХС-ЛПВП – 0,8 ммоль/л, ХС-ЛПНП - 4,2 ммоль/л.

На ЭКГ: ритм синусовый, правильный с ЧСС – 76 уд/мин. Отклонение ЭОС влево. Гипертрофия левого желудочка.

Вопросы:

1. Предположите наиболее вероятный диагноз.
2. Обоснуйте поставленный Вами диагноз.
3. Составьте и обоснуйте план дополнительного обследования пациента.
4. Назначьте лечение и обоснуйте.
5. При проведении стресс-эхокардиографии выявлено ухудшение локальной сократимости миокарда в 4 сегментах. Ваша тактика ведения.

Ситуационная задача 165 [K002011]

Инструкция: ОЗНАКОМЬТЕСЬ С СИТУАЦИЕЙ И ДАЙТЕ РАЗВЕРНУТЫЕ ОТВЕТЫ НА ВОПРОСЫ

Основная часть

Женщина 24 лет обратилась к врачу-терапевту участковому с жалобами на слабость, повышение температуры тела до 39,2 °С, тянущие боли в поясничной области, частое, болезненное мочеиспускание в малых количествах.

Из анамнеза известно, что считает себя больной с 14 лет, когда впервые отметила появление вышеуказанных жалоб, был диагностирован острый пиелонефрит, проведено лечение.

В последующие 2 года неоднократные госпитализации с аналогичными жалобами, выставлен диагноз хронического пиелонефрита. В 16 лет больной было предложено санаторно-курортное лечение, которое дало положительные результаты.

Ухудшение состояния около 2 недель назад, когда после переохлаждения появились озноб, повышение температуры тела до 39 °С, сильные приступообразные боли в поясничной области, которые иррадиировали вниз живота, сопровождающиеся частым болезненным мочеиспусканием.

При осмотре: состояние относительно удовлетворительное. Рост - 175 см. Вес - 64 кг. Кожные покровы чистые, обычной окраски. Отёков нет. В лёгких дыхание везикулярное, хрипов нет. Тоны сердца приглушены, ритмичные. ЧСС – 70 ударов в минуту, АД – 120/80 мм рт. ст. Живот мягкий, при пальпации безболезненный во всех отделах. Печень и селезёнка не увеличены. Симптом поколачивания по поясничной области положительный справа. Частое болезненное мочеиспускание.

В анализах: лейкоциты - $8,9 \times 10^9$ /л, СОЭ - 36 мм/час, мочевины - 4,3 ммоль/л, креатинин - 72,6 мкмоль/л, общий белок - 46 г/л. СКФ - 92 мл/мин/1,73м².

Общий анализ мочи: удельный вес – 1009, белок – 0,5, лейкоциты – вне поле зрения, слизь, клетки плоского эпителия.

Обзорная и экскреторная урография – почки расположены обычно, теней конкрементов не выявлено. Имеется грибовидная деформация чашечек, шейки вытянуты, лоханка атонична. Контуры почек неровные, снижено накопление контраста справа. Уродинамика не нарушена.

Вопросы:

1. Предположите наиболее вероятный диагноз.
2. Обоснуйте поставленный Вами диагноз.
3. Составьте и обоснуйте план дополнительного обследования пациента.
4. Проведите дифференциальный диагноз.
5. Предложите и обоснуйте тактику дальнейшего лечения.

Ситуационная задача 166 [K002013]

Инструкция: ОЗНАКОМЬТЕСЬ С СИТУАЦИЕЙ И ДАЙТЕ РАЗВЕРНУТЫЕ ОТВЕТЫ НА ВОПРОСЫ

Основная часть

Больная Б. 26 лет, домохозяйка, поступила в отделение по направлению врача-терапевта участкового в плановом порядке с жалобами на головную боль по утрам, кошмарные сновидения, «разбитость» в утренние часы.

Из анамнеза известно, что страдает сахарным диабетом 1 типа 3 года. На протяжении всех лет регулярно вводит препараты инсулина: Протафан (продлённый инсулин) 12 Ед в 8.00 и 14 ед. п/к в 20.00 и Ново-Рапид (инсулин короткого действия) 8 ед. – 6 ед. – 4 ед. п/к. HbA1c 3 месяца назад – 6,0%. В течение последней недели стала отмечать вышеописанные жалобы. Регистрировала глюкозу утром натощак – 9,8-8,2 ммоль/л. Самостоятельно увеличила вечернюю дозу Протафана до 16-18 ед., улучшения не отмечалось, просыпалась ночью от кошмарных сновидений и выраженной потливости.

При осмотре: состояние относительно удовлетворительное. Активна. Кожные покровы и слизистые нормальной влажности и тургора. Отёков нет, стрий нет. Масса тела – 70 кг, рост – 175 см. Дыхание везикулярное, хрипов нет, ЧД – 16 в 1 минуту. Сердечные тоны ясные, ритмичные, ЧСС - 80 в минуту, АД – 120/70 мм рт. ст. Пульс на всех артериях удовлетворительного качества. Язык чистый. Живот мягкий, безболезненный. Печень не увеличена. Почки не пальпируются, симптом поколачивания отрицательный. Тактильная, болевая, температурная чувствительность сохранена. Щитовидная железа не увеличена, безболезненная. Лакторей нет.

В анализах: в 12.00 глюкоза капиллярной крови (экспресс методом) – 4,7 ммоль/л.

Вопросы:

1. Предположите наиболее вероятный диагноз.
2. Обоснуйте поставленный Вами диагноз.
3. Составьте и обоснуйте план дополнительного обследования пациента.
4. Составьте и обоснуйте план лечения.
5. Оцените прогноз для пациента. Тактика дальнейшего наблюдения.

Ситуационная задача 167 [K002014]

Инструкция: ОЗНАКОМЬТЕСЬ С СИТУАЦИЕЙ И ДАЙТЕ РАЗВЕРНУТЫЕ ОТВЕТЫ НА ВОПРОСЫ

Основная часть

Больная И. 54 лет, секретарь-референт, обратилась на приём к врачу-терапевту участковому с жалобами на приливы жара несколько раз в день на фоне постоянного сердцебиения, бессонницу, плаксивость, непереносимость духоты.

Из анамнеза известно, что за последний год после стресса похудела на 10 кг. С детства витилиго. Менструальный цикл с 15 лет до настоящего времени, регулярный, 2 беременности и 2 родов. При осмотре: состояние удовлетворительное, больная эмоционально лабильна, суетлива, мелкокоразмашистый тремор век, пальцев рук. Вес - 61 кг, рост – 170 см. Кожные покровы эластичные, диффузно влажные, тёплые. Периферических отёков нет. Гиперемия шеи, зоны декольте, депигментированы кисти. ЧД - 16 в минуту. Дыхание везикулярное. Пульс – 118 в минуту. Сердечные тоны громкие, ритм правильный. АД – 130/60 мм рт. ст. Печень у края рёберной дуги. Щитовидная железа видна на глаз, при пальпации увеличена, эластична, подвижна при глотании, безболезненна. Симптомы Мебиуса, Грефе, Кохера, Краузе положительны; отёчный экзофтальм с двух сторон. Гормональный профиль: ТТГ = 0,05 мкМЕ/мл (0,3-3,2); св. Т4 = 76,2 пкмоль/л (12,3-25,6); АТ к рецепторам ТТГ = 47 (0). Записана ЭКГ: ЧСС – 116 в минуту, ритм синусовый.

Вопросы:

1. Предположите наиболее вероятный диагноз.
2. Обоснуйте поставленный Вами диагноз.
3. Составьте и обоснуйте план дополнительного обследования пациента.
4. Составьте и обоснуйте план лечения.
5. Оцените прогноз для пациента. Выберите тактику дальнейшего наблюдения.

Ситуационная задача 168 [K002015]

Инструкция: ОЗНАКОМЬТЕСЬ С СИТУАЦИЕЙ И ДАЙТЕ РАЗВЕРНУТЫЕ ОТВЕТЫ НА ВОПРОСЫ

Основная часть

Пациентка П. 31 года, учитель географии, поступила в отделение по направлению врача-терапевта участкового с жалобами на сердцебиение, бессонницу, чувство жара, периодические подъёмы температуры до 37,1 °С, снижение массы тела на 5 кг.

Из анамнеза известно, что больна около года, когда сама стала обращать внимание на повышенную раздражительность, сердцебиение по ночам, иногда бессонницу. Около двух месяцев стала ощущать повышение температуры до 37,2°С, постоянное чувство жара, приступы сердцебиения при физической нагрузке. Около месяца назад появилась светобоязнь, чувство «песка» в глазах.

Объективно: состояние удовлетворительное, суевливая, рост – 162 см, вес – 55 кг. Кожные покровы телесного цвета, диффузно влажные, тёплые. Подкожная жировая клетчатка истончена. Отмечается мелкокоразмашистый тремор вытянутых рук, языка. Отёчность век. Дыхание везикулярное, хрипов нет. Границы сердца в пределах нормы. Тоны сердца громкие, ритм правильный. ЧСС – 108 в минуту, АД – 130/55 мм рт. ст. Пальпация живота безболезненная. Печень по краю рёберной дуги. Щитовидная железа визуализируется на расстоянии, диффузно увеличена обеими долями, плотная, с неровной поверхностью, безболезненная, шум не определяется. Симптом Мёбиуса (+) с обеих сторон, Грефе (+), Кохера (-).

При лабораторных исследованиях:

общий анализ крови: СОЭ - 15 мм/час, гемоглобин – 125 г/л, лейкоциты – $5,6 \times 10^9$ /л; глюкоза плазмы – 6,61 ммоль/л, мочевины - 6,3 ммоль/л, общий билирубин - 17,5 ммоль/л; холестерин – 3,3 ммоль/л, ТТГ - 0,035 мкМЕ/мл, Т4св - 40 пкмоль/л.

Вопросы:

1. Предположите наиболее вероятный диагноз.
2. Обоснуйте поставленный Вами диагноз.
3. Составьте и обоснуйте план дополнительного обследования пациента.
4. Составьте и обоснуйте план лечения.
5. Оцените прогноз для пациента. Выберите тактику дальнейшего наблюдения.

Ситуационная задача 169 [K002016]

Инструкция: ОЗНАКОМЬТЕСЬ С СИТУАЦИЕЙ И ДАЙТЕ РАЗВЕРНУТЫЕ ОТВЕТЫ НА ВОПРОСЫ

Основная часть

Мужчина А. 48 лет, слесарь, обратился на приём к врачу-терапевту участковому с жалобами на головные боли диффузного характера. Выявлена артериальная гипертензия: АД сидя – 150/95 мм рт. ст. АД лежа – 165/100 мм рт. ст. При обследовании глазного дна: выявлено сужение артерий, расширения и извитость венул, артериовенозные перекресты (С-Г2), микроаневризмы и единичные точечные кровоизлияния по периферии; глюкоза крови натощак - 10,1 ммоль/л, в случайное время дня - 15,0 ммоль/л.

Из анамнеза известно: головные боли беспокоят около года, не обследовался.

Объективно: состояние удовлетворительное. Кожные покровы телесного цвета, чистые. Отёков, стрий нет. Слизистые чистые. ОТ – 103 см, ОБ – 88 см, вес – 107 кг, рост – 172 см. ЧД в покое – 18 в минуту. При перкуссии в лёгких ясный лёгочный перкуторный звук. При аускультации дыхание везикулярное над всеми лёгочными полями. АД – 175/90 мм рт. ст., ЧСС – 100 в минуту. Левая граница сердца расширена на 1 см влево, верхняя и правая - в норме. Тоны ритмичные, приглушены. Язык обложен белым налётом, влажный. Живот увеличен за счёт жирового слоя. Печень выступает из-под рёберной дуги на 3 см, край закруглён. Симптом поколачивания отрицательный с обеих сторон. Мочеиспускание не учащено, безболезненное. Стул ежедневно. Диурез не считал. При осмотре нижних конечностей: кожные покровы обычной окраски и влажности, чистые. Отсутствует температурная чувствительность на стопах и в нижней 1/3 голени, тактильная и болевая чувствительность сохранены.

Проведено УЗИ органов брюшной полости: свободной жидкости нет. Печень: правая доля – 183 мм (КВР:130-150), левая доля – 90 мм (КВР 50-60) контуры ровные, структура диффузно неоднородна, повышенной эхогенности. Сосудистый рисунок печени несколько обеднён. Внутривенные желчные протоки не расширены. Желчный пузырь обычной формы, 68×28 мм, стенка – 2 мм, содержимое эхонегативное. ОЖП – 6 мм (4-6 мм). Поджелудочная железа нормальных размеров, контуры ровные, чёткие, структура диффузно неоднородная, повышенной эхогенности. Селезёнка – 48 см² (до 50) не изменена.

Вопросы:

1. Предположите наиболее вероятный диагноз.
2. Обоснуйте поставленный Вами диагноз.
3. Составьте и обоснуйте план дополнительного обследования пациента.
4. Составьте и обоснуйте план лечения.
5. Оцените прогноз для пациента. Выберите тактику дальнейшего наблюдения.

Ситуационная задача 170 [K002017]

Инструкция: ОЗНАКОМЬТЕСЬ С СИТУАЦИЕЙ И ДАЙТЕ РАЗВЕРНУТЫЕ ОТВЕТЫ НА ВОПРОСЫ

Основная часть

Больная М. 36 лет, продавец, обратилась к врачу-терапевту участковому с жалобами на общую слабость, быструю утомляемость, выпадение волос, ухудшение памяти, снижение интереса к жизни, отёчность лица, запоры, отсутствие менструаций в течение 7 месяцев.

Из анамнеза: считает себя больной в течение последнего года.

Состояние постепенно ухудшалось, прибавила в весе 5 кг за период болезни.

Объективно: общее состояние удовлетворительное. Рост – 163 см. Вес – 66 кг. Температура тела – 36,1 °С. Кожа бледная, сухая, на голенях выражено шелушение. Пастозность лица, плотные отёки стоп, нижней трети голени. Волосы на голове редкие, ломкие. Оволосение на туловище соответствует женскому полу и возрасту. Периферические лимфатические узлы не пальпируются. Молочные железы не изменены. Лакторрея (++) . Над симметричными областями грудной клетки перкуторно определяется ясный лёгочной звук. В лёгких дыхание везикулярное, хрипов нет. ЧД – 16 в минуту. Область сердца визуально не изменена. Пульс на лучевых артериях ритмичный, слабого наполнения, симметричный, 55 в минуту, АД – 126/80 мм рт. ст. Границы относительной сердечной тупости: правая – 1 см вправо от правого края грудины, верхняя – нижний край III ребра, левая – 1,5 см кнутри от среднеключичной линии. Тоны сердца приглушены, ритм правильный, шумов нет, 55 в минуту. Язык чистый, отпечатки зубов на языке. Живот мягкий, безболезненный. Печень при пальпации мягкая, безболезненная. Размеры печени по Курлову: 9×8×7 см. Желчный пузырь не пальпируется. Пузырные симптомы (Мерфи, Кера, Мюсси, Ортнера) – отрицательные. Поясничная область внешне не изменена. Симптом поколачивания отрицателен с обеих сторон. Не пальпируются. Костно-мышечная система без особенностей. Щитовидная железа не увеличена при осмотре, при пальпации плотно-эластичная, безболезненная, узловых образований не определяются. Симптомы Мебиуса, Кохера, Грефе – отрицательные.

При лабораторных и инструментальных исследованиях выявлены следующие данные.

Общий анализ крови: эритроциты - $3,2 \times 10^{12}/л$ ($3,5-4,7 \times 10^{12}/л$), гемоглобина - 101 г/л; СОЭ - 15 мм/ч. Общий анализ мочи: жёлтая, удельный вес - 1022, белок - отр., сахар – отр., эпителий - 2 в поле зрения, лейкоциты - 0-2 в поле зрения, эритроциты - 0-1 в поле зрения. Глюкоза – 4,0 ммоль/л; железо – 5,5 мкмоль/л. ТТГ – 22,7 мкМЕ/мл, Т4 своб. – 6,3 пкмоль/л; АТ к ТПО – 250 Ед/мл (0-30).

УЗИ щитовидной железы: V общ. – 6,3 см³ (8,3-18,0). Повышенной эхогенности. Структура выражено диффузно-неоднородная.

Вопросы:

1. Предположите наиболее вероятный диагноз.
2. Обоснуйте поставленный Вами диагноз.
3. Составьте и обоснуйте план дополнительного обследования пациента.
4. Составьте и обоснуйте план лечения.
5. Оцените прогноз для пациента. Выберите тактику дальнейшего наблюдения.

Ситуационная задача 171 [K002018]

Инструкция: ОЗНАКОМЬТЕСЬ С СИТУАЦИЕЙ И ДАЙТЕ РАЗВЕРНУТЫЕ ОТВЕТЫ НА ВОПРОСЫ

Основная часть

Больная Н. 36 лет поступила в плановом порядке в терапевтическое отделение, с жалобами на головокружение при вставании с постели, выраженную мышечную слабость, снижение массы тела на 5 кг в течение 2 месяцев.

Из анамнеза жизни: 2 месяца назад на фоне ОРВИ ухудшилось общее состояние, стала беспокоить общая слабость и слабость в мышцах рук и ног, нарастающая к вечеру, отметила потемнение кожи, снижение аппетита.

Объективно: масса тела - 54 кг, рост - 169 см. Общее состояние средней степени тяжести. Отмечается диффузная гиперпигментация кожных покровов, особенно лица, складок шеи, ладонных складок, послеоперационного рубца после аппендэктомии. Слизистая полости рта гиперпигментирована. Кожа умеренно влажная. Отёков нет. Дыхание везикулярное, хрипов нет. ЧД – 16 в минуту. Тоны сердца ритмичные, ЧСС – 76 ударов в минуту. АД – 90/60 мм рт. ст. в положении лёжа, сидя - 80/50 мм рт. ст. Границы сердца в пределах нормы. Живот мягкий, безболезненный. Печень и селезёнка не увеличены. Почки не пальпируются. Симптом поколачивания отрицателен с обеих сторон. Щитовидная железа пальпаторно не увеличена, эластичная, безболезненная, узловые образования не пальпируются.

Исследования.

Общий анализ крови: эритроциты - $3,7 \times 10^{12}$ /л, гемоглобин - 120 г/л, лейкоциты - $4,0 \times 10^9$ /л, эозинофилы - 4%, базофилы - 1%, палочкоядерные нейтрофилы - 3%, сегментоядерные нейтрофилы - 41%, лимфоциты - 48%, моноциты - 3%, СОЭ - 13 мм/ч. Общий анализ мочи: цвет - жёлтый, удельный вес - 1018, белок – 0,01 г/л, сахар – отр., эпителий – 1-2 в поле зрения, лейкоциты – 1-2 в поле зрения. Биохимические показатели: АСТ - 21 ед/л, АЛТ - 16 ед/л, глюкоза – 3,5 ммоль/л, мочевины – 6,3 ммоль/л, кальций - 2,5 ммоль/л, калий - 5,6 ммоль/л, натрий - 120 ммоль/л, хлор - 97 ммоль/л, креатинин - 98 мкмоль/л.

ЭКГ: ритм синусовый, ЧСС - 79 в мин. ЭОС – вертикальная. Без патологии.

Вопросы:

1. Предположите наиболее вероятный диагноз.
2. Обоснуйте поставленный Вами диагноз.
3. Составьте и обоснуйте план дополнительного обследования пациента.
4. Составьте и обоснуйте план лечения.
5. Оцените прогноз для пациента. Выберите тактику дальнейшего наблюдения.

Ситуационная задача 172 [K002021]

Инструкция: ОЗНАКОМЬТЕСЬ С СИТУАЦИЕЙ И ДАЙТЕ РАЗВЕРНУТЫЕ ОТВЕТЫ НА ВОПРОСЫ

Основная часть

Больная П. 35 лет обратилась на консультативный приём к врачу-терапевту участковому в поликлинику с жалобами на сонливость, слабость, пастозность лица, сухость кожных покровов, запоры.

Из анамнеза заболевания: данные симптомы беспокоят в течение последние 5 месяцев. Полгода назад была прооперирована по поводу диффузного токсического зоба (ДТЗ). С этого времени к врачам не обращалась, лечения не получала.

Объективно: общее состояние удовлетворительное. Кожные покровы сухие. Пастозность лица, отпечатки зубов на языке. Отёков, стрий, гирсутизма нет. При перкуссии лёгких над всеми лёгочными полями определяется ясный лёгочной звук. Дыхание везикулярное, хрипов нет. ЧД – 16 в минуту. Границы относительной сердечной тупости в норме. Тоны сердца ясные, ритмичные. ЧСС – 55 в минуту. АД – 95/70 мм рт. ст. Живот мягкий, безболезненный. Печень и селезёнка не увеличены. Почки не пальпируются. Симптом поколачивания отрицателен с обеих сторон. На коже шеи послеоперационный рубец. Щитовидная железа пальпаторно не определяется. Лактореи нет

Результаты исследования.

Общий анализ крови: эритроциты - $3,3 \times 10^{12}$ /л, гемоглобин - 105 г/л, лейкоциты - $6,4 \times 10^9$ /л, эозинофилы - 1%, базофилы - 1%, палочкоядерные нейтрофилы - 3%, сегментоядерные нейтрофилы - 64%, лимфоциты - 24%, моноциты - 7%, СОЭ - 10 мм/ч.

Общий анализ мочи: цвет - жёлтый, удельный вес - 1022, белок - отр., сахар – отр., эпителий - 4 в поле зрения, лейкоциты - 0-2 в поле зрения, эритроциты - 0-1 в поле зрения.

Биохимический анализ крови: сахар – 4,2 ммоль/л, АСТ - 17 Ед/л, АЛТ – 21 Ед/л, Na – 139 ммоль/л, K – 4,2 ммоль/л, Fe – 4,7 мкмоль/л.

УЗИ щитовидной железы: V пр. доли – 0 см³, V лев. доли – 1,1 см³, V общ. – 1,1 см³. Нормальной эхогенности. Структура диффузно-неоднородная, узловые образования не определяются.

ЭКГ: ритм - синусовая брадикардия, ЧСС - 56 в минуту, ЭОС горизонтальная. Умеренные метаболические изменения миокарда. Гормональный профиль и определение антител: ТТГ – 19,8 мкМЕ/мл, Т4 своб. – 7,0 пкмоль/л

Вопросы:

1. Предположите наиболее вероятный диагноз.
2. Обоснуйте поставленный Вами диагноз.
3. Составьте и обоснуйте план дополнительного обследования пациента.
4. Составьте и обоснуйте план лечения.
5. Оцените прогноз для пациента. Выберите тактику дальнейшего наблюдения.

Ситуационная задача 173 [K002022]

Инструкция: ОЗНАКОМЬТЕСЬ С СИТУАЦИЕЙ И ДАЙТЕ РАЗВЕРНУТЫЕ ОТВЕТЫ НА ВОПРОСЫ

Основная часть

Больная В. 45 лет поступила в стационар по направлению врача-терапевта участкового. Беспокоят головные боли, мелькание мушек перед глазами, постоянная жажда, учащенное мочеиспускание, боли в пояснице, резкая слабость, изменение внешности.

Из анамнеза: за последние 5 лет после прекращения менструаций заметно изменилась внешность: покраснело и округлилось лицо, похудели конечности, увеличился в объёме живот, стала сухой кожа, поредели волосы на голове, появились усы. Наблюдалась врачом-неврологом в течение 3 лет в связи с болями в пояснице, которые трактовались как остеохондроз. В течение 2 лет наблюдалась врачом-терапевтом участковым по поводу АД (максимальное АД - 170/100 мм рт. ст.)

Объективно: рост – 175, вес – 110 кг, ИМТ – 35,9 кг/м². Больная выглядит значительно старше своих лет, отмечается перераспределение подкожной жировой клетчатки, её избыточное отложение в области VII шейного позвонка, в надключичных областях, на груди и животе. Кожа сухая, «мраморная», истончена, множество геморрагий; на локтях, животе, в подмышечных впадинах - гиперпигментация. На бёдрах - багрово-красные широкие стрии. В легких дыхание везикулярное, хрипов нет. ЧД – 17 в минуту. Границы сердца расширены влево. Тоны сердца приглушены, ритмичные. ЧСС - 92 в минуту. АД – 190/100 мм рт. ст. Живот мягкий, безболезненный, увеличен за счёт подкожной жировой клетчатки. Печень по краю реберной дуги, безболезненная.

Лабораторное исследование. Общий анализ крови: эритроциты – $5,3 \times 10^9$ /л, гемоглобин - 135 г/л, лейкоциты – $10,2 \times 10^9$ /л, палочкоядерные нейтрофилы - 10%, сегментоядерные нейтрофилы - 76%, лимфоциты - 12%, моноциты - 2%, эозинофилы – 0%, СОЭ - 3 мм/ч.

Биохимический анализ крови: глюкоза - 7,7 ммоль/л, К⁺ - 2,5 ммоль/л, Na – 170 ммоль/л, холестерин - 5,7 ммоль/л, Са - 3,6 ммоль/л, АЛТ - 34 МЕ, АСТ - 42 МЕ, общий белок - 57 г/л.

Общий анализ мочи: реакция - щелочная, удельный вес - 1025, сахар ++, белок - 0,25, лейкоциты ++.

ЭКГ: ритм - синусовый, ЧСС – 84 в минуту. Электрическая ось горизонтальная. Гипертрофия ЛЖ. Дистрофические изменения миокарда ЛЖ.

При рентгенологическом обследовании черепа и позвоночника выявлены выраженный остеопороз спинки турецкого седла, остеопороз костей позвоночника.

При МРТ отмечается диффузное увеличение обоих надпочечников.

Вопросы:

1. Предположите наиболее вероятный диагноз.
2. Обоснуйте поставленный Вами диагноз.
3. Составьте и обоснуйте план дополнительного обследования пациента.
4. Составьте и обоснуйте план лечения.
5. Оцените прогноз для пациента. Выберите тактику дальнейшего наблюдения.

Ситуационная задача 174 [K002023]

Инструкция: ОЗНАКОМЬТЕСЬ С СИТУАЦИЕЙ И ДАЙТЕ РАЗВЕРНУТЫЕ ОТВЕТЫ НА ВОПРОСЫ

Основная часть

Больной М. 46 лет поступил в стационар по направлению врача-терапевта участкового районной поликлиники. Беспокоят головные боли, мелькание мушек перед глазами, постоянная жажда, учащенное мочеиспускание, боли в пояснице, усиливающиеся при движении, резкая слабость.

Из анамнеза: последние полгода стал отмечать изменения внешности: округлилось лицо, похудели конечности, увеличился в объёме живот, беспокоит сухость кожи, выпадение волос на голове. Обращался к врачу-неврологу в связи с болями в пояснице. Последнее время отмечает повышение АД - до 220/110 мм рт. ст., принимает Эналаприл 5 мг×2 р/сут.

Объективно: состояние удовлетворительное, рост - 161 см. Вес - 95 кг. ИМТ = 36,7 кг/м². Больной выглядит значительно старше своих лет, отмечается перераспределение подкожной жировой клетчатки: её избыточное отложение в области VII шейного позвонка, в надключичных областях, на груди и животе. Кожа сухая, «мраморная», истончена. На животе - багрово-красные широкие стрии. В лёгких дыхание везикулярное, хрипов нет. ЧД - 17 в минуту. Границы сердца расширены влево. Тоны сердца приглушены, ритмичные. ЧСС - 88 в минуту. АД - 190/100 мм рт. ст. Живот мягкий, безболезненный, увеличен за счёт подкожной жировой клетчатки. Печень и селезёнка не увеличены. Почки не пальпируются. Симптом поколачивания отрицателен с обеих сторон. Щитовидная железа пальпаторно не увеличена, эластичная, безболезненная, узловые образования не пальпируются.

Результаты исследований.

Общий анализ крови: эритроциты - $5,3 \times 10^9$ /л, гемоглобин - 135 г/л, лейкоциты - $10,2 \times 10^9$ /л, палочкоядерные нейтрофилы - 10%, сегментоядерные нейтрофилы - 73%, лимфоциты - 12%, моноциты - 4%, эозинофилы - 1%, СОЭ - 3 мм/ч.

Биохимический анализ крови: глюкоза - 11,2 ммоль/л, К⁺ - 3,1 ммоль/л, Na - 140 ммоль/л, холестерин - 5,7 ммоль/л, Са - 3,6 ммоль/л, АЛТ - 34 МЕ, АСТ - 33 МЕ, общий белок - 67 г/л. Общий анализ мочи: реакция - щелочная, удельный вес - 1025, сахар ++, белок - 0,03, лейкоциты - 1-2 в поле зрения, эпителий - 2-3 в п/зрения.

ЭКГ: ритм - синусовый, ЧСС - 84 в минуту. Электрическая ось горизонтальная. Гипертрофия ЛЖ. Дистрофические изменения миокарда ЛЖ.

Рентгенограмма грудного и поясничного отделов позвоночника: остеопороз костей позвоночника.

УЗИ надпочечников: правый надпочечник значительно увеличен в объёме.

Вопросы:

1. Предположите наиболее вероятный диагноз.
2. Обоснуйте поставленный Вами диагноз.
3. Составьте и обоснуйте план дополнительного обследования пациента.
4. Составьте и обоснуйте план лечения.

5. Оцените прогноз для пациента. Выберите тактику дальнейшего наблюдения.

Ситуационная задача 175 [K002024]

Инструкция: ОЗНАКОМЬТЕСЬ С СИТУАЦИЕЙ И ДАЙТЕ РАЗВЕРНУТЫЕ ОТВЕТЫ НА ВОПРОСЫ

Основная часть

Больная К. 60 лет обратилась на консультативный приём к врачу-терапевту участковому в поликлинику с жалобами на запоры, осиплость голоса, снижение памяти, слабость, сонливость, пастозность лица, выпадение волос, сухость кожных покровов.

Из анамнеза известно: данные симптомы беспокоят в течение последних 12 месяцев.

Объективно: общее состояние удовлетворительное. Кожные покровы сухие, гиперкератоз локтей. Пастозность лица, умеренные плотные отеки нижних конечностей (стопы, голеностопный сустав, верхняя треть голени). Стриий, гирутизма нет. При перкуссии лёгких над всеми лёгочными полями определяется ясный лёгочной звук. Дыхание везикулярное, хрипов нет. ЧД - 15 в минуту. Границы относительной сердечной тупости в норме. Тоны сердца приглушены, ритмичные. ЧСС - 60 в минуту. АД - 110/70 мм рт. ст. Живот мягкий, безболезненный. Печень и селезёнка не увеличены. Почки не пальпируются. Симптом поколачивания отрицателен с обеих сторон. Щитовидная железа пальпаторно не увеличена, безболезненная, узловых образований не определяется. Лактоуреи нет.

Результаты исследований.

Общий анализ крови: эритроциты - $3,8 \times 10^{12}/л$, гемоглобин - 122 г/л, лейкоциты - $5,9 \times 10^9/л$, эозинофилы - 2%, базофилы - 1%, палочкоядерные нейтрофилы - 3%, сегментоядерные нейтрофилы - 63%, лимфоциты - 26%, моноциты - 5%, СОЭ - 11 мм/ч.

Общий анализ мочи: цвет - жёлтый, удельный вес - 1021, белок - отр., сахар - отр., эпителий - 2 в поле зрения, лейкоциты - 0-1 в поле зрения, эритроциты - 0-1 в поле зрения.

Биохимический анализ крови: сахар - 4,4 ммоль/л, АСТ - 16 Ед/л, АЛТ - 19 Ед/л, Na - 142 ммоль/л, K - 3,9 ммоль/л.

УЗИ щитовидной железы: V пр. доли - 3,0 см³, V лев. доли - 2,1 см³, V общ. - 5,1 см³. Эхогенность повышена. Выраженная диффузно-неоднородная структура, узловых образований не определяется.

ЭКГ: ритм - синусовая брадикардия, ЧСС - 59 в минуту, ЭОС вертикальная. Определяется умеренное снижение вольтажа зубцов. Умеренные метаболические изменения миокарда.

Гормональный профиль и определение антител: ТТГ - 26,7 мкМЕ/мл.

Т4своб - 6,1 пмоль/л, АТ к ТПО - 271 Ед/мл, АТ к тиреоглобулину - 310 мкг/мл.

Вопросы:

1. Предположите наиболее вероятный диагноз.
2. Обоснуйте поставленный Вами диагноз.
3. Составьте и обоснуйте план дополнительного обследования пациента.
4. Составьте и обоснуйте план лечения.
5. Оцените прогноз для пациента. Выберите тактику дальнейшего наблюдения.

Ситуационная задача 176 [K002026]

Инструкция: ОЗНАКОМЬТЕСЬ С СИТУАЦИЕЙ И ДАЙТЕ РАЗВЕРНУТЫЕ ОТВЕТЫ НА ВОПРОСЫ

Основная часть

Больной М. 18 лет играл с друзьями в футбол. Через 1 час от начала игры стал менее активным, бледным, пожаловался на головную боль и дрожь в теле, затем появилась потливость, стал бессвязно разговаривать, после чего потерял сознание.

Из анамнеза заболевания известно, что в течение 4 месяцев страдает сахарным диабетом 1 типа, получает инсулинотерапию 32 ЕД в сутки.

Объективно: питания удовлетворительного, рост - 174 см, вес - 68 кг. Сознание отсутствует. Кожные покровы бледные, холодные, диффузный гипергидроз. На передней брюшной стенке следы инъекций. Отёков нет. Тонус мышц повышен. Тонус глазных яблок повышен. Сухожильные рефлексы повышены. В лёгких ясный лёгочной звук, дыхание везикулярное, хрипов нет, ЧД – 16 в минуту. Границы относительной сердечной тупости: правая - правый край грудины, верхняя - верхний край III ребра, левая - на 1 см кнутри от среднеключичной линии, тоны ясные, ритмичные, ЧСС – 100 ударов в минуту, пульс ритмичный, удовлетворительных качеств, 100 ударов в минуту. АД – 130/80 мм рт. ст. Язык влажный. Живот мягкий, на пальпацию не реагирует. Печень не пальпируется, размеры по Курлову: 10×9×7 см, пузырьные симптомы отрицательные, селезёнка не пальпируется, почки не пальпируются, синдром поколачивания - отрицательный. Щитовидная железа при пальпации не увеличена, эластичная, узловые образования не определяются.

Данные обследования.

Общий анализ крови: эритроциты - $4,5 \times 10^{12}/л$, гемоглобин -146 г/л, лейкоциты - $6,9 \times 10^9/л$, эозинофилы - 2%, базофилы - 1%, палочкоядерные нейтрофилы - 5%, сегментоядерные нейтрофилы - 55 %, лимфоциты - 31%, моноциты - 6%, СОЭ - 8 мм/ч.

Общий анализ мочи: цвет - жёлтый, удельный вес - 1017, белок – 0,067 г/л, сахар - отр, ацетон - отр, эпителий – 1-2 в поле зрения, лейкоциты – 1-3 в поле зрения, эритроциты – 0-1 в поле зрения.

Биохимический анализ крови: билирубин – 16,9, общ. белок – 69 г/л, сахар – 2,2 ммоль/л, АСТ - 17 Ед/л, АЛТ - 23 Ед/л, Na^+ - 141,65 ммоль/л, K^+ - 4,6 ммоль/л.

ЭКГ: ритм - синусовый, ЧСС - 100 в минуту. ЭОС - горизонтальная. Признаки метаболических изменений миокарда.

Вопросы:

1. Предположите наиболее вероятный диагноз.
2. Обоснуйте поставленный Вами диагноз.
3. Составьте и обоснуйте план дополнительного обследования пациента.
4. Составьте и обоснуйте план лечения.
5. Оцените прогноз для пациента. Выберите тактику дальнейшего наблюдения.

Ситуационная задача 177 [K002027]

Инструкция: ОЗНАКОМЬТЕСЬ С СИТУАЦИЕЙ И ДАЙТЕ РАЗВЕРНУТЫЕ ОТВЕТЫ НА ВОПРОСЫ

Основная часть

Больная П. 24 лет дома потеряла сознание, родственники вызвали бригаду скорой помощи.

Анамнез заболевания: известно, что месяц назад появились сухость во рту, жажда (выпивала до 8,0 л/сут), полиурия, слабость, похудела на 10 кг. К врачам не обращалась. Последние 3 дня стали беспокоить постепенно нарастающие тянущие боли в животе, разлитого характера, отсутствие аппетита, тошнота, накануне была 2-кратная рвота. Сегодня утром стала безучастной к происходящему вокруг, с затруднением отвечала на вопросы. Постепенно начала терять сознание, дыхание стало учащенным, глубоким, шумным.

Объективно: состояние тяжёлое. Положение пассивное (лёжа на кровати), сознание отсутствует. Питание пониженное, гипотрофия подкожно-жирового, мышечного слоя. Рост - 154 кг, вес - 33 кг. Кожные покровы и видимые слизистые бледные, холодные, сухие, тургор снижен, цианоз губ. Черты лица заострившиеся. Стрий, гирсутизма нет. В лёгких при перкуссии - ясный лёгочной звук. Дыхание глубокое, шумное, резкий запах ацетона в выдыхаемом воздухе, ЧД – 32 в минуту. В лёгких дыхание везикулярное, хрипов нет. Границы относительной сердечной тупости: правая - правый край грудины, верхняя- верхний край III ребра, левая - на 1 см кнутри от среднеключичной линии, ЧСС - 110 ударов в минуту. Тоны ритмичные, приглушены, шумов нет, 110 в минуту. Пульс ритмичный, малого наполнения, 110 в минуту, АД - 90/50 мм рт. ст. Язык сухой, красный. Живот подвздут, в акте дыхания не участвует, напряжён при пальпации во всех отделах, перитонеальные симптомы отрицательные, печень +2 см из-под рёберной дуги. Селезёнка не пальпируется, почки не пальпируются, синдром поколачивания - отрицательный. Щитовидная железа при пальпации не увеличена, эластичная, узловые образования не определяются. Лакторей нет.

Данные обследования.

Общий анализ крови: эритроциты - $3,7 \times 10^{12}$ /л, гемоглобин - 124 г/л, лейкоциты - $10,2 \times 10^9$ /л, эозинофилы - 4%, базофилы - 1%, палочкоядерные нейтрофилы - 7%, сегментоядерные нейтрофилы - 62%, лимфоциты - 17%, моноциты - 8%, СОЭ - 24 мм/ч.

Общий анализ мочи: цвет - жёлтый, удельный вес - 1032, белок – 0,376 г/л, сахар - 10%, ацетон - 4++++, эпителий – 0-1 в поле зрения, лейкоциты – 3-5 в поле зрения, эритроциты - 3-5 в поле зрения.

Биохимический анализ крови: общий белок – 67 г/л, креатинин – 135 мкмоль/л, мочевины - 12,7 ммоль/л, сахар – 35,6 ммоль/л, АСТ - 24 Ед/л, АЛТ - 28 Ед/л, Na⁺ - 131,3 ммоль/л, K⁺ - 3,2 ммоль/л, Fe²⁺ - 17,3 мкмоль/л. КЩС: pH - 7,23, BE - 8,3.

ЭКГ: ритм - синусовый, ЧСС - 110 в минуту, предсердные экстрасистолы (3). ЭОС – вправо. Метаболические изменения миокарда.

Вопросы:

1. Предположите наиболее вероятный диагноз.

2. Обоснуйте поставленный Вами диагноз.
3. Составьте и обоснуйте план дополнительного обследования пациента.
4. Составьте и обоснуйте план лечения.
5. Оцените прогноз для пациента. Выберите тактику дальнейшего наблюдения.

Ситуационная задача 178 [K002029]

Инструкция: ОЗНАКОМЬТЕСЬ С СИТУАЦИЕЙ И ДАЙТЕ РАЗВЕРНУТЫЕ ОТВЕТЫ НА ВОПРОСЫ

Основная часть

Больной 37 лет предъявляет жалобы на выраженную общую слабость, головокружение, снижение аппетита, выраженную мышечную слабость в конечностях и при жевании пищи. Последние 3 дня стали беспокоить тошнота в течение всего дня и боли в животе, сопровождающиеся диареей до 2 раз в сутки и несколькими эпизодами рвоты. Отмечает снижение массы тела на 8 кг за последние 3 месяца.

Из анамнеза заболевания: 2 года назад больной проходил лечение в туберкулёзном диспансере с диагнозом «фиброзно-кавернозный туберкулез, МБТ (+), множественная лекарственная устойчивость». Абацилирован на 2 ряде препаратов. Находится на 2 группе диспансерного учёта. 6 месяцев назад начал отмечать постепенное нарастание общей и мышечной слабости во всем теле, появились вышеперечисленные симптомы.

Объективно: общее состояние средней степени тяжести. Масса тела - 63 кг, рост - 169 см. Отмечается диффузная гиперпигментация кожных покровов, особенно шеи, плечей, ладонных складок. Слизистая полости рта пигментирована. Периферические лимфатические узлы не пальпируются. Отёков нет. Дыхание по всем легочным полям везикулярное, хрипов нет. ЧД – 16 в минуту. Тоны сердца ритмичные, приглушённые, шумы не выслушиваются. АД - 85/60 мм рт. ст. в положении лёжа, в положении сидя - 75/45 мм рт. ст. ЧСС – 88 ударов в минуту, пульс пониженного наполнения и напряжения. Границы сердца в пределах нормы. Язык влажный, слегка обложен у корня бело-серым налётом. При пальпации живота по всей поверхности отмечается умеренная болезненность. Печень и селезёнка не пальпируются. Почки не пальпируются. Симптом поколачивания отрицателен с обеих сторон. Щитовидная железа пальпаторно не увеличена, эластичная, безболезненная, узловых образований не пальпируются.

Результаты обследования:**Общий анализ крови:**

Нв, г/л.— 110, эритроциты — $3,2 \times 10^{12}$, лейкоциты — $3,8 \times 10^9$, эозинофилы — 5, базофилы — нет, юные нейтрофилы — нет, палочкоядерные — 2, сегментоядерные — 44, лейкоциты — 47, моноциты — 2, СОЭ мм/ч — 15

Общий анализ мочи:

Цвет: жёлтый; удельный вес — 1018, белок — 0.018, сахар — отр., ацетон — отр., лейкоциты — 1-2 в поле зрения, эритроциты — нет, эпителий — 1-2 в поле зрения, цилиндры — нет

Биохимические показатели:

АСТ	21	Ед/л	Калий	5.9	Ммоль/л
АЛТ	16	Ед/л	Натрий	129	Ммоль/л
Глюкоза	3.4	Ммоль/л	Хлор	90	Ммоль/л
Мочевина	6.3	Ммоль/л	Креатинин	95	Мкмоль/л

R-г ОГК: Признаки перенесенного фиброзно-кавернозного туберкулеза лёгких.

КТ надпочечников: размеры обоих надпочечников увеличены, определяются участки кальцификации.

Вопросы:

1. Предположите наиболее вероятный диагноз.
2. Обоснуйте поставленный Вами диагноз.
3. Составьте и обоснуйте план дополнительного обследования пациента.
4. Составьте и обоснуйте план лечения.
5. Оцените прогноз для пациента. Выберите тактику дальнейшего наблюдения.

Ситуационная задача 179 [K002032]

Инструкция: ОЗНАКОМЬТЕСЬ С СИТУАЦИЕЙ И ДАЙТЕ РАЗВЕРНУТЫЕ ОТВЕТЫ НА ВОПРОСЫ

Основная часть

Больная 65 лет, пенсионерка, обратилась к врачу-терапевту участковому в поликлинику с жалобами на общую слабость, утомляемость, сердцебиения, одышку при физической нагрузке, тошноту, отрыжку, тяжесть в эпигастрии. Признаки желудочной диспепсии около 15 лет. В последние полгода появились слабость, сердцебиения, одышка при нагрузке, онемение нижних конечностей. К врачам не обращалась.

Объективно: общее состояние средней тяжести. Кожные покровы бледные, лёгкая желтушность кожи и склер лимонного оттенка. Лицо одутловато. Рост - 160 см, масса тела - 68 кг. В лёгких везикулярное дыхание. Границы сердца смещены влево на 1 см, тоны немного приглушены, ЧСС - 90 в минуту, АД - 130/80 мм рт. ст. Язык малинового цвета, сосочки сглажены. Живот мягкий, безболезненный. Печень выступает на 1 см из-под края рёберной дуги, селезёнка не увеличена.

Клинический анализ крови: гемоглобин – 70 г/л, эритроциты – $2,9 \times 10^{12}$ /л, цветовой показатель – 1,3, ретикулоциты – 0,1%, лейкоцитарная формула без особенностей, СОЭ – 30 мм/час, MCV – 70 фл. В мазке крови обнаружены гиперсегментированные нейтрофилы, тельца Жолли и кольца Кебота.

Вопросы:

1. Какой наиболее вероятный диагноз у данной больной?
2. Обоснуйте поставленный Вами диагноз.
3. Составьте план дополнительного обследования пациента.
4. Какова Ваша дальнейшая лечебная тактика?
5. Укажите вероятные причины данного заболевания.

Ситуационная задача 180 [K002033]

Инструкция: ОЗНАКОМЬТЕСЬ С СИТУАЦИЕЙ И ДАЙТЕ РАЗВЕРНУТЫЕ ОТВЕТЫ НА ВОПРОСЫ

Основная часть

Больная 28 лет при обращении в поликлинику к врачу-терапевту участковому предъявляет жалобы на утомляемость, общую слабость, эпизоды головокружения, сердцебиение и одышку при физической нагрузке. Из анамнеза: сухость кожи и ломкость ногтей отмечает в течение нескольких лет. Слабость, головокружения появились год тому назад во время беременности. Менструальные с 13 лет, обильные первые 3–4 дня, по 5–6 дней, регулярные. В настоящее время осуществляет грудное вскармливание ребенка. Объективно: состояние средней тяжести. Бледность и сухость кожных покровов; ногти с поперечной исчерченностью, слоятся. Волосы ломкие. Тоны сердца ритмичные, ЧСС - 90 ударов в минуту, АД - 110/70 мм рт. ст. В лёгких везикулярное дыхание. Печень и селезёнка не увеличены.

Клинический анализ крови: гемоглобин – 75 г/л, эритроциты – $3,3 \times 10^{12}/л$, лейкоцитарная формула - без особенностей, СОЭ – 12 мм/час, MCV – 70 фл., MCH – 21,0 пг, анизоцитоз, пойкилоцитоз. Железо сыворотки – 6 мкмоль/л.

Вопросы:

1. Какой наиболее вероятный диагноз у данного больного?
2. Обоснуйте поставленный Вами диагноз.
3. Составьте план дополнительного обследования пациента.
4. Какова Ваша дальнейшая лечебная тактика?
5. Какие рекомендации необходимо дать пациентке для дальнейшей профилактики заболевания?

Ситуационная задача 181 [K002034]

Инструкция: ОЗНАКОМЬТЕСЬ С СИТУАЦИЕЙ И ДАЙТЕ РАЗВЕРНУТЫЕ ОТВЕТЫ НА ВОПРОСЫ

Основная часть

Больной 20 лет при обращении в поликлинику к врачу-терапевту участковому предъявляет жалобы на общую слабость, головокружение, желтушное окрашивание кожи и склер. Неделю назад после переохлаждения повысилась температура до 38 °С, были катаральные явления в течение 3 дней, по поводу чего принимал Парацетамол. Температура нормализовалась, но появилось желтушное окрашивание кожи и склер, нарастающая слабость. В прошлом также были эпизоды желтухи.

Объективно: состояние больного средней тяжести. Кожа бледно-желтушной окраски с лимонным оттенком, склеры иктеричны. Пульс - 90 в минуту, ритмичный, АД - 110/80 мм рт. ст. В лёгких везикулярное дыхание. Живот мягкий, безболезненный. Печень у края рёберной дуги, селезенка +3 см.

Клинический анализ крови: гемоглобин – 90 г/л, эритроциты – $3,1 \times 10^{12}$ /л, цветовой показатель – 0,9, ретикулоциты – 3%, лейкоцитарная формула - без особенностей, СОЭ – 10 мм/час. Билирубин крови – 33 мкмоль/л, реакция непрямая.

Вопросы:

1. Какой наиболее вероятный диагноз у данного больного?
2. Обоснуйте поставленный Вами диагноз.
3. Составьте план дополнительного обследования пациента.
4. Какова Ваша дальнейшая лечебная тактика?
5. Какие осложнения заболевания могут развиваться у больного?

Ситуационная задача 182 [K002035]

Инструкция: ОЗНАКОМЬТЕСЬ С СИТУАЦИЕЙ И ДАЙТЕ РАЗВЕРНУТЫЕ ОТВЕТЫ НА ВОПРОСЫ

Основная часть

Больной 44 лет обратился в поликлинику к врачу-терапевту участковому с жалобами на слабость, утомляемость, одышку и сердцебиение при небольшой физической нагрузке, жжение в языке, чувство онемения в подошвах стоп. Кожа и слизистые бледные с желтушным оттенком. Лицо отёчное, бледное, волосы седые. Язык чистый, малиновый, блестящий, сосочки атрофированы. Тоны сердца глухие, слабый систолический шум на верхушке, на лёгочном стволе. Пальпируется печень на 2 см ниже правой рёберной дуги, перкуторные размеры - 15×10×8 см. Пальпируется селезёнка, перкуторные размеры - 13×10 см. Усилены рефлексy, снижена чувствительность на стопах и кистях рук.

Клинический анализ крови: гемоглобин – 63 г/л, эритроциты – $2,6 \times 10^{12}/л$, лейкоцитарная формула - без особенностей, MCV - 110 фл, тельца Жолли и кольца Кебота, пойкилоцитоз. Билирубин – 55 мкмоль/л, непрямой – 45 мкмоль/л. Результаты стеральной пункции: эритроидная гиперплазия костного мозга, мегалобластный тип кроветворения, соотношение эритроидных и миелоидных элементов - 1:1, снижено количество мегакариоцитов, определяются гигантские метамиелоциты.

Вопросы:

1. Какой наиболее вероятный диагноз у данного больного?
2. Обоснуйте поставленный Вами диагноз.
3. Составьте план дополнительного обследования пациента.
4. Какова Ваша дальнейшая лечебная тактика?
5. Назовите критерии эффективности лечения заболевания.

Ситуационная задача 183 [K002036]

Инструкция: ОЗНАКОМЬТЕСЬ С СИТУАЦИЕЙ И ДАЙТЕ РАЗВЕРНУТЫЕ ОТВЕТЫ НА ВОПРОСЫ

Основная часть

Больной 55 лет 5 лет назад получал полихимиотерапию и лучевую терапию по поводу рака лёгкого. В течение полугода появилась слабость, головокружение, одышка при ходьбе. При тщательном обследовании больного, включая КТ органов грудной и брюшной полости, данных за прогрессирование основного заболевания и развитие метастазов не получено. Клинический анализ крови: гемоглобин – 65 г/л, эритроциты – $2,1 \times 10^{12}$ /л, ретикулоциты – 0,5%, лейкоциты – $1,9 \times 10^9$ /л, тромбоциты – 90×10^9 /л, СОЭ – 35 мм/ч. Результаты стеральной пункции: костный мозг в основном представлен жировой тканью, в которой определяются редкие и мелкие островки миелоидной ткани. Лейкоцитарная формула без особенностей.

Вопросы:

1. Какой наиболее вероятный диагноз у данного больного?
2. Обоснуйте поставленный Вами диагноз.
3. Составьте план дополнительного обследования пациента.
4. Какова Ваша дальнейшая лечебная тактика?
5. С какими заболеваниями проводится дифференциальный диагноз?

Ситуационная задача 184 [K002037]

Инструкция: ОЗНАКОМЬТЕСЬ С СИТУАЦИЕЙ И ДАЙТЕ РАЗВЕРНУТЫЕ ОТВЕТЫ НА ВОПРОСЫ

Основная часть

Больной 38 лет обратился в поликлинику к врачу-терапевту участковому с жалобами на ночные боли в эпигастральной области, утомляемость, головокружения, сердцебиение при физической нагрузке.

Из анамнеза: с 17-летнего возраста болеет язвенной болезнью 12-перстной кишки, по поводу которой дважды проводилось стационарное лечение. В течение последних 3 месяцев наблюдались эпизоды ухудшения самочувствия, слабость, головокружения, тёмная окраска стула. Объективно: общее состояние относительно удовлетворительное. Кожные покровы и слизистые бледноватой окраски. В лёгких везикулярное дыхание. Тоны сердца ритмичные, ЧСС - 80 ударов в минуту, АД - 110/70 мм рт. ст. Живот мягкий, умеренно болезненный в эпигастральной области. Печень и селезёнка не увеличены.

Клинический анализ крови: гемоглобин – 73 г/л, эритроциты – $3,2 \times 10^{12}$ /л, цветовой показатель – 0,71, ретикулоциты – 1%, лейкоцитарная формула - без особенностей, СОЭ – 10 мм/час, MCV – 70 фл., железо сыворотки – 7 мкмоль/л. ОЖСС – 115 мкмоль/л.

Заключение ФГДС: язва луковицы 12-перстной кишки диаметром 0,8 см.

Вопросы:

1. Какой наиболее вероятный диагноз у данного больного?
2. Обоснуйте поставленный Вами диагноз.
3. Составьте план дополнительного обследования пациента.
4. Какова Ваша дальнейшая лечебная тактика?
5. Назовите показания к исследованию костного мозга.

Ситуационная задача 185 [K002038]

Инструкция: ОЗНАКОМЬТЕСЬ С СИТУАЦИЕЙ И ДАЙТЕ РАЗВЕРНУТЫЕ ОТВЕТЫ НА ВОПРОСЫ

Основная часть

Больной 23 лет обратился в поликлинику к врачу-терапевту участковому с жалобами на общую мышечную слабость, утомляемость, головные боли, резкое снижение работоспособности, сухость во рту, повышенную жажду, частое обильное мочеиспускание. Заболел около месяца назад после нервного потрясения (нападение хулиганов). Появились жажда и зуд кожи. Стал худеть (за последние две недели потерял около 8 кг), несмотря на то, что аппетит сохранялся, и он довольно много ел. Заметил, что стал по несколько раз просыпаться по ночам, чтобы помочиться, чего прежде не бывало. При осмотре: истощён, кожа сухая, шершавая. На спине - следы расчесов. Язык красный, липкий. Изо рта - сладковато-кислый запах. Тоны сердца приглушены, умеренная тахикардия (до 90 ударов в минуту). Живот спокойный. Печень увеличена на 2 см. Селезёнка не пальпируется.

Вопросы:

1. Какой наиболее вероятный диагноз у данного больного?
2. Обоснуйте поставленный Вами диагноз.
3. Составьте план дополнительного обследования пациента.
4. Какова Ваша дальнейшая лечебная тактика?
5. Какие наиболее частые осложнения могут возникнуть при данном заболевании?

Ситуационная задача 186 [K002039]

Инструкция: ОЗНАКОМЬТЕСЬ С СИТУАЦИЕЙ И ДАЙТЕ РАЗВЕРНУТЫЕ ОТВЕТЫ НА ВОПРОСЫ

Основная часть

Больная 50 лет обратился в поликлинику к врачу-терапевту участковому. Из анамнеза: в последний год отмечает по ночам боли в области верхней трети грудины, которые продолжаются около 15 минут, проходят самостоятельно или после приема Нитроглицерина. АД - 120/80 мм рт. ст., пульс - 62 удара в минуту. ЭКГ в покое без патологических изменений. Проба с физической нагрузкой отрицательная при высокой толерантности к нагрузке. Во время приступа болей на ЭКГ, снятой врачом скорой помощи, были зарегистрированы подъём сегмента ST в отведениях II, III и AVF с дискордантным снижением этого сегмента в отведениях V1 и V2 и атриовентрикулярная блокада II степени. Из анамнеза известно, что в течение 10 лет у больной отмечается повышение артериального давления до 170/100 мм рт. ст. при оптимальном АД для больной 130/80 мм рт. ст. Отец умер внезапно в возрасте 57 лет, мать страдает артериальной гипертензией и ИБС. Больная курит до 20 сигарет в день в течение 25 лет.

Вопросы:

1. Какой наиболее вероятный диагноз у данного больного?
2. Обоснуйте поставленный Вами диагноз.
3. Составьте план дополнительного обследования пациента.
4. Какова Ваша дальнейшая лечебная тактика?
5. С какими заболеваниями проводится дифференциальный диагноз?

Ситуационная задача 187 [K002040]

Инструкция: ОЗНАКОМЬТЕСЬ С СИТУАЦИЕЙ И ДАЙТЕ РАЗВЕРНУТЫЕ ОТВЕТЫ НА ВОПРОСЫ

Основная часть

Больной 19 лет направлен врачом-терапевтом участковым на обследование в эндокринологическое отделение больницы с подозрением на сахарный диабет, так как в последнее время у него появились сильная жажда (выпивал до 5 литров воды в сутки), вставал пить по ночам, но питьё воды не давало утоления жажды. Особенно хотелось очень холодной воды. Одновременно стал часто и обильно мочиться. Моча при этом была светлой «как вода». Стал худеть. В прошлом был в автомобильной катастрофе с ушибом головы. При осмотре - правильного телосложения, пониженного питания. Кожа сухая. Тургор тканей понижен. Слизистые также суховаты. АД - 120/70 мм рт. ст. Пульс - 88 ударов в минуту. Дыхание везикулярное. Живот спокойный. Печень и селезенка не увеличены. Глюкоза крови натощак - 5,3 ммоль/л. Проба на толерантность к глюкозе - нормальная. Сахар в моче и ацетон не обнаружены. Обращала на себя внимание низкая плотность мочи в пробе по Зимницкому (во всех порциях её удельный вес составил не более 1005). Компьютерная томография гипофиза выявила в задней его доле образование, подозрительное на аденому.

Вопросы:

1. Какой наиболее вероятный диагноз у данного больного?
2. Обоснуйте поставленный Вами диагноз.
3. Составьте план дополнительного обследования пациента.
4. Какова Ваша дальнейшая лечебная тактика?
5. С какими заболеваниями проводится дифференциальный диагноз?

Ситуационная задача 188 [K002041]

Инструкция: ОЗНАКОМЬТЕСЬ С СИТУАЦИЕЙ И ДАЙТЕ РАЗВЕРНУТЫЕ ОТВЕТЫ НА ВОПРОСЫ

Основная часть

Больная 60 лет поступила в клинику с жалобами на одышку, боли в левой половине грудной клетки при кашле и дыхании, кровохарканье, повышение температуры до 38°C, слабость. Заболела остро 2 дня назад, когда внезапно возник приступ удушья, сопровождающийся болями в левой половине грудной клетки, сердцебиением; была кратковременная потеря сознания. Врачом неотложной помощи была предложена госпитализация, от которой больная отказалась. Сегодня приступ одышки повторился, появилось кровохарканье, госпитализирована. Состояние больной тяжёлое, кожные покровы бледно-цианотичные. Наблюдаются отёки нижних конечностей, больше левой, варикозное расширение вен, гиперемия кожи левой голени с цианотичным оттенком. Частота дыханий - 26 в минуту. Пульс - 110 ударов в минуту, ритмичный, малого наполнения. АД - 90/60 мм рт. ст., I тон на верхушке сердца ослаблен, акцент II тона над лёгочной артерией. При перкуссии лёгких определяется притупление лёгочного звука в левой подлопаточной области, здесь же выслушивается шум трения плевры. На ЭКГ зарегистрировано увеличение зубцов Q в III отведении и S в I отведении, подъем сегмента ST и отрицательный зубец T в III отведении, блокада правой ножки пучка Гиса.

Вопросы:

1. Какой наиболее вероятный диагноз у данного больного?
2. Обоснуйте поставленный Вами диагноз.
3. Составьте план дополнительного обследования пациента.
4. Какова Ваша дальнейшая лечебная тактика?
5. Показания и методы хирургического лечения.

Ситуационная задача 189 [K002052]

Инструкция: ОЗНАКОМЬТЕСЬ С СИТУАЦИЕЙ И ДАЙТЕ РАЗВЕРНУТЫЕ ОТВЕТЫ НА ВОПРОСЫ

Основная часть

Больной 21 года вызвал на дом врача-терапевта участкового экстренно в связи с жалобами на выделение большого количества алой крови из прямой кишки при дефекации, учащенный стул до 5 раз в сутки, повышение температуры тела до 38 °С, общую слабость.

Появление крови в стуле отмечает в течение последних 2 месяцев, постепенно стал учащаться стул, изменилась консистенция до кашицеобразной, появилась общая слабость, субфебрильная температура, ухудшение в течение 3 дней.

При осмотре кожные покровы бледные. АД - 110/70 мм рт. ст. Пульс - 96 в минуту, ритмичный. Язык обложен белым налётом. Живот мягкий, болезненный в левой подвздошной области. Симптомы раздражения брюшины отрицательные.

Пациент направлен в стационар для подбора терапии и дальнейшего обследования с целью уточнения диагноза.

Вопросы:

1. Сформулируйте предварительный диагноз.
2. С какими заболеваниями необходимо проводить дифференциальный диагноз?
3. Какие исследования необходимо выполнить данному больному?
4. Какие группы препаратов могут быть использованы для лечения данного больного?
5. Каковы возможные осложнения у данного заболевания?

Ситуационная задача 190 [K002053]

Инструкция: ОЗНАКОМЬТЕСЬ С СИТУАЦИЕЙ И ДАЙТЕ РАЗВЕРНУТЫЕ ОТВЕТЫ НА ВОПРОСЫ

Основная часть

Студентка 21 года обратилась в поликлинику к врачу-терапевту участковому с жалобами на периодическую диарею, боль и вздутие живота в течение последних 6 месяцев, необъяснимую потерю веса (около 5 кг).

Заметила, что диарея становится не такой выраженной, если она перестаёт с едой употреблять хлеб.

Также беспокоена зудящей сыпью на разгибательных поверхностях обоих локтей, спонтанно образующимися небольшими кровоизлияниями в кожу.

Отмечает, что начала чувствовать общую слабость и недомогание последний месяц. При осмотре температура тела - 36,8 °С, ЧСС – 80 ударов в минуту, АД - 115/75 мм рт. ст., ЧДД - 16 в минуту, сатурация O₂ - 99%.

Из анамнеза: болеет сахарным диабетом I типа.

По данным общего анализа крови, сывороточного железа, ферритина, свободного трансферина, установлена железодефицитная анемия.

Вопросы:

1. Каковы этиология и патогенез данного заболевания?
2. Какие изменения стула характерны для данного заболевания?
3. Назовите и опишите осложнение (синдром), развивающееся при длительном неконтролируемом течении данного заболевания.
4. Какие исследования необходимо выполнить для подтверждения диагноза заболевания?
5. Каковы основные принципы лечения данного заболевания?

Ситуационная задача 191 [K002054]

Инструкция: ОЗНАКОМЬТЕСЬ С СИТУАЦИЕЙ И ДАЙТЕ РАЗВЕРНУТЫЕ ОТВЕТЫ НА ВОПРОСЫ

Основная часть

К врачу-терапевту участковому обратился мужчина 35 лет с жалобами на интенсивные боли после приёма пищи в эпигастральной области через 30-60 минут и проходящих через 1-2 часа, изжогу, тошноту, однократную рвоту на высоте болей, приносящую облегчение.

Считает себя больным около 15 лет, когда появились неинтенсивные боли в подложечной области, возникавшие после приёма пищи.

Амбулаторно был диагностирован хронический поверхностный гастрит. Боли продолжались 2-3 недели, после чего проходили.

В дальнейшем возникали ежегодно в осенне-весенний период.

При рН-метрии выявлено повышение кислотности желудочного содержимого.

Лечился амбулаторно, старался соблюдать диету.

При болях принимал Ранитидин (30 мг сутки).

Настоящее обострение началось в марте, длится уже 3 недели.

Курит в течении 8 лет по 15 сигарет в день.

При пальпации определяется локальная болезненность в эпигастральной области, положительный симптом Опенховского (боль при поколачивании остистых отростков VII-XII позвонков).

Вопросы:

1. Сформулируйте наиболее вероятный предварительный диагноз.
2. С какими заболеваниями желудка необходимо проводить дифференциальный диагноз?
3. Какие дополнительные исследования могут быть выполнены для подтверждения и уточнения диагноза?
4. Каково стандартное лечение данного заболевания (с указанием доз и кратности введения)?
5. Каковы возможные осложнения данного заболевания?

Ситуационная задача 192 [K002055]

Инструкция: ОЗНАКОМЬТЕСЬ С СИТУАЦИЕЙ И ДАЙТЕ РАЗВЕРНУТЫЕ ОТВЕТЫ НА ВОПРОСЫ

Основная часть

Пациент 40 лет обратился в поликлинику к врачу-терапевту участковому с жалобами на боли в животе, метеоризм, кашицеобразный, иногда водянистый, пенный стул, который иногда чередуется с запорами, также отмечает общую слабость.

Своё состояние связывает с приёмом молока, хотя в детстве подобного не замечал.

Симптомы появились после холецистэктомии по поводу гангренозного холецистита, с развитием в послеоперационном периоде динамической кишечной непроходимости, по поводу чего была выполнена резекция тонкой кишки. АД – 110/60 мм рт. ст., PS – 89 ударов в минуту, ЧДД – 18 в минуту, температура тела – 36,7 °С.

Вопросы:

1. Сформулируйте наиболее вероятный предварительный диагноз.
2. Перечислите методы лабораторной диагностики данного заболевания.
3. Каковы основные принципы лечения данного заболевания?
4. С какими заболеваниями необходимо проводить дифференциальный диагноз?
5. Перечислите основные причины данного состояния.

Ситуационная задача 193 [K002056]

Инструкция: ОЗНАКОМЬТЕСЬ С СИТУАЦИЕЙ И ДАЙТЕ РАЗВЕРНУТЫЕ ОТВЕТЫ НА ВОПРОСЫ

Основная часть

Пациентка А. 38 лет обратилась к врачу-терапевту участковому с жалобами на горечь во рту, возникающую преимущественно в утренние часы, ощущение дискомфорта в области эпигастрия, чувство быстрого насыщения; после погрешностей в диете беспокоит тошнота, метеоризм.

Из анамнеза известно, что 2 года назад перенесла холецистэктомию по поводу хронического калькулезного холецистита.

Подобные жалобы беспокоят в течение года.

При объективном осмотре: состояние удовлетворительное. Кожные покровы и видимые слизистые нормальной окраски, чистые. Со стороны сердечно-сосудистой, дыхательной систем без особенностей. Язык влажный, обложен желтоватым налётом у корня. Живот обычной формы, при пальпации мягкий, слегка болезненный в эпигастральной области.

В клиническом анализе крови: эритроциты - $4,2 \times 10^{12}/л$, гемоглобин - 135 г/л, цветовой показатель - 0,96, тромбоциты - $347 \times 10^9/л$, лейкоциты - $8,7 \times 10^9/л$, СОЭ - 12 мм/ч.

В биохимическом анализе крови: АЛТ - 28 Ед/л, АСТ - 25 Ед/л, амилаза - 77 Ед/л, щелочная фосфатаза - 80 Ед/л.

Выполнено ФГДС: слизистая желудка умеренно отёчна, гиперемирована в антральном отделе. Перистальтика активная. Желудок хорошо расправляется воздухом. Привратник зияет. В просвете желудка определяется небольшое количество желчи.

Вопросы:

1. Сформулируйте наиболее вероятный предварительный диагноз.
2. Каков патогенез описанных проявлений?
3. С какими заболеваниями необходимо проводить дифференциальный диагноз?
4. Какие дополнительные методы исследования необходимы для подтверждения диагноза?
5. Сформулируйте план лечения.

Ситуационная задача 194 [K002057]

Инструкция: ОЗНАКОМЬТЕСЬ С СИТУАЦИЕЙ И ДАЙТЕ РАЗВЕРНУТЫЕ ОТВЕТЫ НА ВОПРОСЫ

Основная часть

Пациент М. 47 лет обратился к врачу-терапевту участковому с жалобами на общую слабость, вялость, плохой аппетит, чувство тяжести в эпигастрии после приема пищи.

Подобные жалобы беспокоят в течение длительного времени, ранее не обследовался.

Кроме того, в последние 4 месяца стал отмечать появление неустойчивости при ходьбе, ощущение «мурашек» в нижних конечностях, жжение языка.

Из анамнеза известно, что с молодого возраста знает о наличии аутоиммунного тиреоидита (регулярно наблюдается у эндокринолога, уровень ТТГ в пределах нормальных значений).

Объективно: состояние удовлетворительное. Кожные покровы слегка бледные, нормальной влажности.

Со стороны сердечно-сосудистой, дыхательной систем без особенностей.

Язык обложен белым налётом у корня, сосочки сглажены.

Живот не вздут, мягкий, слегка чувствительный в эпигастрии.

Отёков нет.

В клиническом анализе крови: гемоглобин - 106 г/л, эритроциты - $2,9 \times 10^{12}/л$, цветовой показатель - 1,09, MCV - 130, ретикулоциты - 1%, лейкоциты - $4,9 \times 10^9/л$, СОЭ - 15 ммч, макроцитоз, анизоцитоз, тельца Жолли.

В биохимическом анализе крови: АЛТ - 32 Ед/л, АСТ - 30 Ед/л, амилаза - 60 Ед/л, щелочная фосфатаза - 59 Ед/л.

Вопросы:

1. Сформулируйте предварительный диагноз.
2. Предложите план дальнейшего обследования.
3. Какие специфические иммунологические маркеры могут подтвердить диагноз?
4. Какие изменения эндоскопической картины можно ожидать при ФГДС?
5. Предложите план лечения.

Ситуационная задача 195 [K002058]

Инструкция: ОЗНАКОМЬТЕСЬ С СИТУАЦИЕЙ И ДАЙТЕ РАЗВЕРНУТЫЕ ОТВЕТЫ НА ВОПРОСЫ

Основная часть

Пациент К. 29 лет обратился к врачу-терапевту участковому с жалобами на частые слабые ноющие боли в эпигастральной области, уменьшающиеся после приёма пищи, чувство быстрого насыщения, отрыжку кислым. Также отмечает общую слабость, неустойчивость стула.

Указанные жалобы периодически беспокоят в течение последних 5 лет, текущее ухудшение самочувствия - 1,5 недели назад.

Самостоятельно принимал антациды с кратковременным положительным эффектом.

При объективном осмотре: состояние удовлетворительное. Кожные покровы и видимые слизистые нормальной окраски, чистые. Со стороны сердечно-сосудистой, дыхательной систем без особенностей. Язык влажный, обложен белым налётом. Живот обычной формы, при пальпации мягкий, болезненный в эпигастральной области.

В клиническом анализе крови: эритроциты - $4,8 \times 10^{12}/л$, гемоглобин - 140 г/л, цветовой показатель - 0,87, тромбоциты - $380 \times 10^9/л$, лейкоциты - $7,2 \times 10^9/л$, СОЭ - 16 мм/ч.

В биохимическом анализе крови: АЛТ - 21 Ед/л, АСТ - 18 Ед/л, амилаза - 53 Ед/л, щелочная фосфатаза - 78 Ед/л.

Выполнено ФГДС: в просвете желудка большое количество слизи. Явления умеренной атрофии в пилорическом отделе желудка, отёк и гиперемия в фундальном отделе желудка. Перистальтика активная. Желудок хорошо расправляется воздухом.

Хелпил-тест +++.

Вопросы:

1. Сформулируйте наиболее вероятный диагноз.
2. Есть ли необходимость проведения эрадикационной терапии в данном случае?
3. Предложите план лечения.
4. Какие факторы естественной защиты слизистой оболочки желудка и факторы агрессии Вы знаете?
5. Какие осложнения данного заболевания возможны в случае отсутствия специфического лечения?

Ситуационная задача 196 [K002059]

Инструкция: ОЗНАКОМЬТЕСЬ С СИТУАЦИЕЙ И ДАЙТЕ РАЗВЕРНУТЫЕ ОТВЕТЫ НА ВОПРОСЫ

Основная часть

Врач-терапевт участковый поликлиники вызвал машину скорой медицинской помощи с целью возможной госпитализации для женщины 45 лет, у которой предположил диагноз «ишемическая болезнь сердца. Острый коронарный синдром. Бронхиальная астма, обострение».

Из анамнеза известно, что в течение последних 10 лет, после значительного уменьшения физической активности, отмечает постоянное увеличение массы тела, на фоне чего стала отмечать приступообразный, преимущественно сухой мучительный кашель, сопровождающийся ощущением нехватки воздуха.

Через некоторое время стала также отмечать боли за грудиной при физической нагрузке, наиболее выраженные во время работы в огороде (прополка грядок).

Была обследована амбулаторно. Выставлен диагноз «бронхиальная астма тяжёлого, непрерывно рецидивирующего течения. ИБС: стенокардия напряжения III ф. к. Ожирение II ст.».

Назначенное лечение - Преднизолон, ингаляционные глюкокортикоиды, бронхолитики, - имело незначительный эффект.

Приём нитратов, со слов больной, был эффективен, приводя к купированию загрудинной боли в течение получаса.

В течение последних 2-3 недель отмечает появление загрудинной боли в ночное время в первой половине ночи, особенно после плотного позднего ужина, что стало поводом для обращения за медицинской помощью.

Бригадой скорой помощи по данным клинической картины, а также по данным ЭКГ и высокочувствительного тропонин-теста, диагноз "ОКС" отвергнут.

При аускультации дыхание жёсткое, хрипов нет.

Рентгенография органов грудной клетки – без патологии.

Вопросы:

1. Сформулируйте наиболее вероятный диагноз заболевания, которое объединяет жалобы больной.
2. Какие осложнения возможны при данном заболевании?
3. Какие специальные методы исследования применяются при данном заболевании?
4. Какие рекомендации по изменению образа жизни и питания необходимо дать пациентке?
5. Какие препараты применяются для лечения данного заболевания (указать группу и название препарата)?

Ситуационная задача 197 [K002060]

Инструкция: ОЗНАКОМЬТЕСЬ С СИТУАЦИЕЙ И ДАЙТЕ РАЗВЕРНУТЫЕ ОТВЕТЫ НА ВОПРОСЫ

Основная часть

В кабинет врача-терапевта участкового обратился мужчина 55 лет, злоупотребляющий алкоголем, курильщик, с жалобами на боли в глубине живота, распространяющиеся вверх, возникают чаще через 1,5-2 часа после обильной, острой или жирной еды, длящиеся до 3 часов, усиливающиеся в положении лёжа на спине, уменьшающиеся в положении сидя с наклоном вперёд, подтянув ноги к груди.

Иногда боли иррадиируют в левую половину грудной клетки.

Также отмечает тошноту, отсутствие аппетита, вздутие живота.

После каждого приёма пищи в течение 1 часа возникает кашицеобразный, иногда водянистый стул, содержащий капли жира.

Отмечает снижение массы тела.

Вопросы:

1. Сформулируйте наиболее вероятный предварительный диагноз.
2. Перечислите возможные осложнения данного заболевания.
3. Какие методы обследования используются для подтверждения и уточнения диагноза?
4. Каковы основные задачи консервативного ведения/лечения пациентов с данным заболеванием?
5. Перечислите основные медикаментозные и немедикаментозные лечебные мероприятия, показанные для данного больного.

Ситуационная задача 198 [K002061]

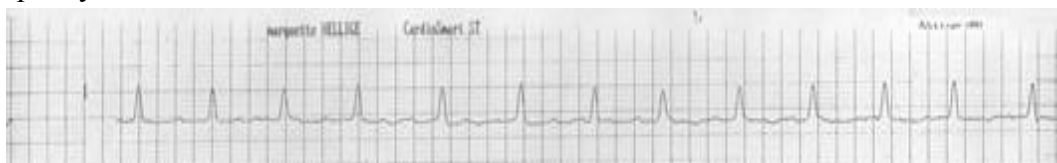Инструкция: ОЗНАКОМЬТЕСЬ С СИТУАЦИЕЙ И ДАЙТЕ РАЗВЕРНУТЫЕ ОТВЕТЫ НА ВОПРОСЫ

Основная часть

Больная 38 лет, инженер, обратилась к врачу-терапевту участковому с жалобами на повторные приступы сердцебиения, возникающие без всяких причин, без какой-либо связи с движением, волнениями, приёмом пищи, сопровождающиеся стеснением в груди, нехваткой воздуха, дрожанием всего тела. Приступы купируются самостоятельно. После купирования одного из приступов сердцебиения была кратковременная потеря сознания. Вне приступа беспокоит слабость, быстрая утомляемость, головокружение.

Больной считает себя в течение года. Началось все с недомогания, длительного субфебрилитета, артралгий, перебоев в работе сердца. Ставился диагноз "миокардит", лечилась в стационаре. При выписке врачи рекомендовали принимать препараты белладонны, т. к. была постоянная склонность к брадикардии - частота пульса была в пределах 50-55 в минуту.

Три месяца назад возник первый приступ сердцебиения, затем он повторился через три недели, а в последнее время приступы бывают по 3-4 раза в неделю. ЭКГ картина во время приступа:



Анамнез жизни: в прошлом практически здорова, серьёзных заболеваний не было, всегда была физически активна, ходила на лыжах, посещала бассейн.

Гинекологический анамнез без особенностей, роды 1 без осложнений.

Объективно: в момент осмотра состояние больной удовлетворительное. Пульс - 48 в минуту, неритмичный (5-7 выпадений, или пауз, в минуту). АД - 130/70 мм рт. ст. Границы относительной сердечной тупости в V межреберье по среднеключичной линии. В лёгких везикулярное дыхание, хрипов нет. Живот мягкий, безболезненный при пальпации, печень не увеличена. Отёков нет.

На ЭКГ сразу после осмотра больной:



Вопросы:

1. Ваш предположительный основной диагноз.
2. Назовите критерии основного диагноза.
3. С какими состояниями следует проводить дифференциальный диагноз?
4. Укажите дополнительные методы обследования с целью уточнения диагноза.
5. Выберите лечебную тактику.

Ситуационная задача 199 [K002062]

Инструкция: ОЗНАКОМЬТЕСЬ С СИТУАЦИЕЙ И ДАЙТЕ РАЗВЕРНУТЫЕ ОТВЕТЫ НА ВОПРОСЫ

Основная часть

Мужчина 39 лет на приёме у врача-терапевта участкового предъявляет жалобы на одышку, сердцебиение, кашель. Небольшую одышку и периодические сердцебиения отмечает в течение 5 лет. Около недели назад заболел ангиной с появлением высокой температуры, кашля. В ночь перед обращением к врачу не мог спать из-за выраженной одышки, усиливающейся в горизонтальном положении. В подростковом возрасте были частые ангины, на фоне которых беспокоили боли в крупных суставах. Наблюдался у врача-невролога по поводу хореи.

Объективно: ортопноэ, акроцианоз, ЧДД - 28 в минуту, отёки нижних конечностей, приподнимающий верхушечный толчок. Пульс слабого наполнения, аритмичен, 96 ударов в минуту. ЧСС по данным аускультации - 110 в минуту. Артериальное давление - 100/60 мм рт. ст., температура тела - 37,4 °С. Печень увеличена, слегка болезненна при пальпации. При перкуссии сердце увеличено влево и вправо. В нижних отделах лёгких мелкопузырчатые хрипы. При аускультации сердца – аритмия с отсутствием периодов правильного ритма. На верхушке трёхчленная мелодия с низким глухим дополнительным компонентом, акцент II тона на лёгочной артерии. Трёхчленная мелодия выслушивается в точке Боткина. Систолический и протодиастолический шум на верхушке. Систолический шум на верхушке усиливается на выдохе, проводится в аксиллярную область.

Общий анализ крови: СОЭ - 32 мм/час, лейкоциты – 11300 в 1 мм³. Биохимическое исследование крови: С – реактивный белок (++++). ДФА – 0,500 (N до 0.200).

Вопросы:

1. Сформулируйте предположительный диагноз.
2. Назовите критерии основного диагноза.
3. Какие осложнения основного заболевания Вы предполагаете?
4. Составьте и обоснуйте план дополнительного обследования пациента.
5. Обоснуйте лечебную тактику, выбор препаратов.

Ситуационная задача 200 [K002063]

Инструкция: ОЗНАКОМЬТЕСЬ С СИТУАЦИЕЙ И ДАЙТЕ РАЗВЕРНУТЫЕ ОТВЕТЫ НА ВОПРОСЫ

Основная часть

Больной Н. 60 лет обратился к врачу-терапевту участковому по поводу головных болей. В последнее время заметил появление красно-синюшной окраски кожи лица, инъецированность сосудов склер, потливость. В течение двух лет беспокоит кожный зуд, который усиливается после приёма водных процедур. Периодически беспокоят головные боли, которые в последнее время усилились, появился шум в ушах. Полгода назад во время диспансерного осмотра зарегистрировано повышение АД до 160/100 мм рт. ст.

Постоянной антигипертензивной терапии никогда не получал. В прошлом считал себя практически здоровым человеком, анамнестические сведения о заболеваниях сердечно-сосудистой системы, болезней органов дыхания, органов пищеварения отсутствуют. Вредных привычек нет.

При осмотре: состояние относительно удовлетворительное. ИМТ – 25 кг/м². Выраженная гиперемия кожных покровов и слизистых. Лимфатические узлы не увеличены. В лёгких дыхание везикулярное, хрипов нет. Тоны сердца приглушены, ритмичные, акцент II тона над проекцией аорты. ЧСС – 66 ударов в минуту, АД – 170/100 мм рт. ст. Живот мягкий, при пальпации безболезненный во всех отделах. У рёберного края пальпируется умеренно увеличенная селезенка (+3 см), при пальпации безболезненна. Дизурических расстройств нет. Симптом поколачивания по поясничной области отрицательный.

Общий анализ крови: эритроциты – $7,5 \times 10^{12}$ /л, гемоглобин - 187 г/л; лейкоциты - $12,8 \times 10^9$ /л, эозинофилы - 4%, базофилы - 4%, палочкоядерные нейтрофилы - 12%, сегментоядерные нейтрофилы - 74%, лимфоциты - 5%, моноциты - 1%, тромбоциты - 434×10^9 /л, СОЭ – 1 мм/ч. Увеличение селезёнки. Гематокрит - 56%, ОЦК – 8,5 л. Общий анализ мочи без патологических отклонений.

Вопросы:

1. Сформулируйте предположительный диагноз.
2. Обоснуйте поставленный Вами диагноз.
3. Какие осложнения основного заболевания Вы предполагаете?
4. Составьте план дополнительного обследования для уточнения основного диагноза.
5. Обоснуйте лечебную тактику, выбор препаратов.

Ситуационная задача 201 [K002065]

Инструкция: ОЗНАКОМЬТЕСЬ С СИТУАЦИЕЙ И ДАЙТЕ РАЗВЕРНУТЫЕ ОТВЕТЫ НА ВОПРОСЫ

Основная часть

Больная К. 64 лет доставлена в клинику без сознания. По словам родственников, в течение нескольких лет жаловалась на резкую слабость, одышку, плохой аппетит, боли в поясничной области при резких наклонах, парестезии, периодически тошноту и дискомфорт в эпигастральной области после приёма пищи, по поводу чего 3 года назад находилась в больнице, где у неё была обнаружена анемия. В результате лечения состояние больной улучшилось. После выписки из больницы она жила в деревне, к врачам не обращалась и не лечилась. За несколько месяцев до поступления самочувствие больной ухудшилось, появились слабость, одышка, отмечалось изменение походки, ухудшение аппетита, бледность. Состояние больной прогрессивно ухудшалось: нарастала слабость, заторможенность. Больная была госпитализирована.

При осмотре: состояние очень тяжёлое, больная без сознания, температура 36°C, резкая бледность кожи и слизистых оболочек, кожа чистая, отёков нет. Органы дыхания без особенностей. Сердце несколько расширено вправо и влево. Тоны глухие, нерезкий систолический шум над верхушкой. Тахикардия, пульс - 120 в минуту, ритм правильный. АД - 90/60 мм рт. ст. Язык ярко-красного цвета, сосочки сглажены, живот мягкий, печень увеличена на 3 см, мягкая, пальпируется селезёнка.

Анализ крови: эритроциты – 1×10^{12} /л, гемоглобин - 50 г/л, цветовой показатель - 1,5, макроцитоз, тельца Жолли и кольца Кебота; имеются мегалобласты; тромбоциты - 18×10^9 /л, лейкоциты - 4×10^9 /л, базофилы - 0%, эозинофилы - 3%, палочкоядерные нейтрофилы - 3%, сегментоядерные нейтрофилы - 50%, лимфоциты - 42%, моноциты - 5%, полисегментированные гигантские нейтрофилы, ретикулоциты - 0,1%, СОЭ - 30 мм/ч. Сахар в крови и креатинин в пределах нормы. Анализ мочи без патологии. На ЭКГ: ритм синусовый, отрицательные зубцы Т в левых грудных отведениях.

Вопросы:

1. Предположите наиболее вероятный диагноз.
2. Назовите критерии основного диагноза.
3. Какие осложнения основного заболевания Вы предполагаете?
4. Составьте план дополнительного обследования.
5. Обоснуйте лечебную тактику, выбор препаратов.

Ситуационная задача 202 [K002071]

Инструкция: ОЗНАКОМЬТЕСЬ С СИТУАЦИЕЙ И ДАЙТЕ РАЗВЕРНУТЫЕ ОТВЕТЫ НА ВОПРОСЫ

Основная часть

Больной В. 56 лет поступил в стационар с жалобами на одышку в покое, усиливающуюся при малейшем физическом напряжении (из-за одышки больной не мог выходить из дома), кашель с гнойной мокротой, отёки голеней, тяжесть в правом подреберье, увеличение живота. В анамнезе: 20 лет назад перенёс пневмонию. С тех пор беспокоит кашель с мокротой, преимущественно по утрам, кашель усиливался в осеннее и зимнее время. Периодически при повышении температуры до 37-39°C принимал антибиотики и сульфаниламиды. В последние 3 года стала беспокоить одышка. Ухудшение состояния наступило в последние 4 месяца, когда после простуды и повышения температуры (до 38°C) впервые появились отёки, боли и тяжесть в правом подреберье, увеличение живота.

Анамнез жизни. Курит 25 лет по 1 пачке сигарет в день. Работает на вредном производстве – в литейном цехе. Туберкулёзом ранее не болел, контакт с больными туберкулёзом отрицает. Аллергологический анамнез – без особенностей.

Состояние тяжёлое, выражен диффузный цианоз, цианоз губ. Снижение мышечной массы верхнего плечевого пояса. Конечности на ощупь тёплые, отёки голеней, бёдер. Положение в постели горизонтальное. Грудная клетка бочкообразной формы. Надключичные пространства выбухают. Эскурсия грудной клетки ограничена. При перкуссии над лёгкими - коробочный звук и опущение нижних границ лёгких. Дыхание ослабленное, на некоторых участках с бронхиальным оттенком. С обеих сторон выслушиваются разнокалиберные влажные хрипы и рассеянные сухие хрипы на выдохе. ЧД - 36 в минуту. Границы сердца в норме. Эпигастральная пульсация, тоны сердца глухие, акцент II тона на лёгочной артерии. Пульс - 112 ударов в минуту, ритмичен. АД - 100/70 мм рт. ст. Шейные вены набухшие, особенно на выдохе. Живот увеличен в объёме из-за асцита. Печень выступает из-под рёберной дуги на 4-5 см, эластичная, болезненная при пальпации.

Рентгенограмма – диффузное усиление лёгочного рисунка, горизонтальный ход рёбер, признаки эмфиземы лёгких, уплощение купола диафрагмы и ограничение подвижности диафрагмы при дыхательных движениях.

ЭКГ: синусовая тахикардия, правограмма. Признаки перегрузки правого предсердия и правого желудочка. Смещение переходной зоны влево до V4.

Анализ крови: эритроциты - $5,4 \times 10^{12}/л$, гемоглобин - 174 г/л, цветовой показатель - 1, полихроматофилия, анизоцитоз, пойкилоцитоз, ретикулоциты - 3%, лейкоциты - $12,5 \times 10^9/л$, базофилы - 0%, палочкоядерные нейтрофилы - 5%, сегментоядерные нейтрофилы - 61%, лимфоциты - 34%, тромбоциты – $33 \times 10^9/л$, моноциты - 9%, СОЭ - 2 мм/ч.

Вопросы:

1. Сформулируйте предположительный диагноз.
2. Назовите критерии основного диагноза.

3. Какие осложнения основного заболевания Вы предполагаете?
4. Составьте и обоснуйте план дополнительного обследования пациента.
5. Обоснуйте лечебную тактику, выбор препаратов.

Ситуационная задача 203 [K002072]

Инструкция: ОЗНАКОМЬТЕСЬ С СИТУАЦИЕЙ И ДАЙТЕ РАЗВЕРНУТЫЕ ОТВЕТЫ НА ВОПРОСЫ

Основная часть

В приёмный покой доставлен больной З. 62 лет с жалобами на озноб, одышку, нехватку воздуха, резчайшую слабость. Заболел остро 3 дня назад, когда возник озноб, повысилась температура тела до 40 °С, стал беспокоить сухой, а затем влажный кашель с трудноотделяемой мокротой розового цвета. Прогрессивно нарастала слабость, одышка, усилился кашель, в течение последних суток не мочился.

При осмотре состояние тяжёлое, сознание спутанное. Кожные покровы бледные, прохладные, цианоз губ, акроцианоз. Субиктеричность склер. Температура тела - 35,8°С. Дыхание поверхностное. ЧД - 44 в минуту. Пульс - 118 в минуту, нитевидный. Тоны сердца глухие. АД - 80/50 мм рт. ст. Над лёгкими укорочение перкуторного тона в заднебоковых отделах правого лёгкого. В этих же отделах дыхание ослабленное, выслушиваются влажные хрипы и шум трения плевры. Живот мягкий, печень выступает на 3 см из-под края рёберной дуги, край мягкий, умеренно болезненный. Периферических отёков нет.

Анализ крови: лейкоциты - 21×10^9 /л, базофилы – 1%, палочкоядерные нейтрофилы – 18%, сегментоядерные нейтрофилы – 63%, лимфоциты – 16%, моноциты – 2%, СОЭ - 58 мм/час., АСТ - 0,7; АЛТ - 1,28; КЩС: РН - 7,5; Р СО₂ - 20; Р О₂ - 50; ВЕ - 10.

Вопросы:

1. Сформулируйте предположительный диагноз.
2. Назовите критерии основного диагноза.
3. Какие осложнения основного заболевания Вы предполагаете?
4. Составьте и обоснуйте план дополнительного обследования пациента.
5. Обоснуйте лечебную тактику, выбор препаратов.

Ситуационная задача 204 [K002073]

Инструкция: ОЗНАКОМЬТЕСЬ С СИТУАЦИЕЙ И ДАЙТЕ РАЗВЕРНУТЫЕ ОТВЕТЫ НА ВОПРОСЫ

Основная часть

Больная А. 18 лет, студентка, поступила на 12 день болезни в тяжёлом состоянии. Заболела остро. Повысилась температура до 39°C, появились боли в горле при глотании. Тогда же заметила увеличение шейных лимфоузлов. Лечилась амбулаторно, однако состояние не улучшалось, нарастала слабость. Кожные покровы и слизистые бледные, говорит с трудом. Температура тела до 40°C. Шейные, заднешейные и подчелюстные лимфоузлы увеличены в размерах (3×6, 4×8 мм), болезненные. На коже геморрагические пятна. Десна разрыхлены. Зев гиперемирован, миндалины увеличены, отечны, покрыты гнойным налетом, имеются некротические язвы. Легкие - перкуторно лёгочный звук, дыхание везикулярное. Границы сердца не изменены. Систолический шум на верхушке, тоны громкие. Пульс - 120 в минуту, ритмичный. Язык красный. Живот мягкий, безболезненный. Селезёнка и печень не пальпируются.

Анализ крови: эритроциты - $2,5 \times 10^{12}/л$, гемоглобин - 83 г/л, ретикулоциты - 0,1%, цветовой показатель - 1,0; тромбоциты - $5,0 \times 10^9/л$; лейкоциты - $0,8 \times 10^9/л$; эозинофилы - 0%, палочкоядерные нейтрофилы - 1%, сегментоядерные нейтрофилы - 7%, юные формы - 90%, моноциты - 2%, СОЭ - 72 мм/час. Стерильный пунктат: общее количество миелокариоцитов - $6,8 \times 10^9/л$. Гранулоцитов нет. Группы бластных клеток составляют 70%.

Вопросы:

1. Сформулируйте предположительный диагноз.
2. Назовите критерии основного диагноза.
3. Какие осложнения основного заболевания Вы предполагаете?
4. Составьте план дополнительных методов обследования.
5. Обоснуйте лечебную тактику, выбор препаратов.

Ситуационная задача 205 [K002074]

Инструкция: ОЗНАКОМЬТЕСЬ С СИТУАЦИЕЙ И ДАЙТЕ РАЗВЕРНУТЫЕ ОТВЕТЫ НА ВОПРОСЫ

Основная часть

Больная В. 24 лет обратилась в поликлинику с жалобами на слабость, головокружение, желтуху. Больна с 5-летнего возраста.

При осмотре: кожа и склеры желтушные. Обращает на себя внимание «башенный череп» и «готическое небо». На коже голени – трофические язвы. Пульс - 98 в минуту, ритмичный. Тоны сердца приглушены, систолический шум над всеми точками. Дыхание везикулярное. Живот мягкий, печень выступает на 3 см из-под края рёберной дуги, селезёнка – на 6 см. В крови анемия гиперрегенераторного типа (ретикулоцитоз). Билирубин - 48 мкмоль/л, непрямой - 40 мкмоль/л. Микросфероцитоз эритроцитов.

Вопросы:

1. Сформулируйте предположительный диагноз.
2. Назовите критерии основного диагноза.
3. Проведите дифференциальный диагноз желтухи.
4. Составьте план дополнительных методов обследования.
5. Выберите лечебную тактику.

Ситуационная задача 206 [K002075]

Инструкция: ОЗНАКОМЬТЕСЬ С СИТУАЦИЕЙ И ДАЙТЕ РАЗВЕРНУТЫЕ ОТВЕТЫ НА ВОПРОСЫ

Основная часть

Больной 66 лет страдает приступами стенокардии напряжения при умеренной физической нагрузке в течение 4 лет. С того же времени знает об артериальной гипертензии. Регулярной терапии не получал. Утром проснулся из-за резкой жгучей боли за грудиной, не купировавшейся Нитроглицерином. Вызвал врача скорой помощи через 2 часа от начала болевого синдрома, когда жгучая боль за грудиной усилилась, стала иррадиировать в левую руку и появилась одышка, перебои в работе сердца.

При осмотре состояние средней тяжести, одышка в покое. Кожные покровы покрыты липким потом, холодные на ощупь, акроцианоз. Пульс - 92 в минуту, аритмичный, 5-6 экстрасистол в минуту, АД - 160/90 мм рт. ст. Тоны сердца глухие, акцент 2 тона на лёгочной артерии. Частота дыханий - 28 в минуту. Выслушиваются влажные хрипы в нижних отделах лёгких. Печень у края рёберной дуги, периферических отёков нет.

Больной был экстренно госпитализирован в отделение реанимации.

На ЭКГ: ритм синусовый, в отведениях V1-4 - подъем сегмента ST 3 мм выше изолинии, одиночная политопная желудочковая экстрасистолия с полной компенсаторной паузой. Лейкоцитоз - 10,000. Тропонин - 16 мкмоль/л.

Вопросы:

1. Сформулируйте предположительный диагноз.
2. Назовите критерии основного диагноза.
3. Какие осложнения основного заболевания Вы предполагаете?
4. Выберите дополнительные методы обследования.
5. Обоснуйте лечебную тактику, выбор препаратов.

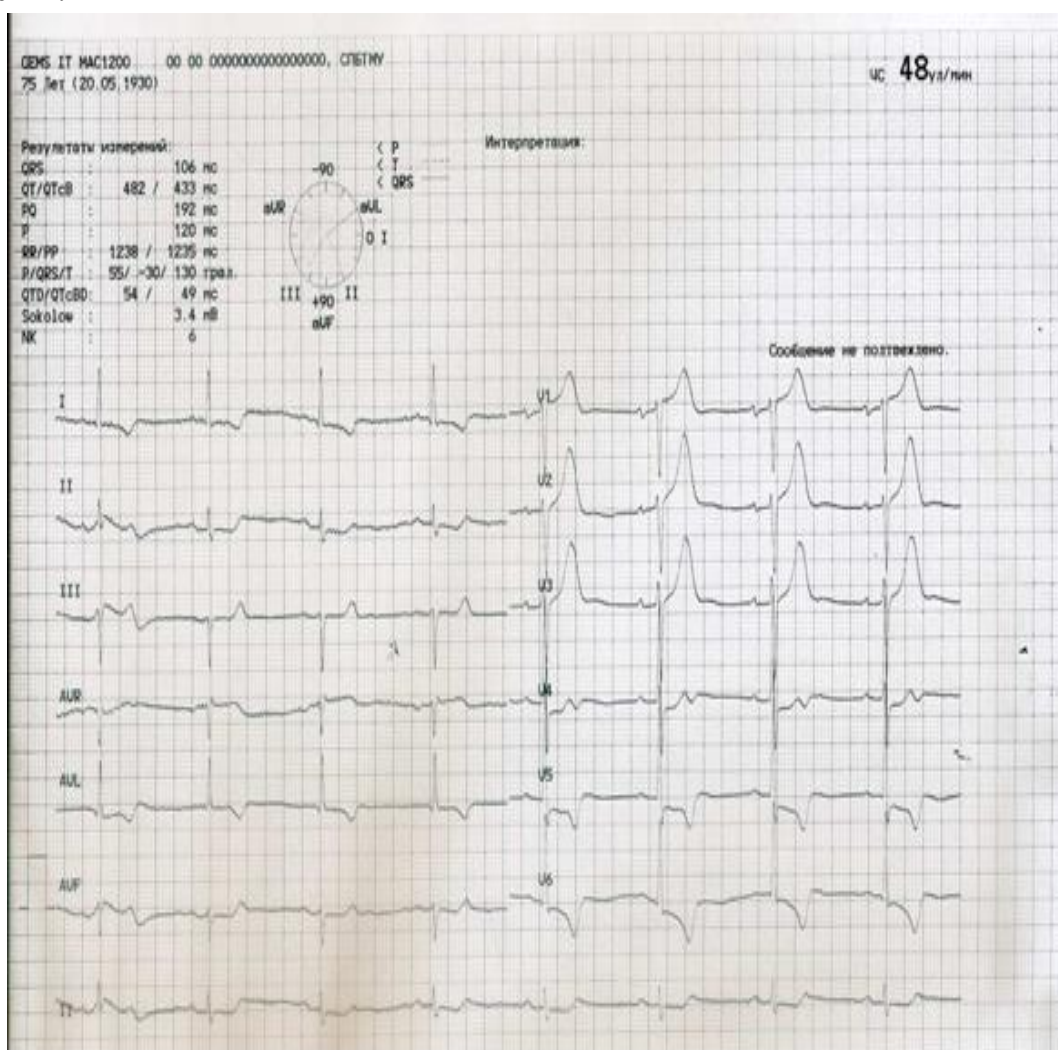
Ситуационная задача 207 [K002076]

Инструкция: ОЗНАКОМЬТЕСЬ С СИТУАЦИЕЙ И ДАЙТЕ РАЗВЕРНУТЫЕ ОТВЕТЫ НА ВОПРОСЫ

Основная часть

Больного В. 52 лет, инженера-строителя, в течение года беспокоят приступы давящих загрудинных болей при быстрой ходьбе и подъёме на 3 этаж, длящихся 5 минут и проходящих в покое или после приёма Нитроглицерина. В последние 2 недели приступы участились, стали возникать при ходьбе в обычном темпе, появились приступы в покое. Обратился к врачу-терапевту участковому в поликлинику. При съёмке ЭКГ патологических изменений выявлено не было. Врач-терапевт участковый рекомендовал приём длительно действующих нитратов и направил больного на холтеровское мониторирование ЭКГ. Характер жалоб у больного не изменился, а при холтеровском мониторировании ЭКГ в момент «привычных» для больного приступов боли зафиксированы синусовая тахикардия, желудочковые экстрасистолы и депрессия сегмента ST, достигающая 2 мм в отведениях I, V4-V6.

На следующий день после проведения мониторирования при повторном обращении к врачу-терапевту участковому на ЭКГ у больного в покое отмечены следующие изменения.



Вопросы:

1. Сформулируйте предположительный диагноз.
2. Назовите критерии основного диагноза.
3. Составьте план дополнительного обследования.
4. Укажите факторы, определяющие группу риска у данного пациента.
5. Выберите лечебную тактику.

Ситуационная задача 208 [K002077]

Инструкция: ОЗНАКОМЬТЕСЬ С СИТУАЦИЕЙ И ДАЙТЕ РАЗВЕРНУТЫЕ ОТВЕТЫ НА ВОПРОСЫ

Основная часть

Женщина 62 лет обратилась к врачу-терапевту участковому с жалобами на слабость, сухость во рту, умеренную жажду, боли в ногах, особенно по ночам, чувство жжения, покалывания стоп, судороги икроножных мышц.

Из анамнеза известно, что за последние 10 лет отмечает постепенную прибавку веса на 15 кг, отмечает подъёмы артериального давления до 160/95 мм рт. ст. Регулярной терапии не получала. Во время последнего визита к терапевту полгода назад было зарегистрировано АД - 170/95 мм рт. ст. и была выявлена альбуминурия.

Семейный анамнез. Родители страдали ГБ, ожирением, СД тип 2. Вредных привычек нет.

При осмотре. Общее состояние удовлетворительное. Вес - 87 кг, рост - 165 см, ИМТ – 32,0 кг/м², окружность талии - 102 см, распределение жира неравномерное, в основном на животе и в верхней половине туловища. Стрий нет. Кожа сухая, на голенях участки пигментации, трещины на стопах, микоз стоп. Пульс - 78 в минуту, ритмичный. Тоны сердца приглушены, ритмичные, акцент II тона над проекцией аорты.

В лёгких дыхание везикулярное, хрипов нет. Живот мягкий, при пальпации безболезненный во всех отделах. Печень и селезёнка не увеличены. Дизурий нет. Симптом поколачивания по поясничной области отрицательный.

Пульсация aa. dorsalis pedis и tibialis posterior отчётливая. АД - 165/95 мм рт. ст.

В анализе крови: глюкоза натощак - 8,6 ммоль/л, HbA1C - 7,9%, общий холестерин – 6,8 ммоль/л, ЛПНП – 4,36; ЛПВП - 0,96, триглицериды – 3,8. Общий анализ мочи без патологии; креатинин – 102 мкмоль/л, СКФ (по формуле СКД-ЕРІ) - 71,6 мл/мин; альбуминурия – 120 мг/сутки.

Вопросы:

1. Сформулируйте предположительный диагноз.
2. Назовите критерии основного диагноза.
3. Какие осложнения основного заболевания Вы предполагаете?
4. Составьте и обоснуйте план дополнительного обследования пациентки.
5. Обоснуйте лечебную тактику, выбор препаратов.

Ситуационная задача 209 [K002078]

Инструкция: ОЗНАКОМЬТЕСЬ С СИТУАЦИЕЙ И ДАЙТЕ РАЗВЕРНУТЫЕ ОТВЕТЫ НА ВОПРОСЫ

Основная часть

Больная М. 21 года заболела после переохлаждения. Заболевание началось с повышения температуры до 39°C, боли и припухлости в коленных, голеностопных и локтевых суставах, увеличения и болезненности подчелюстных лимфоузлов. На щеках яркий румянец. Беспокоят острые боли в нижних отделах лёгких при глубоком вдохе, кашле.

При осмотре: состояние тяжёлое, кожные покровы бледноватые, подчелюстные лимфоузлы увеличены, немного болезненны и уплотнены. Припухлость коленных, голеностопных и локтевых суставов, кожа над ними горячая. Движения в этих суставах болезненны. В области декольте дисковидные высыпания. Пульс - 118 в минуту, ритмичный. АД - 190/40 мм рт. ст. Правая граница относительной тупости сердца на 1 см смещена вправо от правого края грудины, верхняя - достигает III ребра, левая - на 1,5 см левее левой срединно-ключичной линии. Тоны сердца ослаблены, систолический шум на верхушке, ритм галопа. В нижнезадних отделах лёгких - жёсткое дыхание, шум трения плевры. Периферические отёки нижних конечностей. В анализах крови – анемия, тромбоцитопения, лейкопения. В анализах мочи выраженная протеинурия, изменённые эритроциты, зернистые и восковидные цилиндры, суточная потеря белка 4 г.

Вопросы:

1. Сформулируйте предположительный диагноз.
2. Укажите диагностические критерии основного заболевания.
3. Какие осложнения основного заболевания Вы предполагаете?
4. Выберите дополнительные методы обследования.
5. Обоснуйте лечебную тактику, выбор препаратов.

Ситуационная задача 210 [K002079]

Инструкция: ОЗНАКОМЬТЕСЬ С СИТУАЦИЕЙ И ДАЙТЕ РАЗВЕРНУТЫЕ ОТВЕТЫ НА ВОПРОСЫ

Основная часть

Женщина 35 лет. За последний год отмечает прибавку веса на 10 кг. Беспокоит мышечная слабость, боли в позвоночнике, умеренная жажда и полиурия, изменение внешнего вида – произошло перераспределение жира: много жира на животе, мало на конечностях, уменьшилась мышечная масса, лицо красное, рост волос на лице и конечностях, легко возникают синяки. В течение полугода нет месячных. Артериальная гипертензия - АД 180/100 мм рт. ст. Состояние удовлетворительное. Питание избыточное, вес - 92 кг, рост - 168 см, окружность талии - 100 см. Много жира на верхней половине туловища, животе, мало на конечностях. Кожа сухая, широкие багровые стрии на боковой поверхности туловища. Пульс - 96 в минуту, ритмичный. АД - 180/90 мм рт. ст. Тоны приглушены. Дыхание везикулярное. Отёков нет.

Клинический анализ крови: гемоглобин – 168 г/л, эритроциты - $5,4 \times 10^{12}/л$, лейкоциты - $10,5 \times 10^9/л$, СОЭ - 12 мм/ч. Глюкоза в плазме натощак – 8,4 ммоль/л, общий холестерин - 7,2 ммоль/л, триглицериды – 2,6 ммоль/л, К – 3,8 ммоль/л, Na – 145 ммоль/л, Ca⁺⁺ 1,01 мкмоль/л. В суточной моче свободный кортизол – 1028 ммоль/л (норма до 250 ммоль/л). Уровень кортизола в плазме в 22.00 – 648 ммоль/л. Ночной подавительный тест с 1 мг и 8 мг Дексаметазона – подавления секреции кортизола не произошло. Уровень АКТГ в плазме крови значительно ниже нормы. МРТ области надпочечников – выявлена аденома левого надпочечника 4 см.

Вопросы:

1. Сформулируйте предположительный диагноз.
2. Укажите диагностические критерии основного заболевания.
3. Укажите лечебную тактику.
4. Какова профилактика острой надпочечниковой недостаточности?
5. Определите тактику ведения больной после хирургического лечения.

Ситуационная задача 211 [K002080]

Инструкция: ОЗНАКОМЬТЕСЬ С СИТУАЦИЕЙ И ДАЙТЕ РАЗВЕРНУТЫЕ ОТВЕТЫ НА ВОПРОСЫ

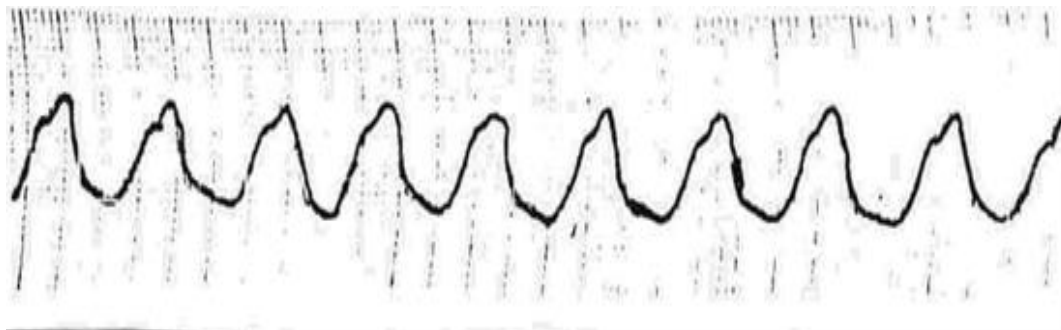
Основная часть

К больной 71 года вызван врач-терапевт участковый. Жалобы на одышку, слабость, головокружение и учащённое сердцебиение в течение 15 минут.

Анамнез заболевания: перенесла Q инфаркт миокарда задненижней стенки левого желудочка в 2012 г., лечилась стационарно. Страдает гипертонической болезнью с цифрами АД 180/90 мм рт. ст. в течение 10 лет. При небольшой физической нагрузке (ходьба на расстояние 200 метров спокойным шагом) бывают загрудинные боли, которые снимаются приемом Нитроглицерина. Приступы в течение последнего полугодия не учащались. Отмечает отёки голеней больше к вечеру. Принимает периодически Кардипин XL, Фуросемид, Дигоксин.

Объективно: состояние средней тяжести. В сознании. Лежит с высоким изголовьем. Кожные покровы бледные, влажные. Акроцианоз. Пульс - 120 в 1 минуту, слабого наполнения, ритмичный. АД - 90/60 мм рт. ст. Границы относительной сердечной тупости слева в V межреберье от *lin.medioclavicularis sin.* + 2 см. Тоны сердца приглушены, I тон на верхушке ослаблен. Акцент II тона на лёгочной артерии. Частота дыхания - 26 в 1 минуту. В лёгких жёсткое дыхание, мелкие влажные хрипы в нижних отделах. Печень + 5 см ниже рёберной дуги. Отёки голеней.

На ЭКГ, снятой сразу после осмотра больной с целью оценки характера нарушений ритма:



Вопросы:

1. Дайте описание изменений на электрокардиограмме.
2. Сформулируйте предположительный диагноз.
3. Проведите обоснование Вашего предположительного диагноза.
4. Составьте и обоснуйте план дополнительного обследования пациентки.
5. Обоснуйте лечебную тактику, выбор препаратов.

Ситуационная задача 212 [K002679]

Инструкция: ОЗНАКОМЬТЕСЬ С СИТУАЦИЕЙ И ДАЙТЕ РАЗВЕРНУТЫЕ ОТВЕТЫ НА ВОПРОСЫ

Основная часть

Больная 39 лет обратилась с жалобами на боли в горле при глотании, першение, повышение температуры тела до 37,2 °С. Больна в течение 3 дней.

Объективно: слизистая оболочка задней стенки гиперемирована, определяются увеличенные лимфоидные гранулы и боковые валики. Небные миндалины 1 степени розовые, налетов нет. Из анамнеза известно, что подобные явления возникают часто, примерно один раз в месяц.

Больная курит по 1 пачке сигарет в день в течение 10 лет.

В анализе крови: лейкоциты - 7,5, эритроциты - 3,9, Hb - 126, палочкоядерные нейтрофилы - 1, сегментоядерные нейтрофилы - 69, лимфоциты - 26, моноциты - 2, эозинофилы - 2, СОЭ - 5.

Вопросы:

1. Предположите наиболее вероятный диагноз.
2. Обоснуйте поставленный Вами диагноз.
3. Составьте и обоснуйте план лечения пациента
4. Какие основные методы диагностики необходимо провести?
5. Предложите меры профилактики обострения данного заболевания

Ситуационная задача 213 [K002692]

Инструкция: ОЗНАКОМЬТЕСЬ С СИТУАЦИЕЙ И ДАЙТЕ РАЗВЕРНУТЫЕ ОТВЕТЫ НА ВОПРОСЫ

Основная часть

Девушка 20 лет жалуется на неприятные ощущения в глотке: першение, жжение. Данные симптомы появились после того, как накануне она съела большое количество мороженого.

Объективно: определяется яркая гиперемия слизистой оболочки задней стенки глотки и умеренная её инфильтрация. Другие ЛОР-органы без патологических изменений.

Клинический анализ крови: лейкоциты – $10,8 \times 10^9/\text{л}$, СОЭ – 16 мм/час; нейтрофилы – 65,2%, лимфоциты – 21,3%, эозинофилы – 3,1%, моноциты – 10%, базофилы – 0,4%.

Больная требует оформления листка временной нетрудоспособности.

Вопросы:

1. Предположите наиболее вероятный диагноз.
2. Обоснуйте поставленный Вами диагноз.
3. Составьте план и обоснуйте план лечения пациента (укажите препараты выбора, диета).
4. Назовите основных возбудителей и факторы, способствующие развитию данного заболевания.
5. Оцените трудоспособность пациентки. Необходимо ли выдать лист временной нетрудоспособности?

Ситуационная задача 214 [K002693]

Инструкция: ОЗНАКОМЬТЕСЬ С СИТУАЦИЕЙ И ДАЙТЕ РАЗВЕРНУТЫЕ ОТВЕТЫ НА ВОПРОСЫ

Основная часть

Мужчина 25 лет жалуется на боль в горле, усиливающуюся при глотании, повышение температуры тела до 37,5°C, общее недомогание. Связывает данное состояние с недавним переохлаждением.

Объективно: состояние удовлетворительное. Кожные покровы влажные, чистые. В зеве определяется яркая гиперемия слизистой оболочки нёбных дужек и миндалин. Миндалины разрыхлены и выступают за края дужек. Гиперемия распространяется и на заднюю стенку глотки.

Клинический анализ крови: лейкоциты – $10,8 \times 10^9/\text{л}$, СОЭ – 17 мм/час; лейкоцитарная формула: нейтрофилы – 65,2%, лимфоциты – 21,3%, эозинофилы – 3,1 %, моноциты – 10%, базофилы – 0,4%.

Вопросы:

1. Предположите наиболее вероятный диагноз.
2. Обоснуйте поставленный Вами диагноз.
3. Составьте и обоснуйте план лечения пациента.
4. Определите меры санитарно-гигиенических и профилактических мероприятий при данном заболевании.
5. Укажите основного возбудителя заболевания.

Ситуационная задача 215 [K002694]

Инструкция: ОЗНАКОМЬТЕСЬ С СИТУАЦИЕЙ И ДАЙТЕ РАЗВЕРНУТЫЕ ОТВЕТЫ НА ВОПРОСЫ

Основная часть

Больной 24 лет жалуется на сильные головные боли, боли при глотании, иррадиирующие в оба уха, боли в суставах конечностей и пояснице. Заболел остро, 2 дня назад. Температура тела достигает 39–40 °С.

Объективно: регионарные шейные лимфоузлы увеличены, болезненны при пальпации. Рот открывает свободно, язык обложен сероватым налётом, нёбные миндалины увеличены в объёме, гиперемированы, на слизистой миндалин видны желтовато-белые точки.

Клинический анализ крови: лейкоциты – $14,6 \times 10^9/\text{л}$, СОЭ – 66 мм/час; лейкоцитарная формула: палочкоядерные – 9%, сегментоядерные – 65,2%, лимфоциты – 12,3%, эозинофилы – 3,1%, моноциты – 10%, базофилы – 0,4%.

Вопросы:

1. Предположите наиболее вероятный диагноз.
2. Обоснуйте поставленный Вами диагноз.
3. Какие методы диагностики необходимо провести?
4. Укажите возможные осложнения со стороны внутренних органов (местные и общие) при повторении подобных состояний.
5. Укажите рекомендованный срок постельного режима и временной нетрудоспособности при данном заболевании.

Ситуационная задача 216 [K002888]

Инструкция: ОЗНАКОМЬТЕСЬ С СИТУАЦИЕЙ И ДАЙТЕ РАЗВЕРНУТЫЕ ОТВЕТЫ НА ВОПРОСЫ

Основная часть

Больной Д. 55 лет, начальник автоколонны №1236, обратился с жалобами на изжогу после еды, усиливающуюся при наклонах туловища и в положении лёжа; кислую отрыжку и избыточную саливацию во время сна.

Анамнез заболевания: указанные симптомы испытывает в течение трёх лет, вначале появилась изжога после погрешности в питании, особенно при наклонах туловища; затем появились боли в собственно эпигастрии и за грудиной жгучего характера, сопровождающиеся кислой отрыжкой. В последующем изжога стала возникать 3-4 раза в неделю независимо от качества пищи, появилась отрыжка кислым и горьким. В последний месяц состояние больного значительно ухудшилось: усилились боли, особенно ночью, появилась избыточная саливация во время сна, сон нарушился. Для снятия изжоги и болей использовал соду, Алмагель, Маалокс. В последний месяц эти препараты перестали действовать. Пытался снять боль за грудиной нитроглицерином, однако существенного эффекта не было. Наблюдается с гипертонической болезнью с 53 лет, постоянно принимает Кордипин-ретард 20 мг в день. Курит.

Объективно: общее состояние удовлетворительное. Повышенного питания, масса тела - 106 кг. (ИМТ - 38). Кожные покровы телесного цвета. Дыхание везикулярное, хрипов нет. ЧД - 17 в минуту. Область сердца без особенностей, перкуторно левая граница сердца по среднеключичной линии. Сердечные тоны ритмичные, частотой 66 в минуту. АД - 130/90 мм рт. ст. Язык обложен белым налётом. Живот увеличен за счет подкожной клетчатки, мягкий, безболезненный. Пальпация внутренних органов затруднена из-за абдоминального ожирения. Печень по краю рёберной дуги. Пузырные симптомы отрицательные. Зоны Шоффара, Губергрица - Скульского безболезненные.

При лабораторных и инструментальных исследованиях получены следующие данные.

Общий анализ крови: гемоглобин - 143 г/л, СОЭ - 4 мм/час, эритроциты - $4,2 \times 10^{12}$ /л, лейкоциты - $8,6 \times 10^9$ /л, эозинофилы - 2%, палочкоядерные - 5%, сегментоядерные - 56%, лимфоциты - 37%.

Биохимический анализ крови: общий белок - 76 г/л, альбумины - 38 г/л, фракции глобулинов в пределах нормы, глюкоза - 5,2 ммоль/л, билирубин общий - 16,3 мкмоль/л; прямой - 3,6 ммоль/л; АЛТ - 21 U/L (норма 4-42 U/L); АСТ - 17 U/L (5-37 U/L); амилаза крови - 16 г/л (12-32 г/л в час).

ФЭГДС: слизистая нижней трети пищевода несколько отёчна, умеренно гиперемирована, кардия зияет, при натуживании в грудную полость пролабирует слизистая желудка; в желудке умеренное количество жидкости, слизь; слизистая желудка и ДПК без особенностей.

Rg – графия пищевода и желудка: пищевод свободно проходим, прослеживаются продольные складки на всём протяжении. Желудок в форме крючка, газовый пузырь небольшой. В положение Тренделенбурга дно желудка выступает в грудную полость в виде округлого образования, вертикально желудок занимает обычное положение, складки слизистой желудка обычного калибра, перистальтика желудка и эвакуация своевременна, луковица ДПК без особенностей.

Вопросы:

1. Сформулируйте наиболее вероятный диагноз.
2. Обоснуйте поставленный Вами диагноз.
3. Составьте и обоснуйте план дополнительного обследования пациента.
4. Препарат какой группы для патогенетической терапии вы бы рекомендовали пациенту в составе комбинированной терапии? Обоснуйте свой выбор
5. Через 2 месяца рекомендуемой терапии, а также соблюдения диеты, режима труда и отдыха исчезли клинические проявления болезни, и в последние 2 недели никаких проявлений заболевания не было. При ФЭГДС исчезли гиперемия и отёк слизистой. Какова Ваша дальнейшая тактика? Обоснуйте ваш выбор.

Ситуационная задача 217 [K002889]

Инструкция: ОЗНАКОМЬТЕСЬ С СИТУАЦИЕЙ И ДАЙТЕ РАЗВЕРНУТЫЕ ОТВЕТЫ НА ВОПРОСЫ

Основная часть

Больной К. 27 лет, военнослужащий, жалуется на боли в правой подвздошной области постоянного характера (ночью нередко просыпается от болей). На этом фоне периодически возникают приступы болей по типу колики. Беспокоит выраженная слабость, снижение массы тела, диарея - стул 3-4 раза в сутки в виде жидкой кашицы, без патологических примесей, обильный. Отмечает повышение температуры до 37,6°C ежедневно, особенно к вечеру.

Анамнез заболевания: заболел 1 год назад, когда внезапно, среди полного здоровья появились интенсивные боли в правой подвздошной области, повышение температуры до 38,0°C. Доставлен в приёмное отделение, где осмотрен хирургом, диагностирован острый аппендицит. При исследовании крови выявлен лейкоцитоз, пациент взят на операцию. При ревизии обнаружены утолщенная подвздошная кишка с отёчной рыхлой стенкой, увеличенные брыжеечные лимфоузлы. Червеобразный отросток не изменён. Произведена аппендектомия. В послеоперационном периоде появилась гипертермия до 38,5°C, на фоне введения антибиотиков температура снизилась до субфебрильных цифр, однако полностью не исчезла. Боли в правой подвздошной области сохранялись, стали носить тупой постоянный характер. Пациент стал отмечать учащение стула, вначале до 2 раз в сутки, затем 3-4, каловые массы вначале имели характер густой каши («коровий кал»), затем стали жидкими. В испражнениях периодически появлялись слизь и кровь в небольшом количестве. Постепенно нарастала слабость, за год болезни пациент потерял 6 кг массы тела.

Объективно: пониженного питания, кожа несколько суховата, тургор снижен. Периферические лимфоузлы не пальпируются. Лёгкие и сердце без патологических изменений. Пульс - 80 ударов в минуту, АД - 110/70 мм рт. ст. Язык обложен белым налётом. Живот участвует в дыхании, обычной конфигурации. При пальпации отмечает болезненность в правом нижнем квадранте, здесь же пальпируется уплотнённая болезненная слепая кишка и несколько выше раздутые урчащие петли тонкой кишки. На остальном протяжении патологических изменений не выявлено. Печень по краю рёберной дуги. Селезёнка не пальпируется.

При лабораторных и инструментальных исследованиях получены следующие данные.

Общий анализ крови: гемоглобин - 117 г/л, СОЭ - 34 мм/час, эритроциты - $3,2 \times 10^{12}$ /л, лейкоциты - $12,6 \times 10^9$ /л, эозинофилы - 2%, палочкоядерные нейтрофилы - 10%, сегментоядерные нейтрофилы - 51%, лимфоциты - 37%.

Биохимический анализ крови: общий белок - 52 г/л, альбумины - 55%, глобулины: альфа1 - 3,7%, альфа2 - 10,0%, бета - 11,0%, гамма - 20,3%. Общий билирубин - 16,4 (прямой - 3,1; свободный - 13,3) ммоль/л, глюкоза - 5,5 ммоль/л., холестерин - 3,9 ммоль/л, калий - 3,5 ммоль/л, натрий - 142 ммоль/л, ЩФ - 310 U/L (норма до 306).

RRS: в перианальной области определяются рубцы, в одном из них свищ со скудным отделяемым. Между рубцами имеются единичные трещины. Осмотрены прямая кишка и сигмовидная, слизистая на всём протяжении без патологических изменений.

Ирригоскопия: бариевая взвесь ретроградно заполняет все отделы толстой кишки и подвздошную на протяжении 15-20 см. Имеется неравномерные сужения дистального отдела подвздошной кишки и неровные контуры, отсутствие гаустр в слепой и восходящей кишках.

Вопросы:

1. Сформулируйте диагноз в соответствии с классификацией.
2. Обоснуйте поставленный Вами диагноз.
3. Составьте и обоснуйте план дополнительного обследования пациента.
4. Препарат какой группы для патогенетической терапии Вы бы рекомендовали пациенту в составе комбинированной терапии? Обоснуйте свой выбор.
5. Каков прогноз при данном заболевании?

Ситуационная задача 218 [K002891]

Инструкция: ОЗНАКОМЬТЕСЬ С СИТУАЦИЕЙ И ДАЙТЕ РАЗВЕРНУТЫЕ ОТВЕТЫ НА ВОПРОСЫ

Основная часть

Пациент Б. 21 года, студент технического вуза, жалуется на боли в правом подреберье и собственно эпигастрии, снижение аппетита, подташнивание, желтуху, потемнение мочи, субфебрилитет.

Анамнез заболевания: в летние каникулы путешествовал по Оби. В программу путешествия входили рыбалка, грибная охота, знакомство с бытом народов Севера, что включало дегустацию пищи, в основном состоящую из рыбы разного приготовления. Через 2 недели после окончания путешествия стал отмечать дискомфорт в правом подреберье, повышение температуры до 37,1°C, появились отчётливые боли в правом подреберье и собственно эпигастрии, аппетит снизился, появилось лёгкое подташнивание, моча потемнела, окружающие заметили желтушность склер. Температура в течение дня имела небольшой размах 37,4-37,8°C.

В Сибири находился впервые.

Объективно: состояние средней степени тяжести, температура 37,4°C. Кожные покровы и склеры жёлтые. На коже немногочисленные участки петехиальной сыпи, расчёсы отсутствуют. Лёгкие и сердце без патологических изменений. Живот болезнен в правом подреберье за счёт увеличенной печени, правая доля определяется ниже рёберной дуги на 4 см, левая доля занимает собственно эпигастрий, край печени закруглён, поверхность гладкая, плотно-эластической консистенции, болезненная при пальпации. Положительные пузырные симптомы: Керра, Мерфи и Френикус.

При лабораторных и инструментальных исследованиях получены следующие данные.

Общий анализ крови: гемоглобин – 120 г/л, эритроциты – $4,2 \times 10^{12}$ /л, лейкоциты – $11,9 \times 10^9$ /л, эозинофилы – 22%, палочкоядерные нейтрофилы – 6%, сегментоядерные нейтрофилы – 60%, лимфоциты – 10%, моноциты – 2%, СОЭ - 15 мм/час.

Биохимический анализ крови: общий белок - 65 г/л, альбумины – 55%, глобулины: γ_1 – 3, γ_2 – 12,2, γ_3 – 6,3, γ_4 – 23,5%, глюкоза - 5,0 ммоль/л, общий билирубин - 68 (прямой - 50, непрямой - 18) мкмоль/л, АЛТ - 50 U/L (норма - 4-42 U/L); АСТ - 42 U/L (5-37 U/L), холестерин - 6,6 мкмоль/л, ЩФ – 392 (норма – 64-306), ГГТП - 170 U/L (норма 7 - 64 U/L), амилаза крови - 28 г/л (12-32 г/л в час).

Копрограмма: нейтральный жир +, мышечные волокна непереваренные – ед., жирные кислоты и мыла жирных кислот +, большое количество бактерий. Паразиты не выявлены.

УЗИ печени: печень увеличена, размер правой доли - 169 (норма до 150), левая - 85 (норма до 70), структура однородная, эхогенность снижена, имеется расширение крупных внутривенных желчных протоков.

Rg лёгких: очаговых и инфильтративных изменений не выявлено.

ФЭГДС: в желудке и ДПК имеются участки гиперемии в виде полос.

Вирусологическое исследование: ИФА: вирусы А, В, Е – отрицательные.

Вопросы:

1. Сформулируйте наиболее вероятный диагноз.
2. Обоснуйте поставленный Вами диагноз.
3. Составьте и обоснуйте план дополнительного обследования пациента.
4. Препарат какой группы для патогенетической терапии Вы бы рекомендовали пациенту в составе монотерапии или комбинированной терапии? Обоснуйте свой выбор.
5. Укажите профилактические мероприятия при данном заболевании.

Ситуационная задача 219 [K002893]

Инструкция: ОЗНАКОМЬТЕСЬ С СИТУАЦИЕЙ И ДАЙТЕ РАЗВЕРНУТЫЕ ОТВЕТЫ НА ВОПРОСЫ

Основная часть

Больной П. 54 лет, слесарь, жалуется на боли в эпигастральной области постоянного характера, усиливающиеся после приёма еды и иррадиирующие в подлопаточное пространство, беспокоит постоянное подташнивание, отрыжка воздухом, снижение аппетита, быстрое насыщение, вздутие живота, после отхождения газов боли уменьшаются на короткое время. В последние полгода периодически стул со склонностью к поносам.

Анамнез заболевания: в течение 25 лет часто употребляет алкоголь, за это время перенёс острый панкреатит, сопровождавшийся интенсивными болями, повторной рвотой. При обследовании в хирургическом отделении выявлено увеличение поджелудочной железы в размерах, жидкость в сальниковой сумке. Лечился консервативно в течение месяца, за время болезни похудел на 10 кг. Выписан с рекомендациями, которые больной не соблюдал. Также принимал алкоголь, но в небольших количествах. Боли возникали часто, а в дальнейшем стали постоянными. Стал снижаться аппетит, возникло периодическое подташнивание, отрыжка, быстрое насыщение, вследствие чего больной снизил объём потребляемой пищи. Постепенно стул стал со склонностью к кашицеобразному, плохо смывался со стенок унитаза. Исходную массу тела полностью не набрал. Периодически принимал Мезим, Микразим с частичным эффектом, при усилении боли использовал Но-шпу. Последнее ухудшение 2 недели назад после четырёхдневного приёма алкоголя (водка 200 грамм ежедневно). Диету не соблюдал. Боль значительно усилилась, появилась отчётливая тошнота, позывы на рвоту, вздутие живота. Госпитализирован в гастроэнтерологическое отделение.

Объективно: кожа чистая, тургор нормальный. Вес - 73 кг, ИМТ - 18,5. Периферические лимфоузлы не пальпируются. Лёгкие и сердце без патологических изменений. Пульс - 90 ударов в минуту, АД - 110/70 мм рт. ст. Язык обложен белым налётом. Живот участвует в дыхании, немного подвздут, перитонеальные симптомы отрицательны. При пальпации отмечает значительную болезненность в зоне Шоффара, точке Дежардена; в зоне Губергрица - Скульского, точках Губергрица, передней и задней точках Мейо - Робсона.

При пальпации отделов кишечника болезненности, объёмных образований не выявлено. Печень по краю рёберной дуги, пузырьные симптомы (Кера, Мерфи. Ортнера) отрицательны. Селезёнка не пальпируется.

При лабораторных и инструментальных исследованиях получены следующие данные.

Общий анализ крови: гемоглобин - 157 г/л, СОЭ - 4 мм/час, эритроциты - $5,2 \times 10^{12}$ /л, лейкоциты - $11,2 \times 10^9$ /л, эозинофилы - 2%, палочкоядерные нейтрофилы - 7%, сегментоядерные нейтрофилы - 56%, лимфоциты - 35%.

Биохимический анализ крови: общий белок - 60 г/л, общий билирубин - 16,4 (прямой - 6,1; свободный - 10,3) ммоль/л, амилаза - 37 ед/л (5-32); глюкоза - 8,5 ммоль/л, мочевины - 4,7 ммоль/л.

Копрограмма: объём утренней порции – 400 грамм, консистенция в виде жидкой каши. Нейтральный жир +++, жирные кислоты, мыла жирных кислот ++, мышечные волокна с утраченной поперечной исчерченностью +++, бактерии – большое количество.

Фекальная эластаза – 100 мкг/г испражнений.

ФГДС: пищевод проходим, розетка кардии плотно смыкается. Слизистая пищевода без изменений. Слизистая желудка в теле розовая, ровная, в антральном отделе с очагами яркой гиперемии. Луковица ДПК обычной формы. Слизистая постбульбарного отдела ДПК несколько отёчна.

УЗИ брюшной полости: жидкости брюшной полости нет. Пневматизация кишечника повышена. Печень не увеличена, структура неоднородная, повышенной эхогенности. Желчный пузырь обычной формы, содержимое эхонегативное. ОЖП - 6 мм. Поджелудочная железа: головка - 35 мм (до 30), тело - 32 мм (до 17), хвост - 37 мм (до 20). Структура диффузно неоднородная, пониженной эхогенности. В структуре железы определяются кальцинаты, наиболее крупный из них в проекции головки поджелудочной железы. Вирсунгов проток определяется в области хвоста, размером 3 мм. Селезёнка нормальных размеров.

Вопросы:

1. Сформулируйте наиболее вероятный диагноз.
2. Обоснуйте поставленный Вами диагноз.
3. Составьте и обоснуйте план дополнительного обследования пациента.
4. Обозначьте цели патогенетической терапии. Препараты какой группы для патогенетической терапии вы бы рекомендовали пациенту в составе комбинированной терапии? Обоснуйте свой выбор.
5. Укажите меры профилактики обострения заболевания.

Ситуационная задача 220 [K002894]**Инструкция: ОЗНАКОМЬТЕСЬ С СИТУАЦИЕЙ И ДАЙТЕ РАЗВЕРНУТЫЕ ОТВЕТЫ НА ВОПРОСЫ****Основная часть**

Больной А. 64 лет, работающий пенсионер (ведущий инженер шахты), жалуется на периодические боли в собственно эпигастрии больше справа через 1,5-2 часа после еды, иногда ночью, изжогу, кислую отрыжку. Боли носят локальный характер, не иррадируют, уменьшаются после молочной пищи.

Анамнез заболевания: в течение 2 лет периодически возникали боли и изжога, которые снимал приёмом молока, иногда Маалокса и Алмагеля. Полгода тому назад обследовался, выявлен гастродуоденит, принимал Омез 20 мг 2 раза и Маалокс. В течение трёх месяцев клинические проявления отсутствовали, в последнее время вновь появились и усилились боли, особенно ночные, изжога и отрыжка возникали ежедневно. Накануне госпитализации была двукратная рвота содержимым желудка, а затем жёлчью. Больной курит, последние 3 года по 2 пачки сигарет в день. Работа связана с суточными дежурствами. Отец оперирован по поводу желудочного кровотечения (причину не знает).

Объективно: кожа нормальной окраски, тургор сохранён. Периферические лимфоузлы не пальпируются. Лёгкие без патологических изменений. Расширена левая граница сердца до левой среднеключичной линии. Уплотнены стенки лучевых артерий (пальпируются в виде плотных тяжей). Пульс – 70 уд в минуту, высокий, АД - 130/70 мм рт. ст. Язык обложен белым налётом. Живот участвует в дыхании. При пальпации отмечает незначительную болезненность в правом подреберье и в собственно эпигастрии.

При пальпации отделы кишечника не изменены. Печень по краю рёберной дуги, пузырьные симптомы (Кера, Мерфи, Ортнера) отрицательные. Селезёнка не пальпируется.

При лабораторных и инструментальных исследованиях получены следующие данные.

Общий анализ крови: гемоглобин - 157 г/л, СОЭ – 4 мм/час, эритроциты – $5,2 \times 10^{12}$ /л, лейкоциты – $7,6 \times 10^9$ /л, эозинофилы – 2%, палочкоядерные нейтрофилы – 5%, сегментоядерные нейтрофилы – 56%, лимфоциты – 37%.

Биохимический анализ крови: общий белок – 82 г/л, общий билирубин – 16,4 (прямой – 3,1; свободный – 13,3) ммоль/л, холестерин – 3,9 ммоль/л, калий – 4,4 ммоль/л, натрий – 142 ммоль/л, сахар – 4,5 ммоль/л.

ФГДС: пищевод проходим, розетка кардии плотно смыкается, складки слизистой пищевода нормальные. В антральном отделе желудка определяются очаги отёка и яркой гиперемии, а также единичные подслизистые кровоизлияния. Луковица ДПК деформирована, на задней стенке луковицы – послеязвенный рубец звёздчатого характера, на передней стенке глубокий язвенный дефект (до мышечного слоя) размером 10×12 мм, над дефектом нависает значительно увеличенные гиперемированные складки слизистой, образующие воспалительный вал. На остальном протяжении слизистая ДПК с очагами гиперемии.

Вопросы:

1. Сформулируйте наиболее вероятный диагноз.
2. Обоснуйте поставленный Вами диагноз.

3. Составьте и обоснуйте план дополнительного обследования пациента.
4. Препарат какой группы для патогенетической терапии Вы бы рекомендовали пациенту в составе комбинированной терапии? Обоснуйте свой выбор.
5. Через 2 месяца поддерживающей терапии клинические явления болезни исчезли полностью, при ФЭГДС на месте язвы белый рубец, из очагов отёка и гиперемии в желудке взят материал для цитологического исследования, выявлен Н. р. в большом количестве. Какова Ваша дальнейшая тактика? Обоснуйте ваш выбор.

Ситуационная задача 221 [K002895]**Инструкция: ОЗНАКОМЬТЕСЬ С СИТУАЦИЕЙ И ДАЙТЕ РАЗВЕРНУТЫЕ ОТВЕТЫ НА ВОПРОСЫ****Основная часть**

Больной А. 44 лет, ведущий инженер шахты, жалуется на периодические боли в собственно эпигастрии, больше справа, которые возникают через 20-30 минут после еды и значительно уменьшаются или исчезают через 1,5-2 часа. Отмечает изжогу, иногда горечь во рту, аппетит сохранён, стул нормальный 1 раз в сутки. Пациент отметил, что лучше переносит молочную пищу.

Анамнез заболевания: в течение нескольких лет отмечал дискомфорт в собственно эпигастрии после кислой, копчёной, солёной пищи. Принимал ферменты, указанные явления исчезали. В последние месяцы испытывал перегрузки на работе (ночные смены), стрессы (предаварийные ситуации на шахте). Стал отмечать боли вначале тупые умеренные, которые снимались Алмагелем, молоком. В дальнейшем боли усилились, особенно после приёма пищи, независимо от её качества. Появилась изжога, которая часто сопровождалась горечью во рту. Снизил объём принимаемой пищи, однако боль прогрессировала, госпитализирован в отделение.

Курил по ½ пачки в день, последние 5 лет не курит.

Объективно: кожа нормальной окраски, тургор сохранен. Периферические лимфоузлы не пальпируются. Лёгкие без патологических изменений. Границы сердца в норме. ЧСС - 70 ударов в минуту, АД - 130/70 мм рт. ст. Язык обложен белым налётом. Живот участвует в дыхании. При пальпации отмечает незначительную болезненность в эпигастрии.

При пальпации отделов кишечника болезненности, объёмных образований не выявлено. Печень по краю рёберной дуги, пузырьные симптомы (Кера, Мерфи. Ортнера) отрицательные. Селезёнка не пальпируется.

При лабораторных и инструментальных исследованиях получены следующие данные.

Общий анализ крови: гемоглобин - 148 г/л, СОЭ - 4 мм/час, эритроциты - $5,2 \times 10^{12}$ /л, лейкоциты - $7,6 \times 10^9$ /л, эозинофилы - 2%, палочкоядерные нейтрофилы - 5%, сегментоядерные нейтрофилы - 56%, лимфоциты - 37%.

Биохимический анализ крови: общий белок - 82 г/л, общий билирубин - 16,4 (прямой - 3,1; свободный - 13,3) ммоль/л, холестерин - 3,9 ммоль/л, калий - 4,4 ммоль/л, натрий - 142 ммоль/л, глюкоза - 4,5 ммоль/л.

ФГДС: пищевод проходим, розетка кардии плотно смыкается. Слизистая в пищеводе без изменений. В средней трети желудка по малой кривизне имеется язвенный дефект стенки (слизистая и подслизистая) до 1,2 см, дно дефекта выполнено фибрином, края дефекта приподняты, отёчные. На остальном протяжении в желудке имеются очаг неяркой гиперемии. ДПК без изменений. Взята биопсия 4 кус. При взятии биопсии из краев язвы отмечается умеренная нейтрофильная инфильтрация и отёк.

Вопросы:

1. Сформулируйте наиболее вероятный диагноз.
2. Обоснуйте поставленный Вами диагноз.

3. Составьте и обоснуйте план дополнительного обследования пациента.
4. Препарат какой группы для патогенетической терапии вы бы рекомендовали пациенту в составе комбинированной терапии? Обоснуйте свой выбор.
5. Какие рекомендации необходимо дать пациенту для профилактики обострения заболевания?

Ситуационная задача 222 [K002904]**Инструкция: ОЗНАКОМЬТЕСЬ С СИТУАЦИЕЙ И ДАЙТЕ РАЗВЕРНУТЫЕ ОТВЕТЫ НА ВОПРОСЫ****Основная часть**

Больной Г. 55 лет поступил в стационар с жалобами на сильную одышку смешанного характера при незначительной физической нагрузке и даже при одевании, кашель с жёлтой вязкой мокротой до 150 мл/сутки, сердцебиение, слабость, потливость. В течение 15 лет беспокоит кашель со скудной слизистой мокротой, в основном по утрам, к врачу по этому поводу не обращался. Последние 7 лет появилась одышка при ходьбе на расстояние около 500 метров на выдохе, в холодное время ощущает затруднение выдоха и «свисты» в груди. Самостоятельно принимает Эуфиллин внутрь. Ухудшение состояния 5 дней назад, когда после ОРВИ резко усилилась одышка, ночь спал сидя, увеличилось количество мокроты.

Работает водителем. Курит. Индекс курения - 120 пачко-лет. Алкоголь употребляет 2 раза в месяц понемногу. Аллергологический и гемотрансфузионный анамнез не отягощен.

Состояние тяжёлое. Кожа влажная, цианоз губ и кончика носа. Температура - 36,8°C. Подкожно-жировой слой развит слабо. Отёки на голених до средней трети. Периферические лимфоузлы не увеличены. Грудная клетка симметричная, равномерно участвует в дыхании. ЧД - 28 в минуту. Перкуторный звук мозаичный. При аускультации по всем лёгочным полям масса сухих хрипов. Границы сердца расширены вправо. Тоны сердца ритмичные, ЧСС - 120 в минуту, на лёгочном стволе - акцент 2 тона. АД - 130/70 мм рт. ст. Язык чистый, влажный. Живот мягкий, безболезненный при пальпации. Печень выступает на 3 см из-под края рёберной дуги, селезёнка не пальпируется. Симптом поколачивания отрицательный с обеих сторон.

Общий анализ крови: эритроциты - $5,4 \times 10^{12}/л$; гемоглобин - 177 г/л; лейкоциты - $10,6 \times 10^9/л$; эозинофилы - 0%; базофилы - 0%; палочкоядерные нейтрофилы - 5%; сегментоядерные нейтрофилы - 70%; лимфоциты - 20%; моноциты - 5%. СОЭ - 22 мм/час.

Рентгенограмма органов грудной клетки: очаговые и инфильтративные изменения не определяются. Лёгочный рисунок деформирован. Корни расширены, бесструктурны. Диафрагма расположена обычно, синусы свободны. Выбухает ствол лёгочной артерии.

Спирограмма: индекс Тиффно – 65; ОФВ1 после БДТ - 29%.

КЩС: pO_2 - 46 мм рт. ст., SaO_2 - 78%.

Вопросы:

1. Предположите наиболее вероятный диагноз.
2. Обоснуйте поставленный Вами диагноз.
3. Составьте и обоснуйте план дополнительного обследования пациента.
4. Препараты какой группы вы бы рекомендовали в качестве неотложной помощи и в качестве базисной терапии для лечения ХОБЛ? Обоснуйте свой выбор.

5. Через 6 месяцев регулярной терапии пациент бросил курить, отметил уменьшение одышки, купированы отёки. При осмотре гепатомегалия не определяется. ЧД – 24 в минуту. В лёгких при аускультации единичные сухие хрипы. ОФВ1 - 32% от должной величины, индекс Тиффно - 64%. Пиковая скорость выдоха – 35% от должной величины. КЩС - pO_2 , 70 мм рт. ст., SaO_2 – 90. Какова Ваша дальнейшая лечебная тактика? Обоснуйте Ваш выбор.

Ситуационная задача 223 [K002906]**Инструкция: ОЗНАКОМЬТЕСЬ С СИТУАЦИЕЙ И ДАЙТЕ РАЗВЕРНУТЫЕ ОТВЕТЫ НА ВОПРОСЫ****Основная часть**

Пациентка А. 34 лет (не работает) поступила в клинику с жалобами на повышение температуры тела до 38,4 °С, сопровождающееся интенсивной ночной потливостью; ознобами; отёками голеней, увеличением объёма живота, болью в правом подреберье, точечными высыпаниями на голенях.

Из анамнеза: курит в течение 20 лет до 2 пачек сигарет в день, в течение последних 2 лет страдает инъекционной наркоманией. Наследственность не отягощена. Из перенесённых заболеваний отмечает скарлатину в детстве. Аллергологический анамнез не отягощён. Считает себя больной в течение полутора месяцев, когда стала отмечать нарастающую слабость, ночную потливость, повышение температуры тела до 38,4 °С, сопровождающееся ознобами. За помощью не обращалась. Самостоятельно принимала жаропонижающие. В течение последних двух недель отметила нарастание отёков на ногах, увеличение объёма живота, появление боли в правом подреберье.

Объективно: состояние средней тяжести, температура тела 37,8 °С, кожные покровы бледные с желтушным оттенком, на коже нижних конечностей элементы геморрагической сыпи, отёки стоп и голеней. Лимфатические узлы не пальпируются. В лёгких дыхание жёсткое, хрипов нет. Перкуторный звук ясный лёгочный, локальных притуплений не выявляется. При перкуссии сердца правая граница на 4 см правее правого края грудины, другие границы в пределах нормы. При аускультации тоны сердца ритмичные, ЧСС – 110 в минуту, отмечается ослабление первого тона над мечевидным отростком. Здесь же выслушивается систолический шум, усиливающийся на вдохе. Отмечаются набухшие шейные вены. Живот напряжен, безболезненный, положительный симптом флюктуации. Печень +5 см от края рёберной дуги. Край закруглён, мягкоэластической консистенции. Пальпируется край селезёнки. Симптом поколачивания отрицательный с обеих сторон.

При лабораторных и инструментальных исследованиях выявлены следующие данные.

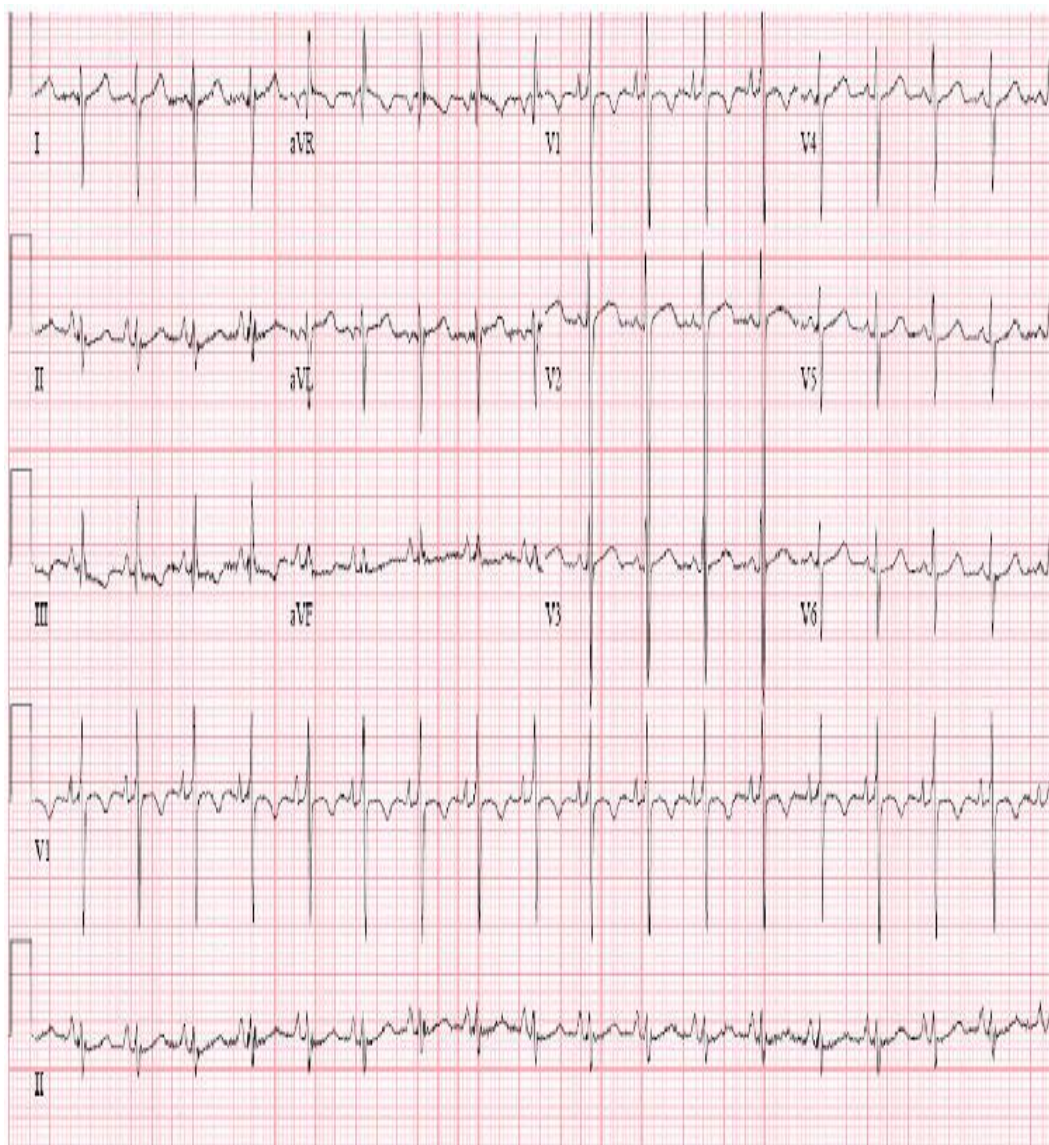
Общий анализ крови: гемоглобин - 104 г/л, эритроциты - $3,8 \times 10^{12}$ /л, лейкоциты - 17×10^9 /л, палочкоядерные нейтрофилы - 7%, сегментоядерные нейтрофилы - 80%, лимфоциты - 9%, моноциты - 3%, эозинофилы - 1%, СОЭ - 48 мм/ч.

Общий анализ мочи: жёлтая, прозрачная, рН нормальная, удельный вес - 1016, белок - 0,02%, сахара нет, лейкоциты - 1-2 в поле зрения, эритроцитов нет.

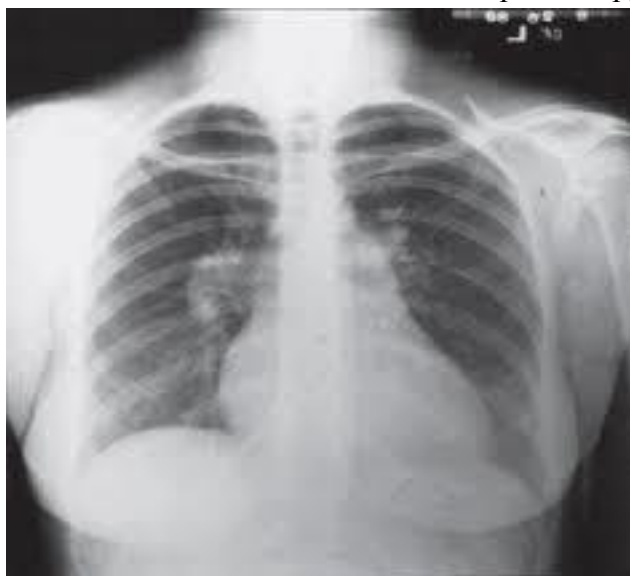
Биохимическое исследование крови: билирубин - 38,2 ммоль/л, АСТ - 74, АЛТ - 98, креатинин - 0,108 ммоль/л, глюкоза – 5,7 ммоль/л, холестерин – 5,0 ммоль/л, калий - 4,2 ммоль/л.

Гемокультура: в одной из 3 проб рост золотистого стафилококка.

ЭКГ



Рентгенологическое исследование органов грудной клетки



Вопросы:

1. Выделите синдромы и обоснуйте их (объясните патофизиологический механизм их возникновения).

2. Сформулируйте диагноз.
3. Обоснуйте поставленный Вами диагноз.
4. Составьте план обследования для уточнения диагноза.
5. Определите план лечения.

Ситуационная задача 224 [K002907]

Инструкция: ОЗНАКОМЬТЕСЬ С СИТУАЦИЕЙ И ДАЙТЕ РАЗВЕРНУТЫЕ ОТВЕТЫ НА ВОПРОСЫ

Основная часть

Больная М. 56 лет, продавец ювелирного салона, госпитализирована 11 декабря с жалобами на интенсивную жгучую боль по всей грудной клетке в течение 7,5 часов, с иррадиацией в левое плечо, шею, нижнюю челюсть, локоть, также предъявляла жалобы на испарину, сердцебиение, слабость, одышку в покое, кашель.

Анамнез заболевания. Рост - 178 см, вес - 105 кг. Не курит. Отец в 49 лет перенёс инфаркт миокарда. С 35 лет пациентка отмечает повышение артериального давления до 180/100 мм рт. ст. Обследована, принимает Периндоприл 10 мг на ночь, Метопролола сукцинат 100 мг утром. В 2011 г. отмечала состояние, характеризующееся потерей двигательной активности правой верхней конечности в течение 3 часов, затем спонтанно двигательная функция восстановилась. Пациентка 13 лет страдает сахарным диабетом 2 типа, принимает Метформин 1000 мг/сут. Пользуется глюкометром, сахар крови в пределах 9,5 ммоль/л. С мая отмечает приступы давящих болей за грудиной при физической нагрузке (ходьба по ровной местности до 600 метров) продолжительностью до 5 минут, которые купировались после прекращения ходьбы. Лечилась амбулаторно и стационарно, выставлялся диагноз «ишемическая болезнь сердца», дополнительно назначена Ацетилсалициловая кислота 75 мг/сут, Розувастатин 10 мг/сут, короткодействующие нитраты по потребности. В августе планово проведена коронароангиография, выявлено изолированное поражение передней нисходящей (ПНА) коронарной артерии – 95% стеноз в средней трети. В виду тяжести поражения немедленно выполнено стентирование стеноза ПНА стентом с лекарственным покрытием. Пациентке после выписки рекомендовано продолжить приём терапии, включая Аспирин, Метопролола сукцинат, Периндоприл, Розувастатин и Метформин, а также в течение одного года Клопидогрел 75 мг/сут. За два дня до настоящего ухудшения пациентка прекратила прием Клопидогрела, оправдывая это появившейся кровоточивостью дёсен. Ухудшение состояния в виде появления интенсивного болевого синдрома в грудной клетке в покое появилось в 06-00. Пациентка самостоятельно приняла 4 таблетки Нитроглицерина без эффекта и в 12-00 после появления одышки и слабости обратилась за медицинской помощью.

Вызвала скорую медицинскую помощь (СМП). При осмотре врачом СМП состояние тяжёлое за счёт болевого синдрома в грудной клетке, одышки, гипотонии (АД - 100/60, ЧСС – 98 в минуту). Записана электрокардиограмма (ЭКГ) (см. ниже). С некупированным болевым синдромом доставлена в приёмное отделение.

Объективно: состояние тяжёлое за счёт болевого синдрома в грудной клетке, одышки, гипотонии. При осмотре кожные покровы мраморной окраски, холодные, выражено влажные. Сохраняется одышка в покое, частота дыхания до 28 в минуту, пациентка принимает вынужденную позу полусидя. Аускультативно над всеми лёгочными полями влажные мелкопузырчатые хрипы. Пульс на лучевых артериях выраженно ослаблен, нитевидный, 120 ударов в минуту. Аускультативно в области сердца ослаблен I тон, тахикардия до 120 в минуту, выслушивается систолический шум на верхушке. Артериальное давление на правой верхней конечности - 80/50 мм рт. ст., на левой верхней конечности - 75/50 мм рт. ст. Отёков на нижних конечностях нет. По ЭКГ в приёмном отделении без динамики, по сравнению с пленкой СМП.

Дополнительные методы обследования. Общий анализ крови: гемоглобин - 139 г/л, лейкоциты – 11×10^9 /л, эритроциты – $4,8 \times 10^{12}$ /л, СОЭ – 8 мм/час.

Биохимический анализ крови: сахар – 22 ммоль/л, креатинкиназа общая фракция – 1900 Е/л, креатинкиназа-МВ фракция – 102 Е/л, тропонин Т – 2,9 нг/мл; общий холестерин – 6,2 ммоль/л, холестерин липопротеинов низкой плотности – 4,1 ммоль/л; рН крови – 7,2.

По ЭхоКГ фракция выброса левого желудочка – 38%, выраженная митрально-папиллярная дисфункция, регургитация на митральном клапане III, гипертрофия миокарда левого желудочка. По данным измерения инвазивной гемодинамики центральное венозное давление - 260 мм вод. ст. (N - 90-110 мм. вод. ст.).

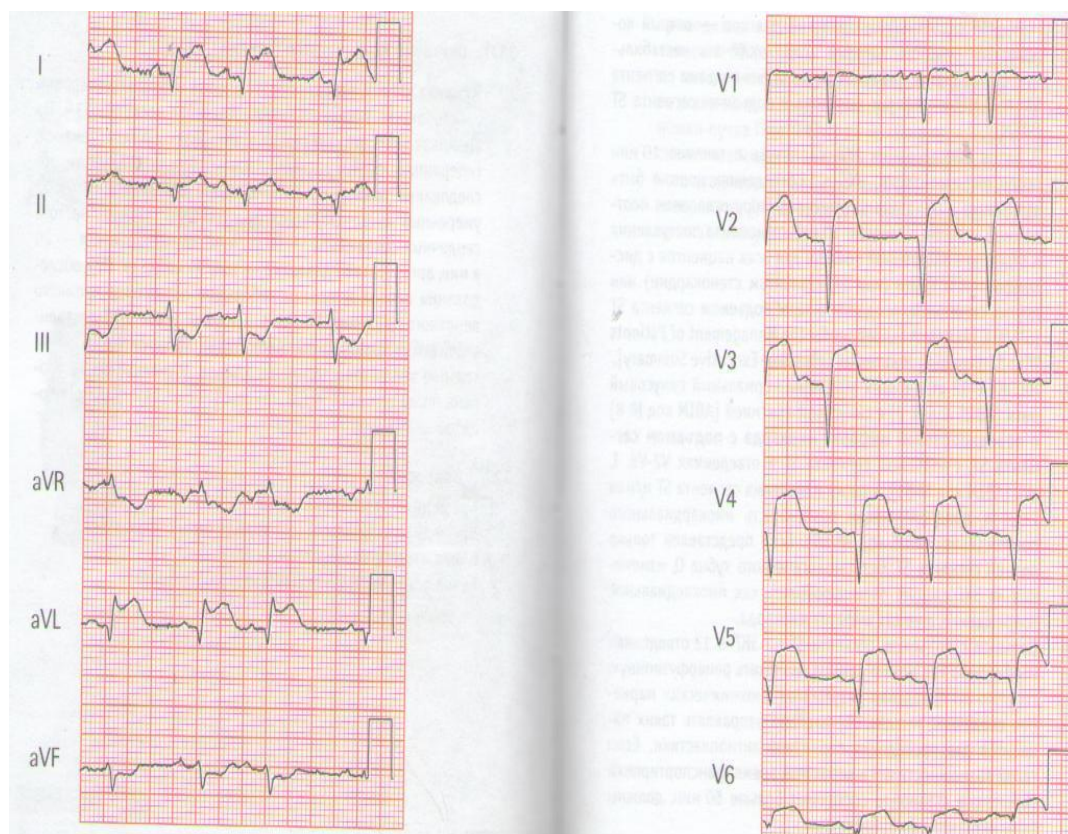
Давление заклинивания лёгочных капилляров – 23 мм рт. ст. (N - 10-18 мм рт. ст.).

Сердечный индекс – 1,9 л/мин/м² (N - 2,5-4,5 л/мин/м²).

Сатурация – 69% (N - 80-100).

Рентгенологически в лёгких венозный застой III степени, тень сердца расширена влево.

ЭКГ на этапе СМП.



Вопросы:

1. Выделите синдромы, определите ведущий.
2. Сформулируйте диагноз.
3. Обоснуйте поставленный Вами диагноз.
4. Составьте план дополнительных обследований.
5. Назначьте лечение.

Ситуационная задача 225 [K002908]

Инструкция: ОЗНАКОМЬТЕСЬ С СИТУАЦИЕЙ И ДАЙТЕ РАЗВЕРНУТЫЕ ОТВЕТЫ НА ВОПРОСЫ

Основная часть

Больная Т. 35 лет, офис-менеджер, доставлена бригадой скорой медицинской помощи в приёмное отделение городской больницы в связи с внезапно начавшимся приступом одышки смешанного характера, сердцебиением, колющей болью в прекардиальной области, головокружением и общей слабостью. В анамнезе отмечено, что за 5 суток до приступа одышки у больной появились мягкий отёк правой нижней конечности от стопы до паховой складки, незначительный цианоз и умеренная болезненность конечности. В последующем указанные симптомы сохранялись, пыталась лечиться самостоятельно, используя различные мази с антибиотиками и спиртовые компрессы. Настоящий приступ одышки возник впервые в конце продолжительного рабочего дня на фоне полного благополучия. Из анамнеза жизни известно, что пациентка работает в офисе и проводит большую часть времени в положении сидя, ведёт малоподвижный образ жизни, курит, применяет комбинированные оральные контрацептивы.

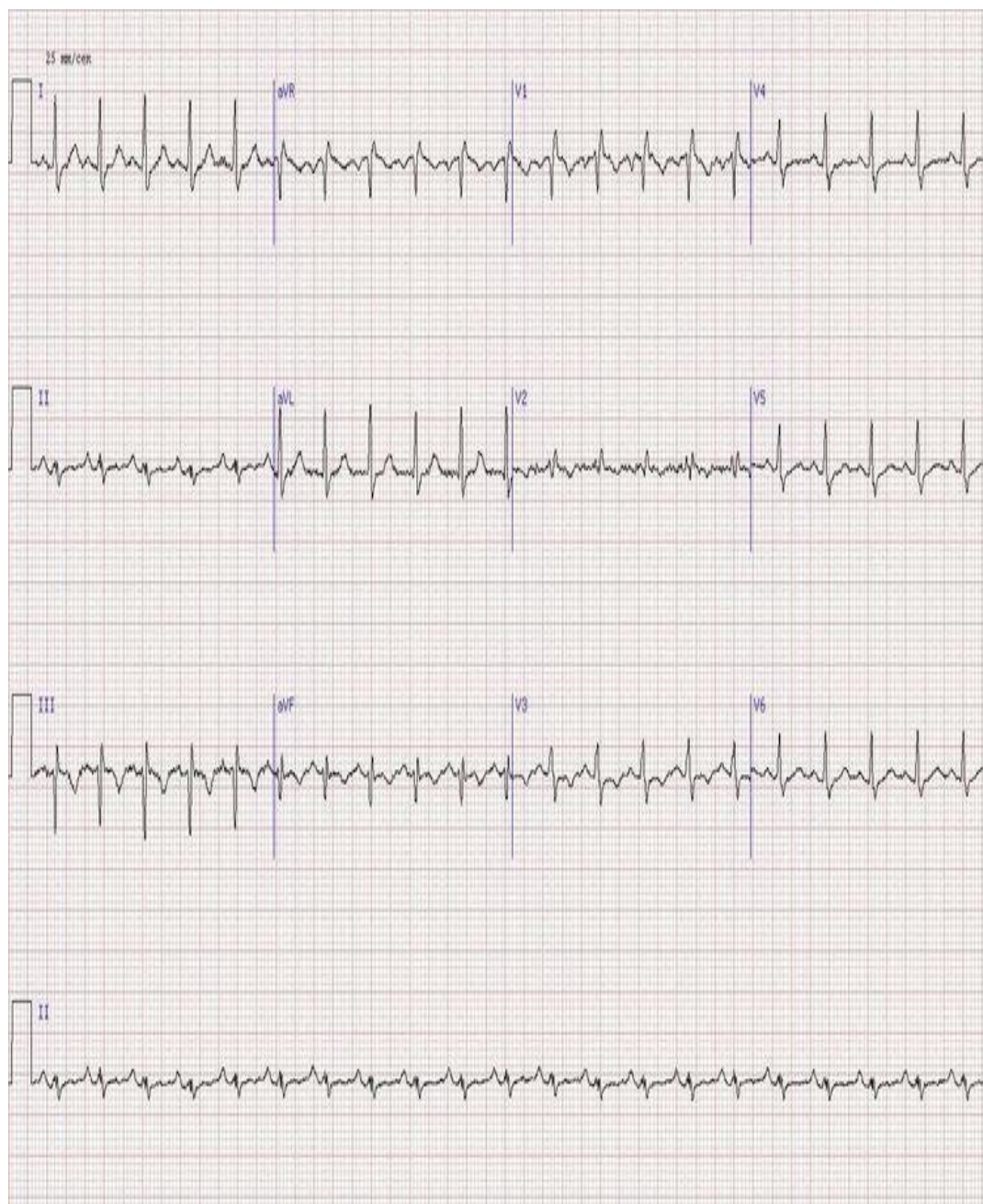
Объективно: состояние тяжёлое. Кожа и видимые слизистые бледные, чистые, видимая пульсация шейных вен. Отмечается отёк правой нижней конечности, мягкий и тёплый наощупь, распространяющийся от уровня стопы до верхней трети бедра со слабо выраженным цианозом, умеренной болезненностью при пальпации и сохранённой пульсацией на артериях стопы, подколенной и общей бедренной артериях. Суставы без патологии. Грудная клетка правильной формы. Перкуторно над лёгкими ясный лёгочный звук. Дыхание везикулярное, хрипов нет, частота дыхания - 25 в минуту. Пульс одинаковый на обеих лучевых артериях, слабого наполнения, 110 в минуту, АД - 90/65 мм рт. ст. Акцент II-тона в точке выслушивания клапана лёгочной артерии. Шумов нет. Живот симметричный, мягкий, безболезненный во всех отделах при поверхностной и глубокой пальпации. Печень выступает из-под рёберной дуги на 1 см. Симптом поколачивания отрицательный. Индекс массы тела более 31 кг/м². Субфебрилитет. При лабораторных и инструментальных исследованиях выявлены следующие данные.

Общий анализ крови: гемоглобин - 130 г/л, эритроциты - $4,1 \times 10^{12}$ /л, лейкоциты - $5,7 \times 10^9$ /л, эозинофилы - 1%, палочкоядерные нейтрофилы - 10%, сегментоядерные нейтрофилы - 50%, лимфоциты - 35%, моноциты - 4%; СОЭ - 24 мм/ч.

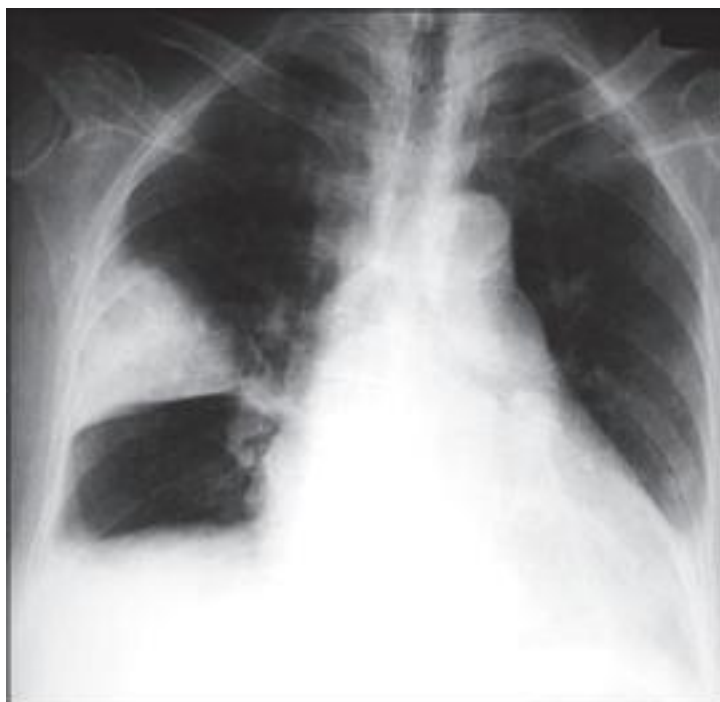Общий анализ мочи: соломенно-жёлтая, прозрачная, рН кислая, удельный вес - 1010, эпителий - 2-4 в поле зрения, эритроциты, цилиндры, соли не определяются.

Биохимическое исследование крови: билирубин общий - 12,8 мкмоль/л, креатинин - 0,093 ммоль/л, глюкоза - 6,9 ммоль/л, холестерин - 6,2 ммоль/л, калий - 3,7 ммоль/л, общий белок - 75 г/л, фибриноген - 8,2 г/л, СРБ - 25 мг/л.

ЭКГ



Рентгенография ОГК



Вопросы:

1. Выделите синдромы, определите ведущий.
2. Интерпретируйте представленную электрокардиограмму.
3. Сформулируйте диагноз.
4. Составьте план дополнительных обследований.
5. Назначьте лечение.

Ситуационная задача 226 [K002909]**Инструкция: ОЗНАКОМЬТЕСЬ С СИТУАЦИЕЙ И ДАЙТЕ РАЗВЕРНУТЫЕ ОТВЕТЫ НА ВОПРОСЫ****Основная часть**

Больная М. 52 лет, бухгалтер, госпитализирована с жалобами на неритмичное сердцебиение, общую слабость, головокружение, быструю утомляемость, одышку при ускоренной ходьбе.

Анамнез заболевания: в течение 15 лет отмечает повышение артериального давления до максимальных 190/120 мм рт. ст. Регулярно принимает Эналаприл 10 мг 2 раза в сутки, Амлодипин 5 мг вечером. Адаптированным давлением считает 140/100 мм рт. ст. Болей в грудной клетке никогда не отмечала. Ухудшение состояния отмечает в течение 3 дней, когда впервые в жизни появились вышеописанные жалобы. Учитывая их прогрессирующий характер, вызвала скорую помощь.

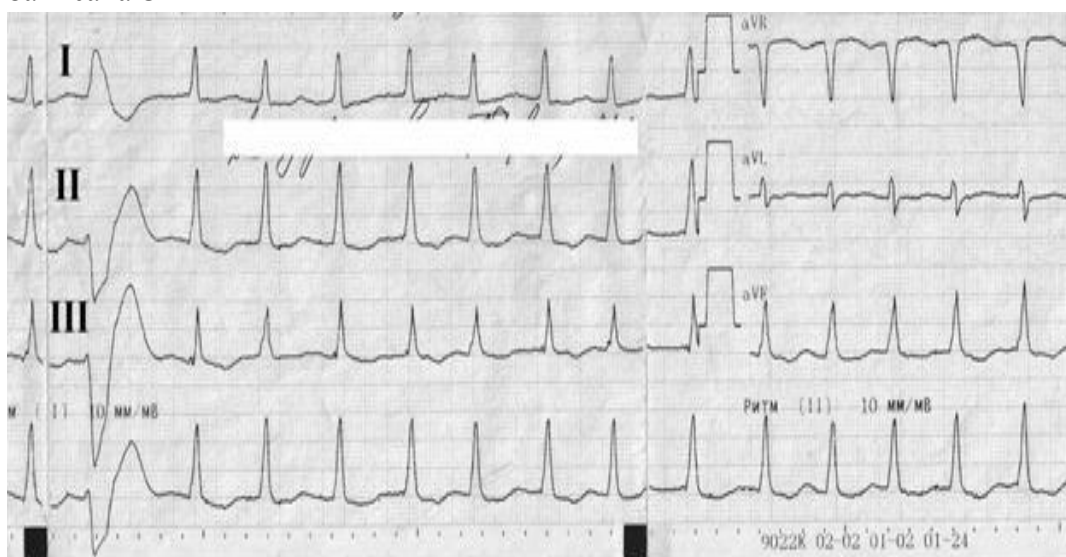
Объективно: сознание ясное, активна. Отёков нет. Рост - 178 см, вес - 107 кг. Отложение подкожно-жирового слоя на бёдрах и животе. Кожные покровы повышенной влажности. Грудная клетка гиперстеническая. В лёгких везикулярное дыхание, хрипов нет. Область сердца не изменена. Левая граница сердца – на 2 см кнаружи от срединно-ключичной линии в V межреберье слева. Тоны сердца неритмичные. ЧСС - 121 ударов в минуту. АД в покое сидя - 170/115 мм рт. ст. Пульс на лучевых артериях симметричный, неритмичный, неравномерный с частотой 100 ударов в минуту.

При лабораторных и инструментальных исследованиях выявлены следующие данные.

Липидограмма: общий ХС - 5,9 ммоль/л (норма менее 5,0 ммоль/л), ХС ЛНП - 3,5 ммоль/л (норма - менее 3,0 ммоль/л), ХС ЛВП - 0,9 ммоль/л (норма - более 1,0 ммоль/л), ТГ - 2,0 ммоль/л (норма - менее 1,7 ммоль/л).

Эхо-КГ: толщина задней стенки ЛЖ - 1,3 см (норма - 0,8-1,1 см), ФВ ЛЖ - 53% (норма - 55-75%).

Записана ЭКГ



Вопросы:

1. Сформулируйте предварительный диагноз.
2. Интерпретируйте представленную электрокардиограмму.
3. Составьте план дополнительных обследований.
4. Какие заболевания необходимо дифференцировать?
5. Назначьте лечение.

Ситуационная задача 227 [K002910]

Инструкция: ОЗНАКОМЬТЕСЬ С СИТУАЦИЕЙ И ДАЙТЕ РАЗВЕРНУТЫЕ ОТВЕТЫ НА ВОПРОСЫ

Основная часть

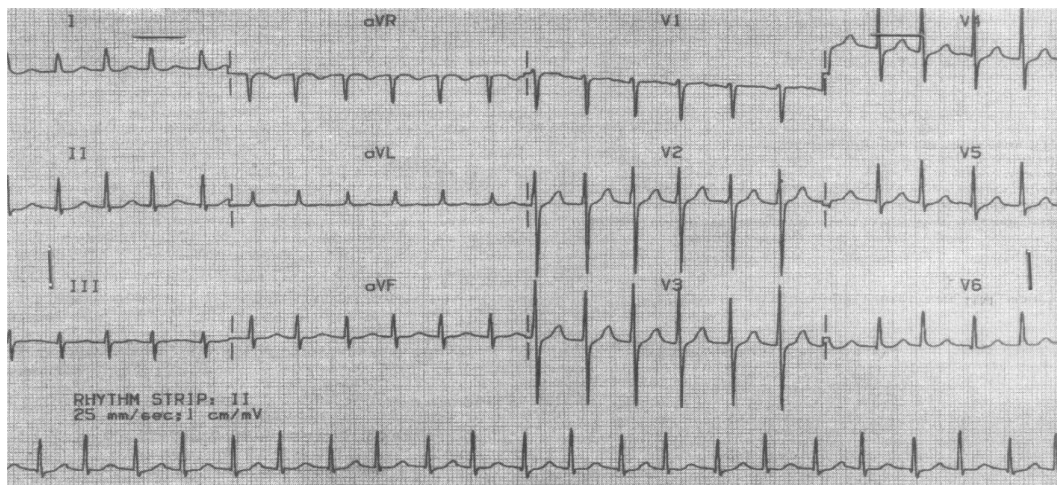
Больная Н. 46 лет, стюардесса внутренних авиалиний, обратилась с жалобами на приступы сильного учащенного сердцебиения, не связанные с физической нагрузкой, сопровождающиеся ноющими болями в прекардиальной области, периодические перебои в работе сердца.

Из анамнеза: приступы учащённого сердцебиения появились в течение последнего года, участились в течение трёх месяцев, двукратно отмечала обмороки. В детстве диагностировали «изменения на ЭКГ», которые в дальнейшем не подтверждались.

Объективно: больная нормального питания. Кожные покровы чистые, умеренной влажности. Отёков нет. Лучезапястные суставы гиперподвижны. Плоскостопие. В лёгких дыхание везикулярное, хрипов нет. Перкуторно: границы относительной сердечной тупости располагаются: правая - на 1 см кнаружи от правого края грудины, верхняя - нижний край 3 ребра, левая - на 1,5 см кнутри от среднеключичной линии. При аускультации: тоны сердца ясные, ритмичные, ЧСС - 120 в минуту, на верхушке выслушивается короткий систолический шум, мезосистолический щелчок. АД - 130/80 мм рт. ст. Живот мягкий, безболезненный. Печень по краю рёберной дуги.

Обследования.

ЭКГ



Вопросы:

1. Выделите синдромы, назовите основные механизмы их возникновения.
2. Составьте дифференциально-диагностический ряд.
3. Сформулируйте диагноз.
4. Составьте план дополнительных обследований.
5. Назначьте лечение.

Ситуационная задача 228 [K002911]

Инструкция: ОЗНАКОМЬТЕСЬ С СИТУАЦИЕЙ И ДАЙТЕ РАЗВЕРНУТЫЕ ОТВЕТЫ НА ВОПРОСЫ

Основная часть

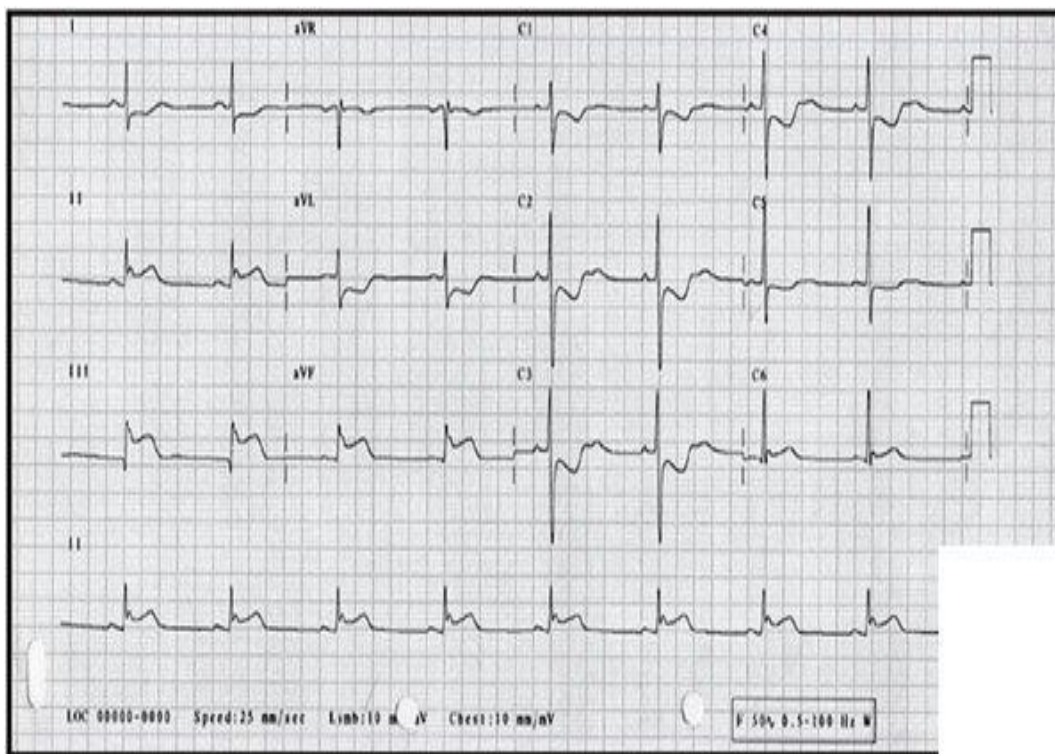
У больного А. 63 лет, преподаватель вуза, сегодня в покое около 3 часов назад без видимой причины появилась и стала нарастать одышка смешанного характера. Пациент госпитализирован.

Анамнез заболевания: около 5 лет страдает гипертонической болезнью. Антигипертензивные препараты принимает нерегулярно.

Объективно: при поступлении состояние средней степени тяжести, ортопноэ, кожа бледная, акроцианоз, число дыханий - 26 в минуту, при аускультации выслушиваются влажные мелкопузырчатые хрипы над всеми отделами лёгких. Перкуторно границы сердца расширены влево, пульс на лучевой артерии 100 в минуту, ритмичный, тоны сердца приглушены, ритмичные, ЧСС - 100 в минуту, АД - 130/90 мм рт. ст. Живот мягкий, безболезненный, размеры печени по Курлову - 9×8×7 см.

Вскоре после поступления состояние больного резко ухудшилось: появился продуктивный кашель, усилилась одышка, увеличилось количество влажных хрипов над всеми лёгочными полями.

ЭКГ



Вопросы:

1. Выделите синдромы, определите ведущий (объясните патофизиологический механизм его возникновения).
2. Сформулируйте диагноз.
3. Обоснуйте поставленный Вами диагноз.
4. Составьте план обследования для уточнения диагноза.
5. Определите план лечения.

Ситуационная задача 229 [K002912]**Инструкция: ОЗНАКОМЬТЕСЬ С СИТУАЦИЕЙ И ДАЙТЕ РАЗВЕРНУТЫЕ ОТВЕТЫ НА ВОПРОСЫ****Основная часть**

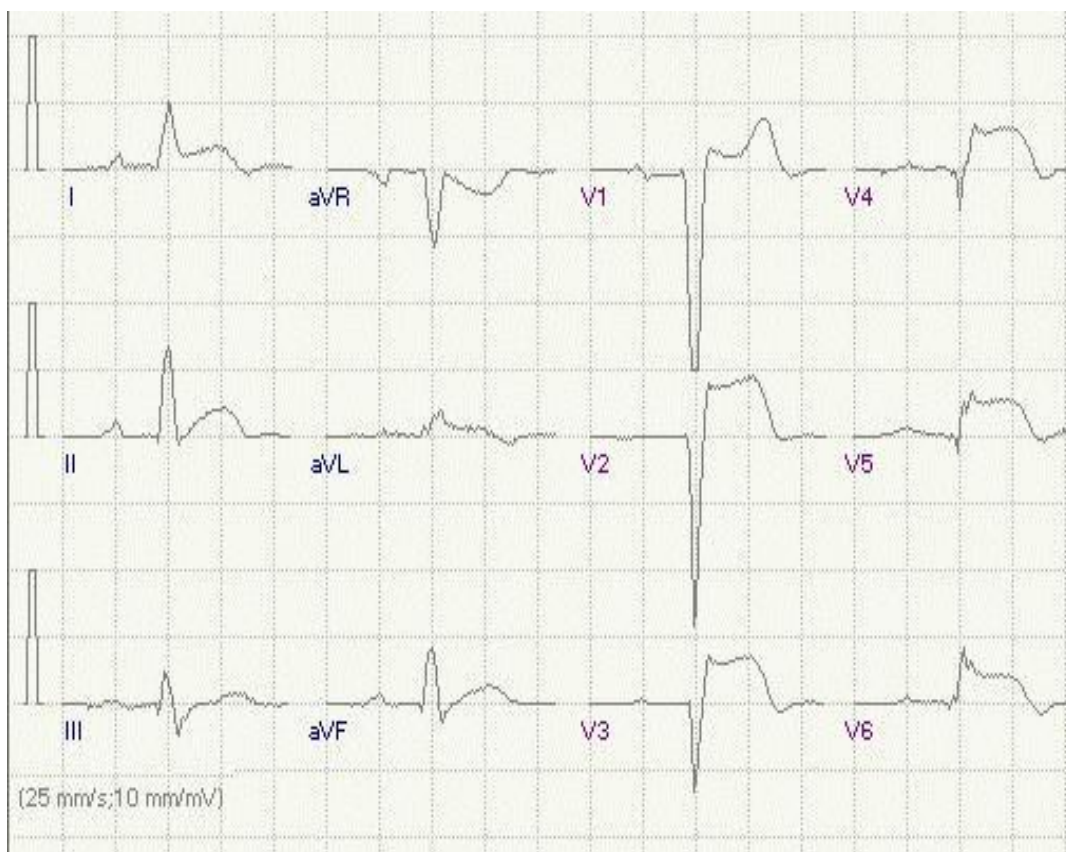
В приёмный покой скорой помощью доставлен больной 52 лет, шофёр, с жалобами на резкие давящие боли за грудиной с иррадиацией в обе руки и левую лопатку, длящиеся более 4 часов, боль не купируется приёмом Нитроглицерина и инъекционными анальгетиками, сопровождается резкой слабостью, страхом смерти, выраженной потливостью.

Из анамнеза выяснено, что больного около 10 лет беспокоили приступообразные головные боли, шум в ушах, головокружение, «мелькание мушек» перед глазами, кратковременные колющие боли в области сердца, без иррадиации. Часто отмечалось повышение АД до 160/100 мм рт. ст., иногда – до 200/120 мм рт. ст. Обследован амбулаторно 3 года назад – установлен диагноз «гипертоническая болезнь», данных рекомендаций не придерживался, назначенную терапию не принимал.

Объективно: кожные покровы бледные, акроцианоз. ЧД - 26 в минуту, дыхание поверхностное. Перкуторно над всеми лёгочными полями определяется ясный лёгочный звук, при аускультации - дыхание жёсткое, большое количество влажных хрипов в подлопаточных областях. Пульс одинаков на обеих руках, ритмичный, слабого наполнения и напряжения. ЧСС - 120 в минуту, АД - 80/60 мм рт. ст. Тоны сердца глухие, ритмичные; акцент II тона не определяется. Живот мягкий, безболезненный, печень не увеличена. Отёков нет.

В анализе: КФК-МВ - 98 Е/л

Записана ЭКГ



Вопросы:

1. Выделите синдромы, определите ведущий.
2. Сформулируйте диагноз.
3. Обоснуйте поставленный Вами диагноз.
4. Составьте план дополнительных обследований.
5. Назначьте лечение.

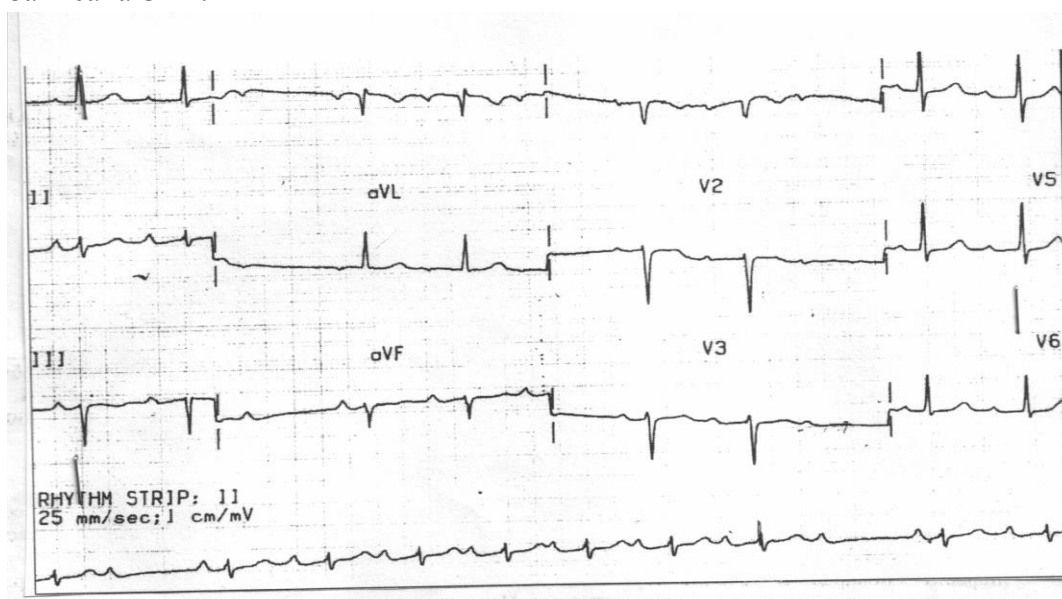
Ситуационная задача 230 [K002913]**Инструкция: ОЗНАКОМЬТЕСЬ С СИТУАЦИЕЙ И ДАЙТЕ РАЗВЕРНУТЫЕ ОТВЕТЫ НА ВОПРОСЫ****Основная часть**

Больной 65 лет, пенсионер, поступил в клинику с жалобами на редкий пульс, перебои в работе сердца, ощущение его замирания и остановки, чувство нехватки воздуха при подъёме на 1 лестничный пролёт, давящие боли за грудиной при обычной физической нагрузке, купирующиеся приёмом Нитроглицерина через 1-2 мин; кратковременные эпизоды потери сознания.

Из анамнеза: четыре года назад перенёс инфаркт миокарда. Через год стали появляться ангинозные боли при обычной физической нагрузке. Неделю назад ощутил перебои в работе сердца, инспираторную одышку, отметил кратковременные эпизоды потери сознания, что и явилось причиной госпитализации.

Объективно: состояние средней степени тяжести, акроцианоз, отёков нет. В нижних отделах лёгких небольшое количество незвучных мелкопузырчатых хрипов. Тоны сердца глухие, аритмичные, ЧСС - 42 удара в минуту, Ps - 42 в минуту. АД - 110/65 мм рт. ст. Живот мягкий, безболезненный. Печень на 2 см ниже рёберной дуги, край её ровный, закруглённый, слегка болезненный при пальпации.

Записана ЭКГ.

**Вопросы:**

1. Выделите синдромы, определите ведущий.
2. Интерпретируйте представленную электрокардиограмму.
3. Сформулируйте диагноз.
4. Составьте план дополнительных обследований.
5. Назначьте лечение.

Ситуационная задача 231 [K002915]**Инструкция: ОЗНАКОМЬТЕСЬ С СИТУАЦИЕЙ И ДАЙТЕ РАЗВЕРНУТЫЕ ОТВЕТЫ НА ВОПРОСЫ****Основная часть**

Больной 45 лет, водитель автобуса, обратился к врачу-терапевту участковому с жалобами на периодически возникающие давящие боли за грудиной при обычной ходьбе на 200-300 м, подъёме на 1 этаж по лестнице, купируются в покое через 5-10 мин, сопровождаются слабостью, головокружением. Считает себя больным около 3 лет. В течение предшествующей недели при незначительной физической нагрузке стали возникать приступы сердцебиения с кратковременными синкопальными состояниями.

Из анамнеза жизни: отец больного умер внезапно в возрасте 40 лет.

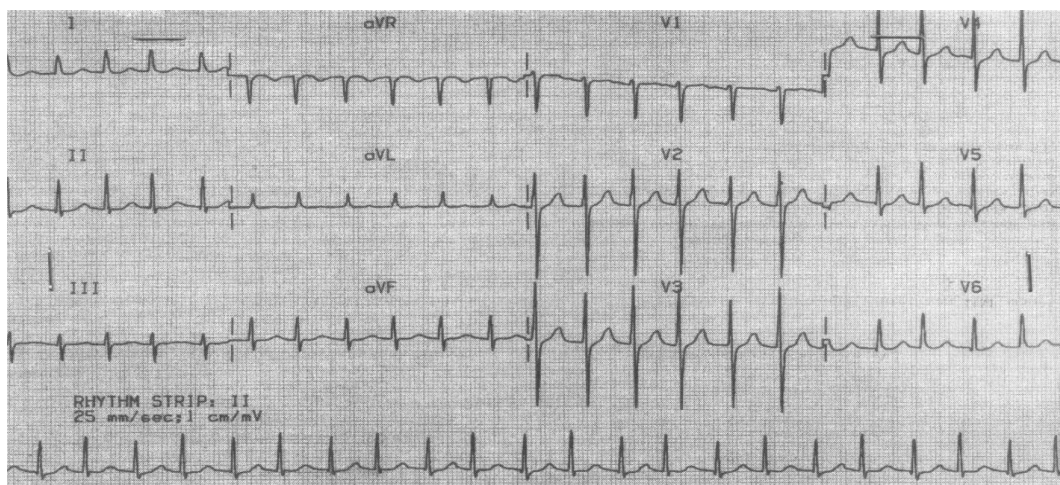
Объективно: общее состояние относительно удовлетворительное. Кожные покровы и видимые слизистые бледные, чистые, нормальной влажности. Отёков нет. Периферические лимфоузлы не увеличены. Грудная клетка равномерно участвует в дыхании. Перкуторно над лёгкими ясный лёгочный звук. Дыхание везикулярное, хрипов нет. Пульс ритмичный, 170 в минуту, АД - 120/80 мм рт. ст. Верхушечный толчок усилен, резистентный, определяется в V межреберье на 1 см кнаружи от левой среднеключичной линии. Границы относительной сердечной тупости: правая на 1,0 см кнаружи от правого края грудины, верхняя - нижний край III ребра, левая - по среднеключичной линии. Аускультативно: ритм правильный, I тон на верхушке ослаблен, ЧСС - 120 в минуту, систолический шум во II межреберье справа. Соотношение II тонов на основании сердца не изменено. Живот мягкий, безболезненный. Печень по краю рёберной дуги. Симптом поколачивания отрицательный с обеих сторон, почки не пальпируются.

В анализах: гемоглобин - 136 г/л, эритроциты - $4,9 \times 10^{12}$ /л, лейкоциты - $5,7 \times 10^9$ /л, эозинофилы - 4%, палочкоядерные нейтрофилы - 3%, сегментоядерные нейтрофилы - 52%, лимфоциты - 35%, моноциты - 6%, СОЭ - 6 мм/ч.

Билирубин общий - 8,8 мкмоль/, креатинин - 0,096 ммоль/л, глюкоза - 4,3 ммоль/л, общий холестерин - 5,9 ммоль/л, калий - 3,9 ммоль/л.

ЭхоКГ: ПЖ - 20 мм (норма - до 23 мм), КДР ЛЖ - 33 мм (норма - до 55 мм), КСР ЛЖ - 26 мм (норма - до 35 мм), ЛП - 41 мм (норма - до 40 мм), МЖП - 21 мм (норма - до 11 мм), ЗСЛЖ - 10 мм (норма - до 11 мм); ФВ - 70% (N - 60-70%); Ao - 35 мм. Переднесистолическое движение передней створки митрального клапана и соприкосновение ее в диастолу с МЖП, среднесистолическое прикрытие створок клапана аорты, трансортальный градиент - 8,0 (норма - 5,0). Трикуспидальный клапан, клапан лёгочной артерии - без изменений.

Записана ЭКГ.



Вопросы:

1. Выделите синдромы, назовите основные механизмы их возникновения.
2. Составьте дифференциально-диагностический ряд.
3. Сформулируйте диагноз.
4. Составьте план дополнительных обследований.
5. Назначьте лечение.

Ситуационная задача 232 [K002916]**Инструкция: ОЗНАКОМЬТЕСЬ С СИТУАЦИЕЙ И ДАЙТЕ РАЗВЕРНУТЫЕ ОТВЕТЫ НА ВОПРОСЫ****Основная часть**

Больной Н. 50 лет, инженер, обратился к врачу-терапевту участковому с жалобами на приступы сжимающих болей за грудиной, иррадиирующих в левую руку, возникающих при обычной ходьбе через 200-300 м и подъеме на 2 этаж, купируются они после приёма Нитроглицерина через 1-2 мин и в покое через 3-5 мин., сопровождаются общей слабостью.

Анамнез заболевания: считает себя больным в течение 2 лет, когда впервые стал отмечать появление этого характера болей за грудиной вначале при быстрой ходьбе или при психоэмоциональных ситуациях. Врачом было назначено лечение, однако лекарства принимал нерегулярно. Со временем боли стали появляться при обычной физической нагрузке до 2-4 раза в неделю. Настоящее ухудшение отмечает в течение последних 2 недель: вышеописанные боли в грудной клетке стали появляться ежедневно до 2-3 раза в день и более длительные, купируются приёмом Нитроглицерина через 3-5 мин. Из анамнеза жизни: внезапная смерть отца в возрасте 60 лет. Курит по 1 пачке в день, физически мало активен, злоупотребляет спиртными напитками.

Объективно: состояние удовлетворительное. Вес - 95 кг, рост - 170 см. Объём талии - 110 см. Кожные покровы и видимые слизистые обычного цвета, чистые, нормальной влажности. Отёков нет. Грудная клетка правильной формы, соответствует гиперстеническому типу конституции. Перкуторно над лёгкими ясный лёгочный звук. Дыхание везикулярное, хрипов нет.

Пульс одинаков на обеих лучевых артериях, ритмичный, 80 в минуту, удовлетворительных качеств. АД - 150/95 мм рт. ст. Верхушечный толчок расположен в V межреберье по среднеключичной линии. Шумы в сердце не выслушиваются. Живот правильной формы, участвует в дыхании, мягкий, безболезненный. Край печени не пальпируется. Симптом поколачивания отрицательный с обеих сторон, почки не пальпируются.

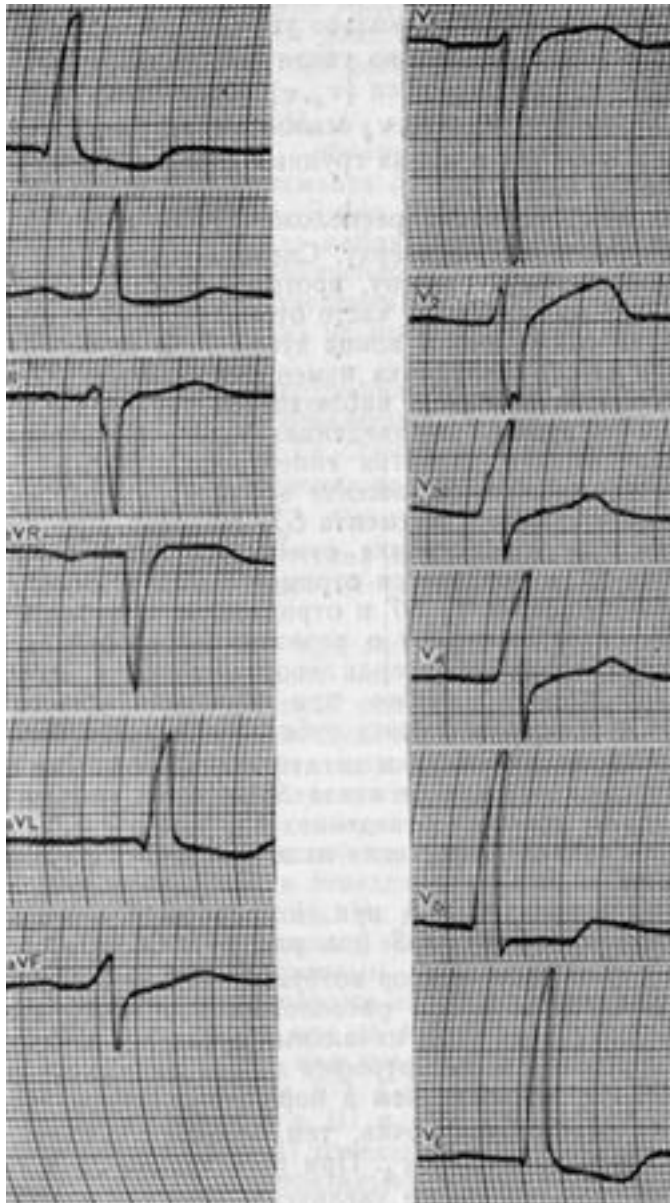
При лабораторных и инструментальных исследованиях выявлены следующие данные.

Общий анализ крови: гемоглобин - 140 г/л, эритроциты – $4,8 \times 10^{12}/л$, цветовой показатель – 0,9, лейкоциты – $5,7 \times 10^9/л$, эозинофилы – 4%, палочкоядерные нейтрофилы – 3%, сегментоядерные нейтрофилы – 52%, лимфоциты – 35%, моноциты – 6%; СОЭ – 6 мм/ч.

Общий анализ мочи: обычный цвет, прозрачная, рН кислая, удельный вес – 1018; белок, сахар не обнаружены, лейкоциты – 1-2 в поле зрения, эпителий - 2-4 в поле зрения, эритроциты, цилиндры, соли не выявлены.

Креатинин – 0,088 ммоль/л (0,014-0,44), АСТ – 10 Ед/л (5-37), АЛТ – 12 Ед/л (4-42), общий холестерин – 6,2 ммоль/л (4,0), калий – 3,7 ммоль/л (3,4-5,3).

ЭКГ



ЭхоКГ: КДРЛЖ - 5,5 см (норма - 5,5 см), КСРЛЖ - 3,5 см (норма - 3,5 см), ФВ – 68% (норма - 60-80%), ПЖ - 2,0 см (норма - 2,2 см), ЛП – 3,9 см (норма - 4 см), МЖП – 1,2 см (норма - 0,8-1,1 см), ЗСЛЖ – 1,2 см (норма - 0,8-1,1 см).

Вопросы:

1. Выделите ведущие синдромы (объясните патофизиологические механизмы их возникновения).
2. Дайте заключение по ЭКГ и ЭхоКГ.
3. Составьте дифференциально-диагностический ряд.
4. Сформулируйте и обоснуйте диагноз.
5. Назовите факторы риска ИБС у пациента.

Ситуационная задача 233 [K002918]**Инструкция: ОЗНАКОМЬТЕСЬ С СИТУАЦИЕЙ И ДАЙТЕ РАЗВЕРНУТЫЕ ОТВЕТЫ НА ВОПРОСЫ****Основная часть**

Больной М. 72 лет, пенсионер, обратился к врачу-терапевту участковому с жалобами на головные боли, головокружение, шум в ушах, повышение АД до 210/120 мм рт. ст.

Анамнез заболевания: высокие цифры АД появились 2 года назад, принимал Метопролол, Гипотиазид, однако добиться существенного снижения АД не удавалось. В течение полугода отмечает усталость при ходьбе, боли в ногах, которые заставляют останавливаться (при прохождении менее 200 метров). Госпитализирован для уточнения причины и подбора лекарственной терапии.

Объективно: состояние удовлетворительное. Отёков нет. Над всей поверхностью легких перкуторно - лёгочный звук, при аускультации - дыхание везикулярное, хрипов нет. Область сердца визуально не изменена.

Границы сердца: правая - 1 см снаружи от правого края грудины, верхняя - II ребро, левая - 1,5 см снаружи от левой СКЛ в V межреберье. Верхушечный толчок в V межреберье, снаружи от СКЛ, разлитой. Тоны сердца приглушены, ритмичные. Акцент II тона над аортой, систолический шум на аорте без проведения на сосуды шеи. Пульс - 76 ударов в минуту, ритмичный. Сосудистая стенка вне пульсовой волны плотная. АД - 195/115 мм рт. ст. Живот мягкий, безболезненный. Печень по краю рёберной дуги. Над брюшной аортой выслушивается систолический шум. Симптом поколачивания отрицательный. Снижена пульсация на артериях тыла обеих стоп.

При лабораторных и инструментальных исследованиях получены следующие данные.

Общий анализ крови: гемоглобин - 145 г/л, эритроциты - $4,5 \times 10^{12}$ /л, лейкоциты - $7,9 \times 10^9$ /л, СОЭ - 12 мм/час, цветовой показатель - 1,0.

Общий анализ мочи: удельный вес - 1020, белок - 0033 г/л, лейкоциты – ед. в поле зрения, единичные гиалиновые цилиндры.

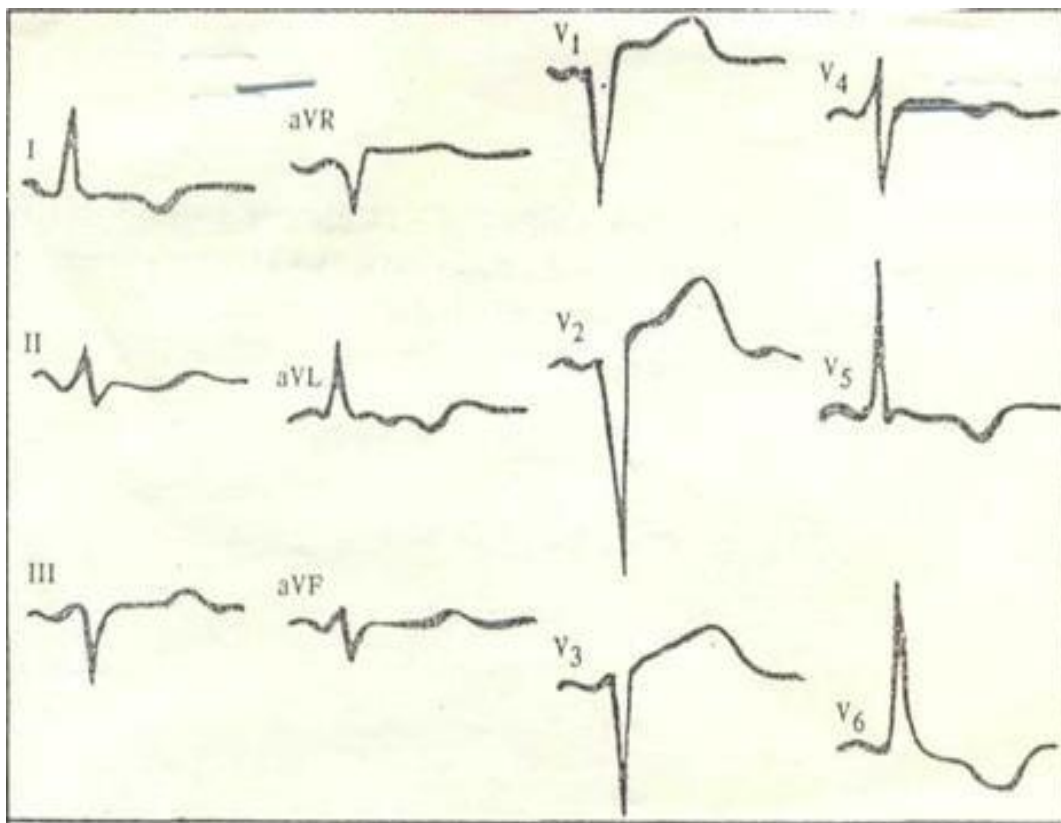
Биохимический анализ крови: сахар - 5,2 ммоль/л (3,5-6,1), холестерин - 7,2 ммоль/л (4,0), мочевины - 9,0 ммоль/л (2,4-8,3), креатинин - 0,13 ммоль/л (0,014-0,44), калий - 5,4 ммоль/л (3,4-5,3), натрий - 135 ммоль/л (130-156).

Изотопная ренография: умеренное снижение секреторной и экскреторной функции правой почки.

Осмотр глазного дна: ангиопатия сосудов сетчатки.

ЭХО-КГ: ПЖ - 2,1 см (норма - 2,3), МЖП - 1,25 см (норма - 1,0 см), ЗСЛЖ - 1,25 см (норма - 1,0 см), КДРЛЖ - 5,8 см (норма - 5,5), КСРЛЖ - 3,7 см (норма - 3,5). Фракция выброса - 54% (норма - 60-80%). Кальциноз митрального, аортального клапанов.

ЭКГ



Вопросы:

1. Выделите ведущие синдромы (объясните патофизиологические механизмы их возникновения).
2. Составьте дифференциально-диагностический ряд.
3. Сформулируйте и обоснуйте диагноз.
4. Составьте план обследования для уточнения диагноза.
5. Составьте план лечения.

Ситуационная задача 234 [K002919]**Инструкция: ОЗНАКОМЬТЕСЬ С СИТУАЦИЕЙ И ДАЙТЕ РАЗВЕРНУТЫЕ ОТВЕТЫ НА ВОПРОСЫ****Основная часть**

Больной Н. 37 лет, тракторист, обратился с жалобами на перебои в работе сердца, одышку смешанного характера при обыденной физической нагрузке, приступы удушья в ночное время, общую слабость. Ранее чувствовал себя вполне удовлетворительно, активно занимался спортом (лыжи, туризм). Болен в течение 6 месяцев, когда появились чувство нехватки воздуха при подъёме на 2-3 этаж и при быстрой ходьбе, перебои в сердце и сердцебиение.

Объективно: состояние средней степени тяжести, положение в постели вынужденное с приподнятым головным концом. Кожные покровы бледные, акроцианоз, цианоз губ. Отёки до средней трети голеней. Одышка в покое (ЧД - 24 в минуту). Дыхание везикулярное, мелкопузырчатые влажные хрипы в нижних отделах лёгких. Отмечается пульсация и набухание шейных вен. АД - 100/70 мм рт. ст. Левая граница относительной сердечной тупости смещена до передней подмышечной линии. Тоны сердца глухие, 105 в минуту, ритм неправильный, акцент II тона на лёгочной артерии; выслушивается систолический шум на верхушке без проведения, над мечевидным отростком. Печень на 3 см ниже края рёберной дуги, поверхность её ровная, плотная, слегка болезненная при пальпации, край закруглён.

При лабораторных и инструментальных исследованиях выявлены следующие данные.

Общий анализ крови: гемоглобин - 108 г/л, эритроциты – $3,04 \times 10^{12}$ /л, лейкоциты - $4,6 \times 10^9$ /л, эозинофилы - 2%, палочкоядерные нейтрофилы – 10%, сегментоядерные нейтрофилы – 55%, лимфоциты – 32%, моноциты – 1%; СОЭ – 19 мм/ч.

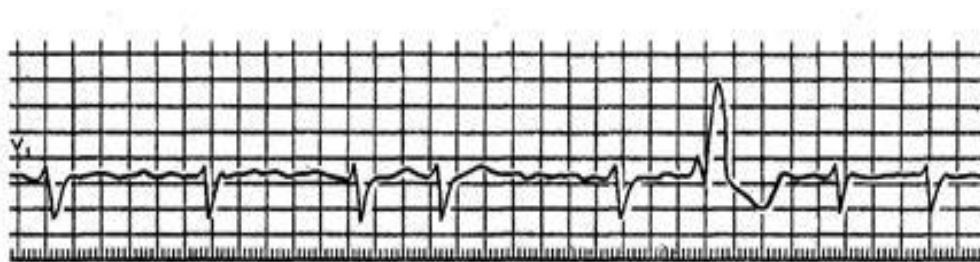
Общий анализ мочи: жёлтая, прозрачная, рН щелочная, удельный вес - 1012, белок – 0,033 г/л, сахар – нет, лейкоциты – 0-1 в поле зрения, эпителий, эритроциты, цилиндры, соли - нет.

Биохимический анализ крови: глюкоза крови - 5,6 ммоль/л (норма - 3,5-6,1), калий – 4,8 ммоль/л (норма - 3,4-5,3), общий билирубин – 23,0 (8,0-15,0) мкмоль/л (норма - 8,5-20,5), креатинин – 0,13 ммоль/л (норма - 0,014-0,44).

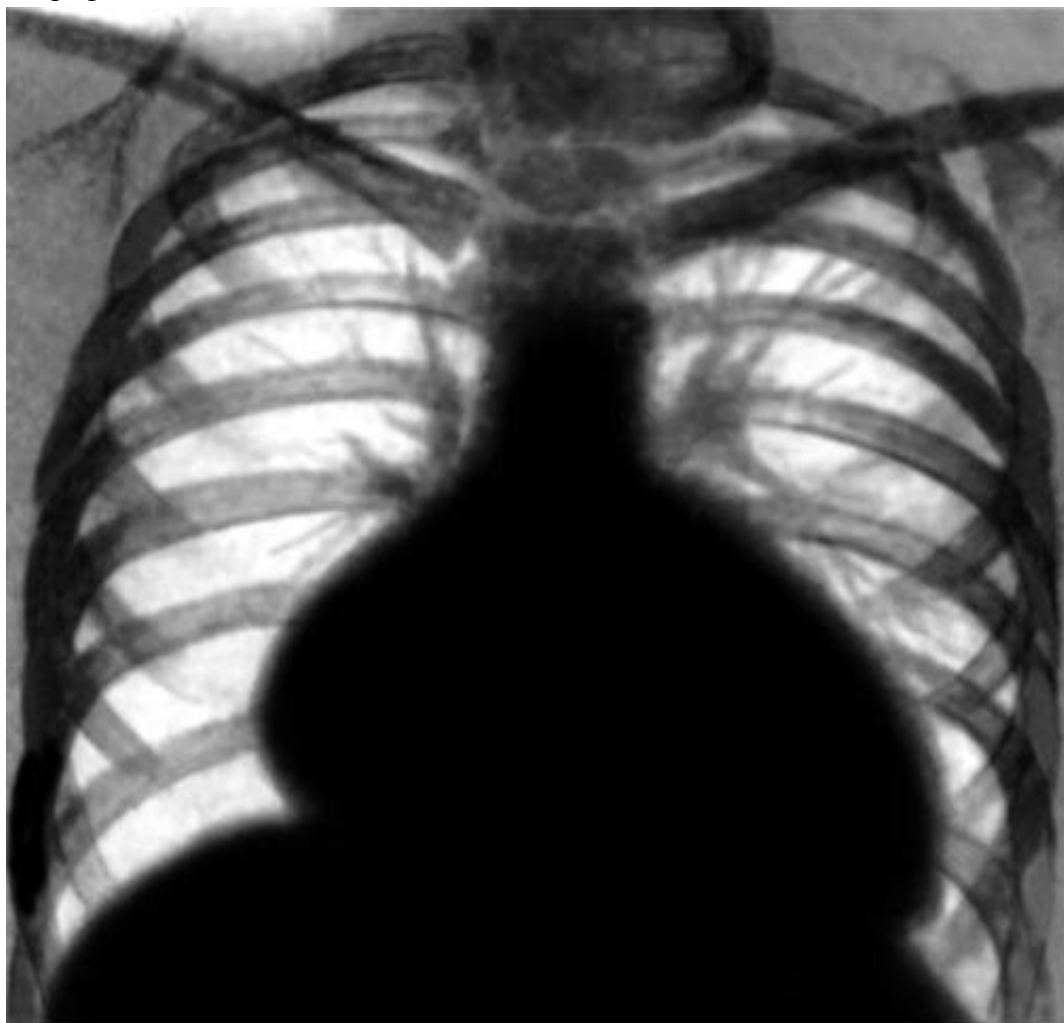
Протромбиновый индекс – 106%, фибриноген – 4,0 г/л (2-4).

ЭхоКГ: МЖП – 10 мм (норма - до 11 мм), ЗСЛЖ – 10 мм (норма - до 11 мм), КДР ЛЖ – 69 мм (норма - до 55 мм), КСР ЛЖ – 55 мм (норма - до 35 мм), ФВ 35% (норма - 60-70%). ПЖ - 33 мм (норма - до 23 мм), ЛП – 50 мм (норма - до 40 мм). Гипокинезия задней стенки ЛЖ и межжелудочковой перегородки. Аорта - 36 мм. МК: створки не изменены, регургитация III степени. ТК: створки не изменены, регургитация III степени.

ЭКГ.



R-графия ОГК.



Вопросы:

1. Перечислите синдромы, составляющие клиническую картину. Выделите ведущие синдромы (объясните патофизиологические механизмы их возникновения).
2. Проведите дифференциальную диагностику.
3. Обоснуйте и сформулируйте диагноз.
4. Составьте план обследования для уточнения диагноза.
5. Составьте план лечения.

Ситуационная задача 235 [K002924]

Инструкция: ОЗНАКОМЬТЕСЬ С СИТУАЦИЕЙ И ДАЙТЕ РАЗВЕРНУТЫЕ ОТВЕТЫ НА ВОПРОСЫ

Основная часть

Больная К. 32 лет, библиотекарь, вызвала врача-терапевта участкового на дом. Жалобы на одышку в покое, сердцебиение, повышение температуры, выраженную слабость и потливость.

Месяц назад лечилась у врача-терапевта участкового по поводу ОРВИ, в течение 5 дней принимала Амоксициллин, однако продолжала сохраняться слабость, одышка в покое, ознобы по вечерам, температура тела с субфебрильных возросла до фебрильных цифр (от 37,7 °С до 39,5 °С). Похудела за это время на 5 кг.

История жизни: с детства наблюдается врачом-педиатром участковым по поводу перенесённой в прошлом ревматической болезни. К врачам обращалась редко, чувствовала себя вполне удовлетворительно. Беременность и роды одни. Во время второй половины беременности госпитализировалась по поводу сохранения беременности в связи с заболеванием сердца.

Объективно: состояние тяжелое. Кожные покровы бледные, на ощупь горячие, влажные. На коже голеней отмечаются мелкоточечные геморрагические высыпания, умеренная отёчность на голенях. Температура тела - 39,1 °С. В лёгких дыхание везикулярное, в аксиллярных и подлопаточных областях незвучные мелкопузырчатые хрипы. ЧД - 28 в минуту. Пульсация сонных артерий. Пульс - 110 в минуту, ритмичный, высокий, скорый. АД - 160/40 мм рт. ст. Левая граница относительной сердечной тупости смещена на 2 см наружи от среднеключичной линии, правая и верхняя в пределах нормы. Ритм сердца правильный, I тон на верхушке ослаблен, II тон над аортой ослаблен. Выслушивается протодиастолический шум с эпицентром в т. Боткина. Печень выступает из-под рёберной дуги на 4 см, край закруглён, уплотнён, чувствителен при пальпации. Пальпируется край селезёнки. Почки не пальпируются.

При лабораторных и инструментальных исследованиях выявлены следующие данные.

Общий анализ крови: гемоглобин - 105 г/л; эритроциты - $3,14 \times 10^{12}$ /л; цветовой показатель - 0,96; СОЭ - 60 мм/ч; лейкоциты - $15,1 \times 10^9$ /л; эозинофилы - 2%; палочкоядерные нейтрофилы - 10%; сегментоядерные нейтрофилы - 55%; лимфоциты - 28%; моноциты - 5%.

Общий анализ мочи: обычного цвета; удельный вес - 1028; белок - 0,042 г/л; сахар - отсутствует; лейкоциты - 2-5 в поле зрения; эритроциты - 25-30 в поле зрения.

Биохимический анализ крови: креатинин - 0,10 ммоль/л; общий белок - 70 г/л; α_1 - 7%; α_2 - 11%; β - 7%; γ - 23%; СРБ - 12 мг/л.

ЭКГ: смещение электрической оси влево, глубокий з. S в V3, высокий з. R в aVL, з. R V5 > з. R V4, слабо (-) з. T в V1-V6.

Вопросы:

1. Выделите ведущие синдромы.
2. Интерпретируйте данные лабораторно-инструментальных методов обследования.
3. Сформулируйте предварительный диагноз.
4. Какие дообследования необходимо провести?
5. Сформулируйте основные принципы лечения.

Ситуационная задача 236 [K002925]

Инструкция: ОЗНАКОМЬТЕСЬ С СИТУАЦИЕЙ И ДАЙТЕ РАЗВЕРНУТЫЕ ОТВЕТЫ НА ВОПРОСЫ

Основная часть

Больной В. 35 лет, инженер, жалуется на отёки на ногах, тяжесть в правом подреберье, увеличение живота. В анамнезе употребление наркотиков. Два года назад стали беспокоить перебои в работе сердца, неоднократно лечился в стационаре. Год назад появилась тяжесть в правом подреберье, эпизодически появлялись отеки на ногах, 3 месяца назад стал увеличиваться живот.

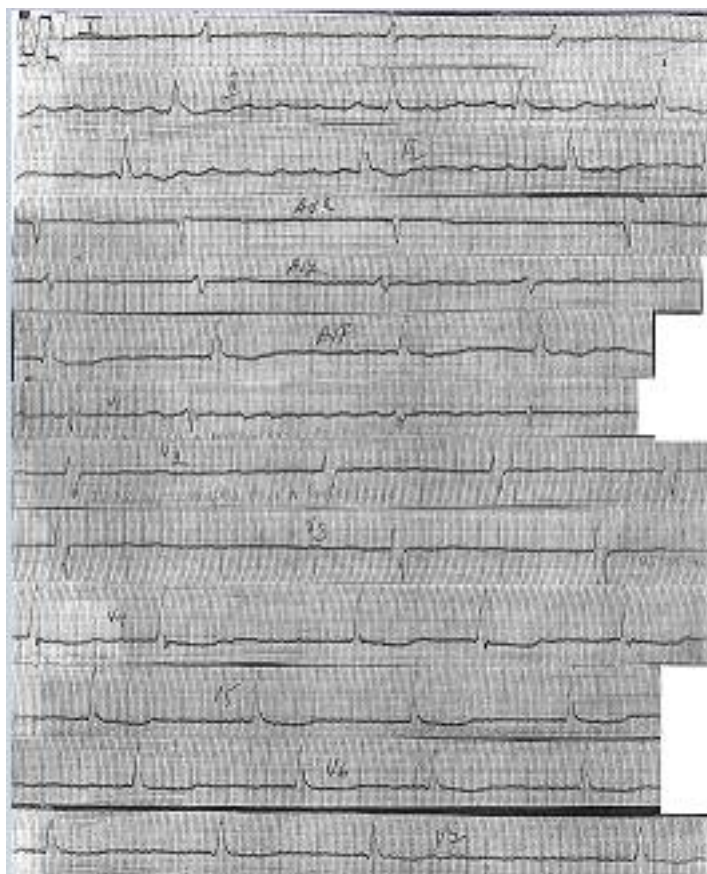
Объективно: диффузный цианоз с желтушным оттенком, иктеричность склер. В течение года субфебрилитет. Температура – 36,9 °С. Пастозность голеней. Периферические лимфоузлы не увеличены. Дыхание везикулярное, хрипов нет, ЧД - 20 в минуту. Пульсация и набухание шейных вен. Пульс на лучевых артериях одинаков с обеих сторон, ритм неправильный, удовлетворительного наполнения, напряжения, средней величины. ЧСС - 72 в минуту. АД - 110/70 мм рт. ст. Тоны сердца неритмичные, громкие. У основания мечевидного отростка I тон ослаблен, выслушивается систолический шум, усиливающийся на вдохе. Живот «лягушачий». Симптом флюктуации положительный. Симптомов раздражения брюшины нет. Печень выступает из-под края рёберной дуги на 4 см, край её ровный, закруглённый, поверхность гладкая, пальпация умеренно болезненна. Селезёнка пальпируется. Симптом поколачивания отрицательный с обеих сторон.

При лабораторных и инструментальных исследованиях выявлены следующие данные.

Общий анализ крови: гемоглобин – 102 г/л, лейкоциты – 12×10^9 /л, палочкоядерные нейтрофилы – 7%, сегментоядерные нейтрофилы – 68%, лимфоциты – 23%, моноциты – 2%. СОЭ – 26 мм/час.

Биохимический анализ крови: сахар – 4,5 ммоль/л, ПТИ – 80%, АСТ – 65 Ед/л, АЛТ – 89 Ед/л, билирубин общий – 32,24 мкмоль/л (прямой – 16,12, непрямой – 12,12).

ЭКГ



Вопросы:

1. Сформулируйте синдромы и определите ведущий (ведущие).
2. Составьте дифференциально-диагностический ряд.
3. Сформулируйте предварительный диагноз.
4. Сформулируйте план дополнительного обследования.
5. Сформулируйте основные принципы лечения.

Ситуационная задача 237 [K002928]**Инструкция: ОЗНАКОМЬТЕСЬ С СИТУАЦИЕЙ И ДАЙТЕ РАЗВЕРНУТЫЕ ОТВЕТЫ НА ВОПРОСЫ****Основная часть**

Мужчина 35 лет, инженер-электрик, жалуется на выраженную слабость, одышку, сердцебиение при подъёме до 2 этажа, потливость по ночам, появление синяков по всему телу, частые носовые кровотечения без видимой причины, десневые кровотечения при гигиене полости рта, ощущение тяжести в правом подреберье. Считает себя больным около месяца. Существенное ухудшение самочувствия в течение последней недели. Ежегодно проходит профосмотры, последний – 4 месяца назад, патологии не выявлено. Хронические заболевания отрицает.

При осмотре: температура тела - 38,1 °С. Кожные покровы и видимые слизистые бледные, влажные, множественные экхимозы различной локализации разной стадии «цветения». Отёков нет. Периферические лимфоузлы не увеличены. Над лёгкими ясный лёгочный звук, везикулярное дыхание, хрипов нет. АД - 110/70 мм рт. ст. Границы относительной сердечной тупости в пределах нормы. Тоны сердца ритмичные, ясные, 98 в минуту, мягкий систолический дующий шум на верхушке. Живот мягкий, безболезненный. Нижний край печени пальпируется на уровне пупка, плотный, ровный, умеренно болезненный; поверхность печени ровная, плотная. в левом подреберье пальпируется нижний полюс селезёнки на 3 см ниже края рёберной дуги, плотный, ровный, умеренно болезненный. Симптом поколачивания отрицательный с обеих сторон, почки не пальпируются.

Лабораторно.

Общий анализ крови: гемоглобин - 76 г/л, эритроциты - $2,9 \times 10^{12}$ /л, цветовой показатель – 0,79, тромбоциты – 21×10^9 /л, лейкоциты - 35×10^9 /л, бласты – 21%, эозинофилы - 0%, палочкоядерные нейтрофилы - 0%, сегментоядерные нейтрофилы - 79%, лимфоциты - 0%, моноциты - 0%; СОЭ - 76 мм/ч.

Общий анализ мочи: жёлтая, прозрачная, рН кислая, удельный вес - 1016; белок, сахар - нет, лейкоциты - 1-2 в поле зрения, эпителий - 2 в поле зрения, эритроциты, цилиндры, соли - нет.

Биохимический анализ крови: билирубин общий - 48,8 мкмоль/л, креатинин - 0,196 ммоль/л, глюкоза - 4,3 ммоль/л, общий холестерин – 5,9 ммоль/л, калий – 3,9 ммоль/л, общий белок – 76 г/л,

Коагулограмма: АЧТВ - 50 с (норма - 32-42 с), ПТИ – 105%, фибриноген – 6 г/л.

Вопросы:

1. Предположите наиболее вероятный диагноз.
2. Обоснуйте поставленный Вами диагноз.
3. Составьте и обоснуйте план дополнительного обследования пациента.
4. Составьте план лечения данного пациента. Обоснуйте свой выбор.
5. Определите прогноз и трудоспособность пациента.

Ситуационная задача 238 [K002930]

Инструкция: ОЗНАКОМЬТЕСЬ С СИТУАЦИЕЙ И ДАЙТЕ РАЗВЕРНУТЫЕ ОТВЕТЫ НА ВОПРОСЫ

Основная часть

Мужчина 52 лет, программист, жалуется на постоянную слабость, снижение веса на 5 кг за последние 2 месяца, увеличение лимфатических узлов в области головы, шеи и в подмышечных областях; сердцебиение и одышку смешанного характера при обычной физической нагрузке; ощущение тяжести в области правого подреберья; изжогу и отрыжку преимущественно после еды; снижение аппетита. Появление этих симптомов пациент ни с чем не связывает.

При осмотре: кожные покровы и видимые слизистые бледные, чистые, суховатые. Отёков нет. Пальпируются затылочные, околоушные, передние и задние шейные, над - и подключичные, подмышечные лимфоузлы, округлые, до 2 см в диаметре, мягко-эластичные, однородные, с гладкой поверхностью, безболезненные, подвижные, не спаянные с кожей и между собой, кожа над ними не изменена. В лёгких дыхание везикулярное, хрипов нет. ЧД – 16 в минуту. Границы относительной сердечной тупости не изменены. Тоны сердца громкие, ритмичные. ЧСС – 98 в минуту. АД – 120/70 мм рт. ст. Язык влажный, обложен небольшим количеством серого налёта. Живот при пальпации мягкий, безболезненный. Край печени пальпируется на 3 см ниже края рёберной дуги, плотно-эластичный, ровный, слегка болезненный. Селезёнка не пальпируется.

При лабораторных и инструментальных исследованиях выявлены следующие данные.

Общий анализ крови: гемоглобин - 101 г/л, эритроциты – $2,6 \times 10^{12}$ /л, цветовой показатель - 0,87, ретикулоциты – 1%, тромбоциты - 115×10^9 /л, лейкоциты - $23,1 \times 10^9$ /л, палочкоядерные нейтрофилы – 1%, сегментоядерные нейтрофилы – 23%, лимфоциты – 75%, моноциты – 1%, СОЭ – 81 мм/ч.

Общий анализ мочи: удельный вес - 1039, жёлтая, прозрачная, белок – 1,1 г/л, глюкоза – нет, лейкоциты - 9-15 в поле зрения, эритроциты – 3-6 в поле зрения, соли – ураты небольшое кол-во.

УЗИ органов брюшной полости: УЗ-признаки гепатомегалии, спленомегалии. Диффузная неоднородность печени и поджелудочной железы. Конкрементов, объёмных образований не выявлено.

Биохимический анализ крови: общий белок – 68 г/л, общий билирубин – 45 мкмоль/л, АСТ – 0,92 ммоль/л, АЛТ – 0,81 ммоль/л.

Вопросы:

1. Предположите наиболее вероятный диагноз.
2. Обоснуйте поставленный Вами диагноз.
3. Составьте и обоснуйте план дополнительного обследования пациента.
4. Определите тактику лечения данного пациента. Обоснуйте свой выбор.
5. Определите прогноз болезни и трудоспособность пациента.

Ситуационная задача 239 [K002931]

Инструкция: ОЗНАКОМЬТЕСЬ С СИТУАЦИЕЙ И ДАЙТЕ РАЗВЕРНУТЫЕ ОТВЕТЫ НА ВОПРОСЫ

Основная часть

Больной К. 49 лет, экономист, жалуется на головные боли, головокружение, повышение артериального давления до 160/100 мм рт. ст., инспираторную одышку и чувство сердцебиения при незначительной физической нагрузке, сердце, отёки верхних и нижних конечностей. Из анамнеза известно, что 5 лет назад через 2 недели после проведения вакцинации у пациента в течение нескольких дней отмечалась макрогематурия. Из-за занятости за медицинской помощью не обращался. Сохранялось удовлетворительное самочувствие. Последние полгода отмечена артериальная гипертензия, до 190/100 мм рт. ст. Неделю назад отметил боль в ротоглотке при глотании, однократное повышение температуры тела до 38,0 °С градусов, не лечился. Одновременно заметил отёки ног, лица, снижение суточного диуреза. При исследовании общего анализа мочи выявлена протеинурия, лейкоцитурия. Перенесённые заболевания: частые ОРЗ, ангины. Вредные привычки отрицает.

Объективно: состояние средней степени тяжести. Рост - 183 см, масса тела - 90 кг. Температура тела - 36,2 °С. Лицо бледное, одутловатое, веки отёчны, глаза сужены. Кожные покровы и слизистые бледные, чистые, влажные. Выраженные отёки на голенях. Щитовидная железа не пальпируется. Периферические лимфоузлы не пальпируются. Грудная клетка нормостенической формы, симметричная. При сравнительной перкуссии ясный лёгочный звук. Частота дыхания - 16 в минуту. Дыхание везикулярное, хрипов нет. Пульс одинаков на обеих лучевых артериях, 90 в минуту, удовлетворительного наполнения, напряжён. При аускультации: тоны сердца ясные, числом два, ритм правильный, акцент II тона над аортой, АД - 180/100 мм рт. ст. Слизистая задней стенки глотки и мягкого нёба бледно-розовая, чистая. Нёбные миндалины не увеличены, слизистая их бледно-розовая чистая, лакуны их свободные. Живот симметричный, мягкий, безболезненный во всех отделах при поверхностной и глубокой пальпации, передняя брюшная стенка отёчна. Пальпация правого подреберья безболезненна, край печени не пальпируется, размеры по Курлову: 10×9×8 см. Селезёнка не увеличена. Поясничная область отёчна, симптом поколачивания отрицательный с обеих сторон. Почки не пальпируются.

При лабораторных и инструментальных исследованиях получены следующие данные.

Общий анализ крови: гемоглобин - 120 г/л, эритроциты - $4,8 \times 10^{12}$ /л, лейкоциты - $5,8 \times 10^9$ /л, эозинофилы - 3%, палочкоядерные нейтрофилы - 3%, сегментоядерные нейтрофилы - 53%, лимфоциты - 35%, моноциты - 6%; СОЭ - 30 мм/ч.

Общий анализ мочи: светло-жёлтая, прозрачная, рН кислая, удельный вес - 1,016, белок - 6,5 г/л, эпителий - ед. в поле зрения, эритроциты - 15-20 в поле зрения, лейкоциты - 2-4 в поле зрения, цилиндры: гиалиновые - 1-2 в поле зрения, зернистые - 0-2 в поле зрения.

Биохимическое исследование крови: билирубин общий - 12,8 ммоль/л, мочевины - 7,3 ммоль/л., креатинин - 0,096 ммоль/л, глюкоза - 4,3 ммоль/л, холестерин - 14,2 ммоль/л, калий - 3,8 ммоль/л, общий белок - 50 г/л., альбумин - 25 г/л.

Суточная протеинурия - 10,2 г, диурез - 900 мл.

Белки мочи методом эл/фореза: А - 80%, Г - 20%.

УЗИ почек, мочевого пузыря: правая почка - 120×56 мм, паренхима - 20 мм, левая почка - 118×54 мм, паренхима – 19 мм. Паренхима обеих почек диффузно-неоднородная.

Лоханки, чашечки не изменены. Конкременты, объёмные образования не выявлены.

Мочевой пузырь б/о.

Вопросы:

1. Выделите ведущие синдромы (объясните патофизиологические механизмы их возникновения).
2. Составьте дифференциально-диагностический ряд.
3. Обоснуйте и сформулируйте диагноз.
4. Составьте план дополнительного обследования.
5. Составьте план лечения.

Ситуационная задача 240 [K002933]

Инструкция: ОЗНАКОМЬТЕСЬ С СИТУАЦИЕЙ И ДАЙТЕ РАЗВЕРНУТЫЕ ОТВЕТЫ НА ВОПРОСЫ

Основная часть

Пациентка В. 52 лет, обратилась в поликлинику к врачу-терапевту участковому с жалобами на боли в поясничной области справа с иррадиацией в паховую область, которые возникли после физической нагрузки (накануне работала в саду), учащенное мочеиспускание, потемнение мочи, повышение температуры тела до субфебрильных цифр. Болеет в течение 2 дней, по поводу болей в поясничной области вызвала бригаду скорой медицинской помощи. После оказанной помощи интенсивность болевого синдрома уменьшилась, рекомендовано обратиться в поликлинику. Болевой синдром в поясничной области неоднократно рецидивировал, по поводу чего лечилась антибактериальными препаратами с хорошим эффектом.

Объективно: общее состояние удовлетворительное, температура тела - 37,4 °С, кожные покровы влажные, обычного цвета. Грудная клетка нормостенической формы. ЧД - 20 в минуту. Перкуторный тон лёгочный. Дыхание везикулярное, хрипов нет. Пульс на лучевых артериях симметричный, удовлетворительных свойств, 84 удара в минуту. АД – 160/100 мм рт. ст. Во всех точках выслушивается два тона, громкие, акцент II тона на аорте. Ритм правильный, ЧСС – 84 в минуту. Язык влажный, у корня обложен светло-серым налётом. Живот мягкий, отмечается болезненность в правом фланке живота, в месте проекции правой почки. Печень не пальпируется. Симптом поколачивания поясничной области положительный справа. Отёков нет. Мочеиспускание учащено, безболезненное.

При лабораторных и инструментальных исследованиях получены следующие данные.

Общий анализ крови: эритроциты – $4,45 \times 10^{12}/л$; гемоглобин – 134 г/л; лейкоциты – $5,79 \times 10^9/л$; эозинофилы - 2%, палочкоядерные нейтрофилы – 6%, сегментоядерные нейтрофилы – 49%, лимфоциты – 38%, моноциты – 5%, СОЭ – 26 мм/ч.

Общий анализ мочи: удельный вес - 1012; сахар – отр, белок – 0,066 г/л, эритроциты – 100 в поле зрения; лейкоциты – 20 в поле зрения; соли мочевой кислоты.

Биохимический анализ крови: мочевины – 7,9 ммоль/л, креатинин – 105 мкмоль/л, мочевая кислота - 524 ммоль/л, холестерин – 5,6 ммоль/л, общий белок – 72 г/л.

Вопросы:

1. Выделите синдромы, ведущий синдром, объясните механизм их возникновения.
2. Составьте план дифференциальной диагностики.
3. Сформулируйте предварительный диагноз.
4. Составьте план дополнительных обследований.
5. Составьте план лечения.

Ситуационная задача 241 [K002935]

Инструкция: ОЗНАКОМЬТЕСЬ С СИТУАЦИЕЙ И ДАЙТЕ РАЗВЕРНУТЫЕ ОТВЕТЫ НА ВОПРОСЫ

Основная часть

Больная П. 40 лет, медсестра, обратилась к врачу-терапевту участковому с жалобами на периодически учащённое болезненное мочеиспускание, ноющие боли в поясничной области без иррадиации, головную боль, слабость. Считает себя больной в течение 8 лет. Боли в поясничной области связывает с физическим перенапряжением. В течение последних 3 дней ощущает периодическое «познабливание».

Объективно: состояние удовлетворительное. Незначительная пастозность и бледность лица, температура тела - 37,3°C. При перкуссии над всеми лёгочными полями ясный лёгочный звук, аускультативно – дыхание везикулярное, хрипов нет. ЧД - 16 в минуту. Границы относительной сердечной тупости в пределах нормы. Тоны сердца громкие, ритмичные. АД - 155/95 мм рт. ст., ЧСС - 84 в минуту. Язык сухой. Живот мягкий, безболезненный во всех отделах. Печень, селезёнка не пальпируются. Отмечается незначительная болезненность при поколачивании поясничной области, больше справа.

При лабораторных и инструментальных исследованиях получены следующие данные.

Общий анализ крови: эритроциты - $3,9 \times 10^{12}/л$, гемоглобин - 107 г/л, цветовой показатель – 0,8, лейкоциты – $10,2 \times 10^9/л$, эозинофилы – 2%, палочкоядерные нейтрофилы – 8%, сегментоядерные нейтрофилы – 48%, лимфоциты – 38%, моноциты - 4%, СОЭ - 25 мм/ч.

Общий анализ мочи: относительная плотность - 1010, белок - 0,04%, лейкоциты - 12-16 в поле зрения, эритроциты - 0-1 в поле зрения, бактериурия.

Моча по Нечипоренко: эритроциты - $1,2 \times 10^6/л$, лейкоциты – $8,0 \times 10^6/л$.

ЭКГ: ритм синусовый, ЧСС - 86 в мин. ЭОС - расположена полувертикально. Признаки гипертрофии левого желудочка.

Рентгенография органов грудной клетки: лёгочные поля без очаговых и инфильтративных изменений, расширение границ сердца влево.

Вопросы:

1. Выделите синдромы, определите ведущий (ведущие).
2. Составьте план дифференциальной диагностики.
3. Сформулируйте предварительный диагноз и обоснуйте его.
4. Составьте план дополнительного обследования для уточнения диагноза.
5. Составьте программу лечения.

Ситуационная задача 242 [K002936]**Инструкция: ОЗНАКОМЬТЕСЬ С СИТУАЦИЕЙ И ДАЙТЕ РАЗВЕРНУТЫЕ ОТВЕТЫ НА ВОПРОСЫ****Основная часть**

Мужчина 37 лет, шахтёр, жалуется на изжогу, тошноту, периодически рвоту, отсутствие аппетита, кожный зуд, слабость, головокружение, похудание, ночное мочеиспускание до 4-5 раз.

Вышеперечисленные симптомы беспокоят около 2 месяцев. Считает себя больным более 6 лет, когда после перенесенной ангины в анализе мочи выявлены изменения (белок, эритроциты). Амбулаторно диагностирован хронический пиелонефрит. На момент постановки диагноза пациента беспокоили периодические отёки век по утрам, повышение АД до 150/90 мм рт. ст., после чего не обследовался и не лечился. Заболевания ЖКТ отрицает. Биопсия почки не проводилась. Наследственность не отягощена.

При осмотре: состояние средней степени тяжести. Рост – 176 см. Вес - 64 кг. Кожные покровы бледные, сухие, со следами расчёсов. Пастозность голеней. ЧД - 18 в минуту. В лёгких дыхание везикулярное, хрипов нет. АД - 160/100 мм рт. ст. Границы относительной сердечной тупости: правая - на 1,5 см от правого края грудины, верхняя - нижний край 3 ребра, левая – 1,5 см снаружи от среднеключичной линии. Тоны сердца приглушены, ритмичные, ЧСС - 106 в минуту, акцент II тона над аортой; в области верхушки сердца и во II межреберье справа - мягкий систолический шум. Живот симметричный, мягкий, безболезненный во всех отделах. Край печени не пальпируется. Селезёнка не увеличена. Почки не пальпируются. Симптом поколачивания отрицательный с обеих сторон.

В анализах.

Общий анализ крови: эритроциты - $2,1 \times 10^{12}/л$, гемоглобин - 85 г/л, цветовой показатель – 0,8, гематокрит - 20%, лейкоциты – $7,2 \times 10^9/л$, эозинофилы - 1%, палочкоядерные нейтрофилы – 5%, сегментоядерные нейтрофилы – 60%, лимфоциты – 24%, моноциты - 10%, СОЭ - 15 мм/ч.

Биохимическое исследование крови: глюкоза - 4,2 ммоль/л, мочевины - 28,2 ммоль/л, креатинин - 0,59 ммоль/л, общий белок - 64 г/л, K^+ - 6,2 ммоль/л, Na^+ - 138 ммоль/л, P - 1,9 ммоль/л, Ca - 2,0 ммоль/л, холестерин - 4,2 ммоль/л.

Общий анализ мочи: удельный вес - 1008, белок - 0,4 г/л, лейкоциты и эритроциты - единичные в поле зрения.

В суточной моче: диурез - 2400 мл/сут., белок – 1,3 г/л.

Проба Зимницкого: дневной диурез - 1060 мл, ночной - 1400 мл, колебания относительной плотности мочи - от 1006 до 1008.

УЗИ почек: правая почка 80×36 мм, паренхима - 10 мм, левая почка - 84×44 мм, паренхима - 9 мм. Паренхима обеих почек диффузно-неоднородная. Лоханки, чашечки не изменены. Конкременты, объёмные образования не выявлены. Мочевой пузырь без особенностей.

Вопросы:

1. Предположите наиболее вероятный диагноз.

2. Обоснуйте поставленный Вами диагноз.
3. Составьте и обоснуйте план дополнительного обследования пациента.
4. Составьте план лечения данного пациента. Обоснуйте свой выбор.
5. Определите прогноз заболевания.

Ситуационная задача 243 [K002937]**Инструкция: ОЗНАКОМЬТЕСЬ С СИТУАЦИЕЙ И ДАЙТЕ РАЗВЕРНУТЫЕ ОТВЕТЫ НА ВОПРОСЫ****Основная часть**

Больная И. 34 лет, оператор машинного доения, поступила в терапевтическое отделение с жалобами на повышение АД до 220/120 мм рт. ст., головные боли, сердцебиение, перебои в области сердца, тошноту, сухость во рту, зуд кожных покровов.

Считает себя больной около 15 лет, когда появились отёки под глазами, при амбулаторном обследовании было выявлено наличие белка и эритроцитов в моче, по поводу чего в дальнейшем несколько лет находилась под наблюдением терапевта, диагноз не помнит. После переезда в сельскую местность (5 лет назад) в поликлинику не обращалась. В течение последнего года стала замечать головные боли, головокружение, которые больная связывала с повышением АД до 180/110 мм рт. ст. (измеряла самостоятельно; адаптирована к 140-160/90 мм рт. ст.). По совету фельдшера при повышении АД принимала Эналаприл по 20 мг/сут. с удовлетворительным эффектом; постоянной гипотензивной терапии не получала. В течение последних 6 месяцев отмечает отсутствие эффекта от приема Эналаприла, АД постоянно повышено до 180-200/100-110 мм рт. ст., эпизодически - 240/140 мм рт. ст., неоднократно вызывала бригаду скорой помощи, от госпитализации отказывалась по семейным обстоятельствам. Месяц назад появилась тошнота, склонность к поносам, а 2 недели назад присоединился зуд кожных покровов.

При осмотре: общее состояние тяжёлое. Кожные покровы бледные, сухие, со следами расчёсов, в подмышечных областях как бы припудрены белой пудрой. Одутловатость лица, пастозность стоп, голеней, передней брюшной стенки. Грудная клетка симметрична, голосовое дрожание проводится с обеих сторон. При перкуссии над всеми отделами лёгочный звук. Дыхание везикулярное, хрипов нет. АД - 220/120 мм рт. ст. Верхушечный толчок смещен на 1 см влево от левой среднеключичной линии. Тоны сердца приглушены, ритм неправильный (5-7 экстрасистол в минуту), I тон ослаблен над верхушкой, основанием мечевидного отростка, акцент II тона над аортой; слева от грудины в V межреберье выслушивается шум трения перикарда. Язык сухой, живот мягкий, безболезненный. Печень не увеличена, безболезненная. Симптом поколачивания отрицательный с обеих сторон.

Катетером получено 150 мл мочи.

В анализах.

Общий анализ крови: эритроциты - $2,6 \times 10^{12}$ /л, НЬ - 72 г/л, цветовой показатель - 0,9; лейкоциты - $5,7 \times 10^9$ /л, эозинофилы - 2%, палочкоядерные нейтрофилы - 3%, сегментоядерные нейтрофилы - 68%, лимфоциты - 25%, моноциты - 2%; СОЭ - 40 мм/ч.

Общий анализ мочи: цвет - жёлтый, рН нейтральная, удельный вес - 1005, белок - 3,8 г/л, лейкоциты - 2-4 в поле зрения, эритроциты - 10-12, цилиндры зернистые - 3-4 в поле зрения, восковидные - 2-3 в поле зрения.

Биохимическое исследование крови: АСТ - 0,43 ммоль/л, АЛТ - 0,45 ммоль/л, сахар - 3,8 ммоль/л, холестерин - 7,5 ммоль/л; креатинин - 1,4 ммоль/л, мочевины - 38,2 ммоль/л.

ЭКГ: ритм синусовый, 96 в минуту, электрическая ось сердца отклонена влево, единичные желудочковые экстрасистолы, гипертрофия и систолическая перегрузка миокарда левого желудочка.

УЗИ почек: правая почка - 80×36 мм, подвижна, контуры ровные, нечёткие, толщина паренхимы - 11 мм; левая почка - 84×44 мм, контуры ровные, нечёткие, толщина паренхимы - 9 мм. Паренхима обеих почек «неоднородна», с гиперэхогенными включениями.

Конкременты, объёмные образования не выявлены.

Вопросы:

1. Предположите наиболее вероятный диагноз.
2. Обоснуйте поставленный Вами диагноз.
3. Составьте и обоснуйте план дополнительного обследования пациента.
4. Составьте план лечения данного пациента. Обоснуйте свой выбор.
5. Дайте рекомендации по дальнейшему лечению.

Ситуационная задача 244 [K002939]**Инструкция: ОЗНАКОМЬТЕСЬ С СИТУАЦИЕЙ И ДАЙТЕ РАЗВЕРНУТЫЕ ОТВЕТЫ НА ВОПРОСЫ****Основная часть**

Больная А. 18 лет, студентка, обратилась к врачу-терапевту участковому с жалобами на общее недомогание, слабость, боли в поясничной области с двух сторон, сильную постоянную головную боль, красноватый цвет мочи. Мочеиспускание безболезненное.

Считает себя больной около 3 недель: после сильного переохлаждения повысилась температура тела до 38,0 °С, появились боли в горле при глотании. Обратилась в поликлинику по месту жительства, где была диагностирована лакунарная ангина и назначена антибактериальная терапия. На седьмой день симптомы ангины были купированы, но сохранялась общая слабость. 5 дней назад на фоне повышенной утомляемости появились ноющие боли в поясничной области, головная боль, повышение температуры тела до 37,5 °С. 2 дня назад уменьшилось количество мочи, которая приобрела красноватый цвет.

При осмотре: состояние средней степени тяжести, температура тела 37°С. Рост - 158 см, вес - 72 кг. Кожные покровы и видимые слизистые бледные, чистые, обычной влажности. Лицо одутловатое, на верхних и нижних конечностях плотные отёки, кожа над ними тёплая, бледная. Периферические лимфоузлы не увеличены. Грудная клетка нормостеничная, симметричная, равномерно участвует в дыхании. ЧД - 22 в минуту. Перкуторно над лёгкими ясный лёгочный звук. Дыхание везикулярное, хрипов нет. Пульс ритмичный, 98 в минуту, АД - 160/100 мм рт. ст. Верхушечный толчок визуально и пальпаторно не определяется. Границы относительной сердечной тупости: правая - по правому краю грудины, верхняя - нижний край III ребра, левая - на 1 см кнутри от среднеключичной линии. Аускультативно: тоны сердца глухие, ритмичные, ЧСС - 78 в минуту. Живот симметричный, мягкий, болезненный в проекции почек. Размеры печени по Курлову - 9×8×7 см. Пальпация правого подреберья безболезненна, край печени не пальпируется. Симптом поколачивания положительный с обеих сторон.

В анализах.

Общий анализ крови: гемоглобин - 105 г/л, эритроциты - $3,2 \times 10^{12}$ /л, цветовой показатель - 0,9; тромбоциты - 270×10^9 /л, лейкоциты - $10,7 \times 10^9$ /л, эозинофилы - 4%, палочкоядерные нейтрофилы - 9%, сегментоядерные нейтрофилы - 70%, лимфоциты - 11%, моноциты - 6%. СОЭ - 23 мм/ч.

Общий анализ мочи: цвет «мясных помоев», мутная, рН - кислая, удельный вес - 1008; белок - 3,5 г/л, сахар - нет, лейкоциты - 1-2 в поле зрения, эпителий почечный - 12-20 в поле зрения, эритроциты - большое количество, цилиндры: гиалиновые - 10-12, зернистые - 6-8 в поле зрения, соли - нет.

Суточная протеинурия - 7,3 г/л, суточный диурез - 650 мл.

Биохимическое исследование крови: билирубин общий - 12,4 мкмоль/л, прямой - 3,2, непрямой - 9,2 мкмоль/л, креатинин - 0,96 ммоль/л, глюкоза - 4,3 ммоль/л, холестерин - 8,0 ммоль/л, калий - 3,9 ммоль/л, общий белок - 56 г/л, альбумины - 35%, α_1 - 3,5%, α_2 - 10,5%, β - 13,6% γ - 27,4%, фибриноген - 4,2 г/л.

ЭКГ: ритм синусовый, ЧСС - 64 удара в минуту. Электрическая ось отклонена влево. Диффузно дистрофические изменения миокарда левого желудочка.

Рентгенография органов грудной клетки: без патологии.

Вопросы:

1. Предположите наиболее вероятный диагноз.
2. Обоснуйте поставленный Вами диагноз.
3. Составьте и обоснуйте план дополнительного обследования пациента.
4. Составьте план лечения данного пациента. Обоснуйте свой выбор.
5. Дайте рекомендации по дальнейшему лечению, определите прогноз.

Ситуационная задача 245 [K002940]

Инструкция: ОЗНАКОМЬТЕСЬ С СИТУАЦИЕЙ И ДАЙТЕ РАЗВЕРНУТЫЕ ОТВЕТЫ НА ВОПРОСЫ

Основная часть

Больная Ш. 50 лет, дворник, поступила в отделение гастроэнтерологии с жалобами на тошноту, периодически рвоту, отсутствие аппетита, кожный зуд, одышку, выраженную слабость. Мочеиспускание ночью 3 раза, безболезненное.

Ранее заболеваниями ЖКТ не страдала. Более 20 лет назад было диагностировано хроническое заболевание почек. На момент постановки диагноза пациентку беспокоили общая слабость, повышение АД до 160/100 мм рт. ст., были выявлены изменения в моче (гематурия), после чего больная не обследовалась и не лечилась. В течение последних 6 месяцев отмечает стойкое повышение АД, снижение остроты зрения.

При осмотре: общее состояние средней степени тяжести, пониженного питания, рост - 162 см, вес - 47 кг. Кожные покровы бледные сухие, со следами расчёсов. ЧД - 18 в мин. В лёгких - дыхание везикулярное, хрипов нет. АД - 170/100 мм рт. ст. Границы относительной сердечной тупости: правая на 2 см от правого края грудины, верхняя по III межреберью, левая - на 1,5 см снаружи от левой среднеключичной линии. Тоны сердца приглушены, ритмичные, ЧСС - 100 в минуту, в области верхушки сердца и во II межреберье справа мягкий систолический шум. Симптомов раздражения брюшины нет, пальпация живота слабо болезненна в эпигастрии. Печень, селезёнка не пальпируются. Симптом поколачивания отрицательный.

В анализах.

Общий анализ крови: эритроциты - $3,2 \times 10^{12}/л$, гемоглобин - 106 г/л, цветовой показатель - 0,78, лейкоциты - $9,2 \times 10^9/л$, эозинофилы - 1%, палочкоядерные нейтрофилы - 5%, сегментоядерные нейтрофилы - 60%, лимфоциты - 24%, моноциты - 10%. СОЭ - 28 мм/ч.

Общий анализ мочи: удельный вес - 1010, лейкоциты и эритроциты - единичные в поле зрения.

Биохимический анализ крови: глюкоза - 4,0 ммоль/л, мочевины - 20,2 ммоль/л, креатинин - 0,54 ммоль/л, общий белок - 55 г/л, калий - 5,2 ммоль/л, СКФ - 25 мл/мин.

В суточной моче: диурез - 650 мл/сут, белок - 1,659 г/л.

Вопросы:

1. Предположите наиболее вероятный диагноз.
2. Обоснуйте поставленный Вами диагноз.
3. Составьте и обоснуйте план дополнительного обследования пациента.
4. Составьте план лечения данного пациента. Обоснуйте свой выбор.
5. Определите прогноз болезни и дальнейшей тактики ведения пациента.

Ситуационная задача 246 [K002941]**Инструкция: ОЗНАКОМЬТЕСЬ С СИТУАЦИЕЙ И ДАЙТЕ РАЗВЕРНУТЫЕ ОТВЕТЫ НА ВОПРОСЫ****Основная часть**

Женщина 48 лет, продавец, жалуется на выраженную слабость, недомогание, боли в пястно-фаланговых, проксимальных межфаланговых суставах обеих кистей, ограничение объема движений, утреннюю скованность в указанных суставах до 10 часов, похудание.

Больна 11 лет. Постепенно появились боль, припухлость, ограничение подвижности, утренняя скованность в течение 30 мин. во II-III пястно-фаланговых суставах, преимущественно в ночное и утреннее время, периодически – общая слабость, одышка при физической нагрузке. В последующем в процесс вовлеклись проксимальные межфаланговые суставы обеих кистей, лучезапястные суставы, снизилась масса тела, эпизодически отмечалось повышение температуры тела до 38,1°C. За медицинской помощью не обращалась, периодически принимала Нимесулид с хорошим эффектом. В течение последнего месяца появились боли в локтевых, голеностопных суставах и мелких суставах стоп, появилась припухлость этих суставов и увеличилась длительность утренней скованности, что существенно затрудняет самообслуживание.

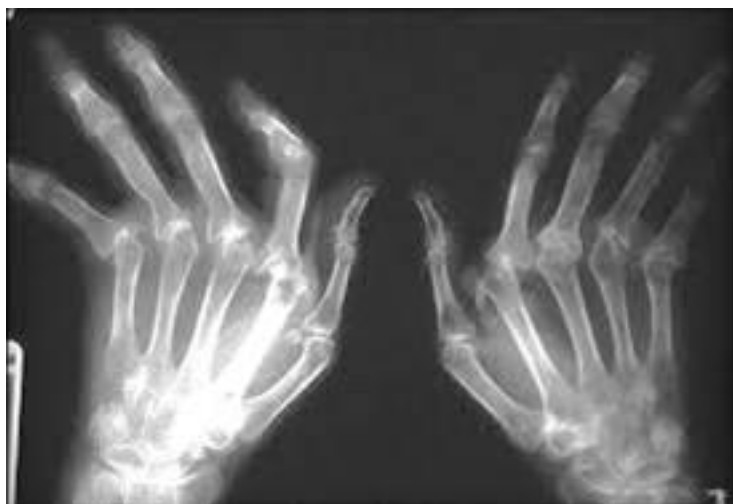При осмотре: пониженного питания. Кожа бледная, тургор снижен. На разгибательной поверхности локтевых суставов - округлые плотные образования d=1-2 см, безболезненные при пальпации. С обеих сторон пальпируются увеличенные подчелюстные, подмышечные лимфоузлы, умеренно плотные, безболезненные. Атрофия мышц тыльных поверхностей кистей. Определяется припухлость и болезненность при пальпации II-IV пястно-фаланговых и II-III проксимальных межфаланговых суставов, переразгибание во II-III дистальных, сгибательная контрактура II-III проксимальных межфаланговых суставов с обеих сторон. Объем активных движений в указанных суставах снижен. Ульнарная девиация кистей. По внутренним органам – без патологии.

Лабораторно.

Общий анализ крови: гемоглобин - 70 г/л, эритроциты – $2,2 \times 10^{12}$ /л, лейкоциты - $8,8 \times 10^9$ /л, эозинофилы - 3%, палочкоядерные нейтрофилы - 5%, сегментоядерные нейтрофилы - 38%, лимфоциты - 45%, моноциты - 9%, СОЭ - 58 мм/час, тромбоциты – $418,1 \times 10^9$ /л.

Биохимическое исследование крови: РФ - 104 МЕ/л (N - до 16 МЕ/л), фибриноген - 6,6 г/л, общий белок – 58 г/л, альбумины – 32%, глобулины: α_1 – 6%, α_2 – 16%, β – 19%, γ – 27%, СРБ – 18,6 мг/л (N - 1-6 мг/л). АЦЦП – 74 Ед/мл (N - до 10 Ед/мл).

Рентгенограмма кистей.



Вопросы:

1. Предположите наиболее вероятный диагноз.
2. Обоснуйте поставленный Вами диагноз.
3. Составьте и обоснуйте план дополнительного обследования пациента.
4. Составьте план лечения данного пациента. Обоснуйте свой выбор.
5. Определите прогноз заболевания и тактику дальнейшего ведения пациента.

Ситуационная задача 247 [K002942]

Инструкция: ОЗНАКОМЬТЕСЬ С СИТУАЦИЕЙ И ДАЙТЕ РАЗВЕРНУТЫЕ ОТВЕТЫ НА ВОПРОСЫ

Основная часть

Женщина 65 лет, пенсионер, обратилась к врачу-терапевту участковому с жалобами на боли в коленных, тазобедренных, дистальных межфаланговых суставах кистей, в поясничном отделе позвоночника, возникающие при нагрузке и движениях, больше к вечеру, затихающие в покое; утреннюю скованность до 20 минут. Не может точно определить давность заболевания. Отмечает постепенное, в течение 5-7 лет, нарастание вышеописанных болей в перечисленных суставах и поясничном отделе позвоночника. Ранее не обследовалась, не лечилась. Последние 20 лет пациентка работает уборщицей в школе (продолжает работать и на пенсии), отмечает частые интенсивные физические нагрузки.

При осмотре: рост - 160 см, вес - 80 кг. Кожные покровы телесного цвета, повышенной влажности. Отёков нет. Коленные суставы деформированы, кожные покровы над ними обычной окраски, местная температура не изменена, небольшое ограничение подвижности за счет болезненности, при активных движениях в коленных суставах слышен хруст. Отмечается болезненность при пальпации и ограничение подвижности дистальных межфаланговых суставов; их внешний вид представлен ниже. Остальные суставы не изменены. Болезненна пальпация остистых и поперечных отростков поясничного отдела позвоночника, движения в этом отделе ограничены из-за болезненности. Дыхание везикулярное, хрипов нет. Пульс ритмичный, удовлетворительного наполнения и напряжения, 78 в минуту. АД - 135/80 мм рт. ст., границы относительной сердечной тупости в пределах нормы. Тоны сердца приглушены, ритмичные, шумов нет. Живот мягкий, безболезненный.

Лабораторно.

Общий анализ крови: гемоглобин - 130 г/л, лейкоциты - $6,7 \times 10^9$ /л, эозинофилы - 3%, палочкоядерные нейтрофилы - 4%, сегментоядерные - 57%, лимфоциты - 30%, моноциты - 6%, СОЭ - 20 мм/ч.

Рентгенография коленных суставов: сужение суставных щелей, субхондральный склероз, краевые остеофиты.

Рентгенография кистей: многочисленные остеофиты дистальных межфаланговых суставов, умеренно выраженное сужение суставных щелей, остеоэкслероз.

Вопросы:

1. Предположите наиболее вероятный диагноз.
2. Обоснуйте поставленный Вами диагноз.
3. Составьте и обоснуйте план дополнительного обследования пациента.
4. Составьте план лечения данного пациента. Обоснуйте свой выбор.
5. Определите прогноз и трудоспособность пациента.

Ситуационная задача 248 [K002943]**Инструкция: ОЗНАКОМЬТЕСЬ С СИТУАЦИЕЙ И ДАЙТЕ РАЗВЕРНУТЫЕ ОТВЕТЫ НА ВОПРОСЫ****Основная часть**

Женщина 25 лет, учитель, предъявляет жалобы на затруднение вдоха при ходьбе, подъеме на 2-й этаж, сухой кашель, повышение температуры до 38,6°C, сердцебиение, слабость. Два года назад, после ангины, возникли колющие боли в области верхушки сердца без связи с физической нагрузкой, различной длительности и интенсивности; появились летучие боли в коленных и плечевых суставах. За медицинской помощью не обращалась. Ухудшение 3 недели, лечилась амбулаторно по поводу ОРВИ (принимала Парацетамол). Несмотря на проводимое лечение, сохранялись слабость, кашель, колебания температуры в течение суток.

При осмотре: кожа и видимые слизистые бледные, чистые, цианоз губ, кончика носа, цианотический румянец. Отёков нет. Периферические лимфоузлы не увеличены. Дыхание везикулярное, влажные незвучные мелкопузырчатые хрипы в нижних отделах. Пульс малый, ослаблен на левой лучевой артерии, 90 ударов в минуту. АД - 110/70 мм рт. ст. Границы относительной сердечной тупости: правая - 2 см вправо от правого края грудины, верхняя - нижний край II ребра, левая - на 0,5 см кнутри от левой среднеключичной линии. Тоны сердца ритмичные, трёхчленный ритм, на верхушке сердца - хлопающий I тон, диастолический шум, во втором межреберье слева от грудины - акцент II тона, над мечевидным отростком - ослабление I тона. Живот симметричный, мягкий, безболезненный во всех отделах. Печень не увеличена. Симптом поколачивания отрицательный с обеих сторон.

Лабораторно.

Общий анализ крови: гемоглобин - 130 г/л, эритроциты - $4,2 \times 10^{12}$ /л, лейкоциты - $12,1 \times 10^9$ /л, эозинофилы - 3%, палочкоядерные нейтрофилы - 8%, сегментоядерные нейтрофилы - 53%, лимфоциты - 30%, моноциты - 6%, СОЭ - 37 мм/час.

Общий анализ мочи: относительная плотность - 1019, белок - нет, лейкоциты - 3-4, эпителий - 1-2 в поле зрения.

Биохимический анализ крови: фибриноген - 6,2 г/л, общий белок - 57 г/л, альбумины - 34%, глобулины: α_1 - 6%, α_2 - 14%, β - 18%, γ - 28%, СРБ - 7,5 мг/л (N - 1-6 мг/л).

Вопросы:

1. Предположите наиболее вероятный диагноз.
2. Обоснуйте поставленный Вами диагноз.
3. Составьте и обоснуйте план дополнительного обследования пациента.
4. Составьте план лечения данного пациента. Обоснуйте свой выбор.
5. Определите прогноз и трудоспособность пациента.

Ситуационная задача 249 [K002944]

Инструкция: ОЗНАКОМЬТЕСЬ С СИТУАЦИЕЙ И ДАЙТЕ РАЗВЕРНУТЫЕ ОТВЕТЫ НА ВОПРОСЫ

Основная часть

Женщина 35 лет, бухгалтер, обратилась к врачу-терапевту участковому с жалобами на общее недомогание, слабость, похудание на 5 кг за 3 месяца, мигрирующие боли в межфаланговых суставах кистей и голеностопных суставах, красные пятна неправильной формы на лице, субфебрильную температуру тела. Считает себя больной около 6 месяцев. Начало заболевания постепенное. Появились боли в межфаланговых суставах, их припухлость и гиперемия, поочередно на правой и левой кисти. Постепенно присоединились слабость, недомогание. За медицинской помощью не обращалась. 2 месяца назад (июль) - отдых в Таиланде. После возвращения отметила ухудшение самочувствия: усилилась слабость, присоединились боли в голеностопных суставах, стала худеть без видимой причины, повысилась температура тела до $37,5^{\circ}\text{C}$, без ознобов. Отметила наличие красных пятен на лице, долгое время считала их последствиями загара. Во время очередного планового медосмотра выявлены анемия и изменения в моче, в связи с чем обратилась к врачу-терапевту участковому.

При осмотре: кожные покровы и видимые слизистые бледные, «сосудистая бабочка» в области переносицы и щек неправильной формы, волосы тусклые, ломкие, имеются участки облысения. Подкожно-жировая клетчатка практически отсутствует. Отеков нет. Пальпируются подчелюстные, подмышечные, паховые лимфоузлы 0,5-1 см в диаметре, мягкой консистенции, безболезненные при пальпации. Тонус и сила мышц в норме, одинаковые с обеих сторон. Части скелета пропорциональны, кости при пальпации и поколачивании безболезненны. Отмечается припухлость проксимальных и дистальных межфаланговых суставов кистей и голеностопных суставов, болезненность при движениях в них, местная гиперемия. Грудная клетка нормостеничная, симметричная, равномерно участвует в дыхании. Перкуторно над лёгкими ясный лёгочный звук. Дыхание везикулярное, хрипов нет. Пульс ритмичный, 78 в минуту, АД - 120/80 мм рт. ст. Верхушечный толчок визуально и пальпаторно не определяется. Границы относительной сердечной тупости: правая - на 0,5 см от правого края грудины, верхняя - нижний край III ребра, левая - на 1 см кнутри от среднеключичной линии. Аускультативно: тоны глухие, ритмичные, ЧСС - 78 в минуту. Отёчность и гиперемия красной каймы губ. Живот симметричный, мягкий, безболезненный во всех отделах при поверхностной и глубокой пальпации. Печень не увеличена. Симптом поколачивания отрицательный с обеих сторон, почки не пальпируются, пальпация в их проекции безболезненна.

Лабораторно.

Общий анализ крови: гемоглобин - 100 г/л, эритроциты - $2,9 \times 10^{12}/\text{л}$, цветовой показатель - 0,9; лейкоциты - $2,7 \times 10^9/\text{л}$, эозинофилы - 4%, палочкоядерные нейтрофилы - 3%, сегментоядерные - 52%, лимфоциты - 35%, моноциты - 6%; СОЭ - 30 мм/ч, тромбоциты - $98 \times 10^9/\text{л}$.

Общий анализ мочи: светло-жёлтая, прозрачная, рН кислая, удельный вес - 1,016; белок - 0,3 г/л, сахар - нет, лейкоциты - 1-2 в поле зрения, эпителий почечный - 2-4 в поле зрения, эритроциты - 3-4 в поле зрения, цилиндры гиалиновые - 5-8 в поле зрения, цилиндры восковидные - 2-3 в поле зрения, соли - нет.

Биохимическое исследование крови: билирубин общий - 38,8 мкмоль/л, прямой - 8,2, не прямой - 30,6 мкмоль/л, креатинин - 0,09% ммоль/л, глюкоза - 4,3 ммоль/л, АСТ - 10,0 ммоль/л, АЛТ - 19,0 ммоль/л, холестерин - 4,0 ммоль/л, калий - 3,9 ммоль/л, общий белок - 86 г/л, альбумины - 45%, α_1 - 3,5%, α_2 - 10,5%, β - 13,6%, γ - 27,4%, фибриноген - 6,2 г/л, СРБ - + + +, серомукоид - 0,32 г/л.

Обнаружены антитела к ДНК, антинуклеарный фактор, 6 LE-клеток на 1000 лейкоцитов.

ЭКГ: ритм синусовый, ЧСС - 64 удара в минуту. Электрическая ось отклонена влево. Диффузные дистрофические изменения миокарда левого желудочка.

Рентгенография органов грудной клетки: без патологии.

Рентгенография суставов кистей и голеностопных суставов: патологических изменений не выявлено.

Вопросы:

1. Предположите наиболее вероятный диагноз.
2. Обоснуйте поставленный Вами диагноз.
3. Составьте и обоснуйте план дополнительного обследования пациента.
4. Составьте план лечения данного пациента. Обоснуйте свой выбор.
5. Определите прогноз и трудоспособность пациента.

Ситуационная задача 250 [K002945]

Инструкция: ОЗНАКОМЬТЕСЬ С СИТУАЦИЕЙ И ДАЙТЕ РАЗВЕРНУТЫЕ ОТВЕТЫ НА ВОПРОСЫ

Основная часть

Женщина 44 лет, программист, поступила в терапевтическое отделение с жалобами на нарастающую общую слабость, боль, ограничение движений и онемение, преимущественно пальцев, в обеих кистях, незначительный сухой кашель, сердцебиение при физической нагрузке, снижение аппетита, сухость во рту, затруднение жевания и глотания. Считает себя больной с 32 лет: после сильного переохлаждения впервые стала отмечать онемение пальцев обеих рук при мытье их холодной водой, постепенно продолжительность онемения увеличивалась, оно стало возникать при незначительном понижении температуры воздуха. Одновременно появилась повышенная потливость обеих ладоней. Постепенно в течение 6 месяцев присоединилась общая слабость, снижение аппетита, в связи с чем больная обратилась в поликлинику по месту жительства. Было сделано исследование общего анализа крови, рентгенография органов грудной клетки, ФГДС, однако причина астенизации не была выявлена. Онемение пальцев рук сохранялось, постепенно появились ограничение подвижности пальцев и боли в ногтевых фалангах кистей. При повторном осмотре через год был выставлен диагноз ревматоидного артрита, и больной назначили Преднизолон по 20 мг/сут, с помощью которого боли были купированы, но онемение кистей рук сохранялось, и больная самостоятельно прекратила принимать Преднизолон. В 42 года после инсоляции больная стала отмечать затруднение глотания, присоединение сухого кашля и сердцебиения при ходьбе. В последние 6 месяцев резко усилились боли в ногтевых фалангах при попытке работы на клавиатуре компьютера.

При осмотре: внешний вид больной представлен на рисунке. Кожные покровы равномерно гиперпигментированы. Кожа кистей и пальцев рук холодная, уплотнена, равномерно утолщена, не берётся в складку, морщины над межфаланговыми суставами отсутствуют. Ногтевые фаланги всех пальцев укорочены. Мышцы плечевого и тазового пояса атрофичны, предплечий – уплотнены, ригидны. Объём пассивных и активных движений в межфаланговых суставах резко снижен. Дыхание поверхностное, 24 в минуту. Выявлено уменьшение экскурсии легких и симметричное ослабление везикулярного дыхания в нижних отделах. АД - 110/70 мм рт. ст. Тоны сердца неритмичные, 88 в минуту, единичные экстрасистолы; I тон над верхушкой и основанием мечевидного отростка ослаблен. Живот мягкий, безболезненный как при поверхностной, так и при глубокой пальпации.

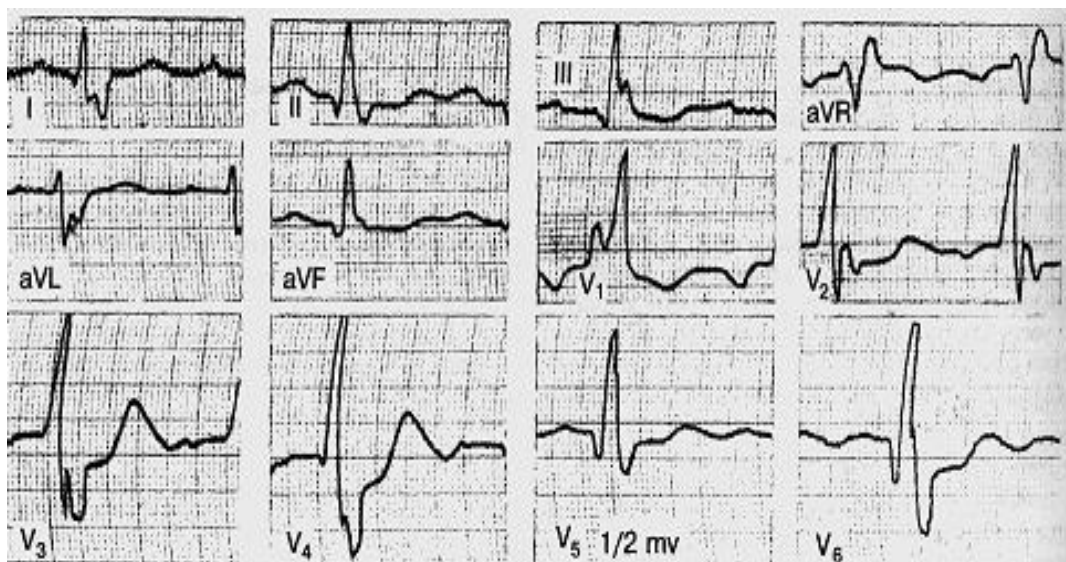
Лабораторно.

Общий анализ крови: эритроциты - $3,1 \times 10^{12}/л$, гемоглобин - 95 г/л, цветовой показатель - 0,85; лейкоциты - $15,3 \times 10^9/л$; эозинофилы – 2%, палочкоядерные нейтрофилы – 8%, сегментоядерные нейтрофилы – 72%, лимфоциты – 17%, моноциты – 1%; СОЭ - 27 мм/ч.

Биохимический анализ крови: общий белок - 75 г/л; альбумины - 40%, глобулины - 60%, 1 - 3,8%, 2 – 12%; – 12%; – 32,2%; фибриноген – 6,6 г/л; СРБ (++).

Повторные исследования LE клеток в крови отрицательны.

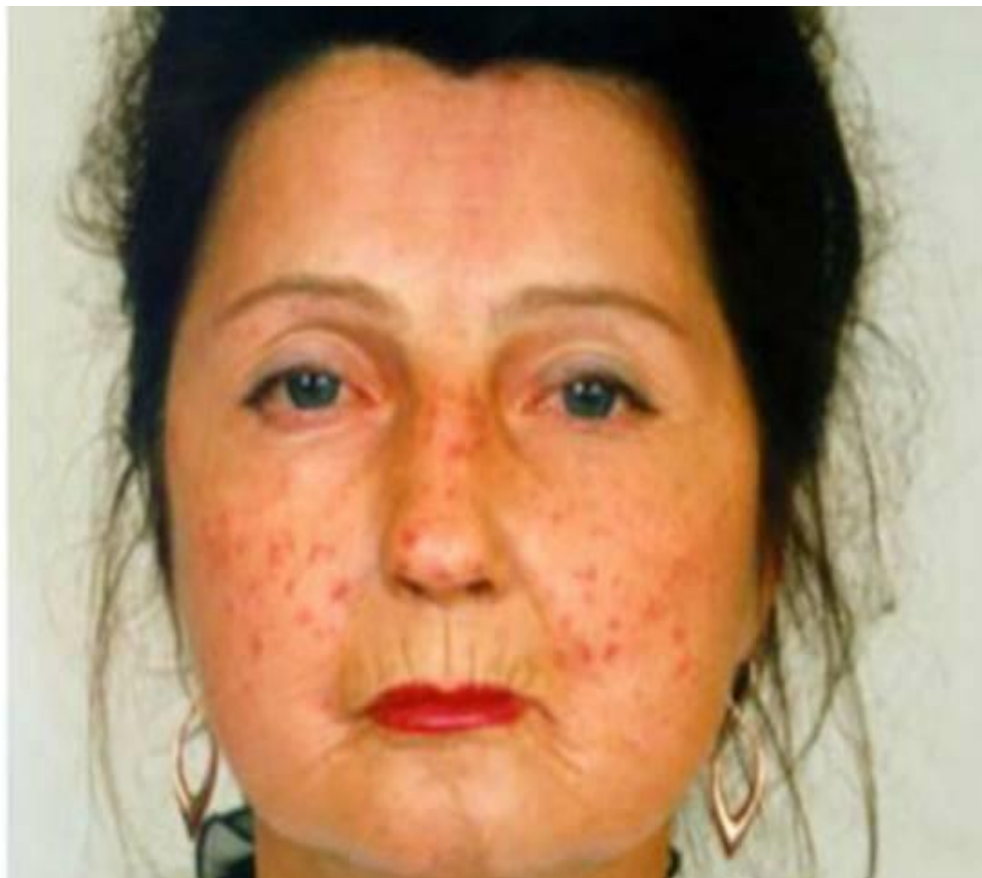ЭКГ:



Рентгенография органов грудной клетки: «сотовое» лёгкое, явления пневмосклероза, преимущественно в нижних отделах.

Рентгенография кистей: остеолит дистальных фаланг, эпифизарный остеопороз.

Приложение: лицо больной.



Вопросы:

1. Предположите наиболее вероятный диагноз.
2. Обоснуйте поставленный Вами диагноз.
3. Составьте и обоснуйте план дополнительного обследования пациента.
4. Определите тактику лечения данного пациента. Обоснуйте свой выбор.
5. Определите прогноз болезни и трудоспособность пациента.

Ситуационная задача 251 [K002960]

Инструкция: ОЗНАКОМЬТЕСЬ С СИТУАЦИЕЙ И ДАЙТЕ РАЗВЕРНУТЫЕ ОТВЕТЫ НА ВОПРОСЫ

Основная часть

Мужчина 54 лет впервые обратился к врачу-терапевту участковому с целью диспансеризации. Он отрицает наличие каких-либо хронических заболеваний и не принимает никаких лекарственных средств. Его отец умер в возрасте 74 лет от острого инфаркта миокарда. Его мать жива, ей в настоящее время 80 лет, получает лечение по поводу артериальной гипертензии. У него есть младшие родные брат и сестра, в отношении которых он утверждает, что они не страдают никакими хроническими заболеваниями. Пациент не курит, не употребляет алкоголь, никогда не применял наркотические средства. Он ведёт малоподвижный образ жизни, работает финансовым советником, не занимается физическими упражнениями.

При объективном физикальном исследовании не отмечается отклонений от нормы по всем органам и системам. ЧСС - 80 ударов в минуту, АД - 127/82 мм рт. ст., частота дыхательных движений - 18 в минуту. Рост - 170 см, масса тела - 86 кг, индекс массы тела (ИМТ) - 29,8 кг/м², окружность талии - 98 см.

Вопросы:

1. Какие дополнительные исследования в рамках первого этапа диспансеризации следует провести данному пациенту (после опроса на выявление хронических неинфекционных заболеваний и факторов риска их развития, антропометрии и измерения АД)?
2. Какие исследования необходимо провести для выявления суммарного сердечно-сосудистого риска у данного пациента?
3. Какие исследования в рамках первого и второго этапов диспансеризации направлены на скрининг онкопатологии у данного пациента?
4. По результатам дополнительных исследований в рамках первого этапа диспансеризации у данного пациента уровень общего холестерина крови - 3,4 ммоль/л, уровень глюкозы крови - 4,1 ммоль/л, ЭКГ без отклонений от нормы. Оцените, каков суммарный сердечно-сосудистый риск для данного пациента (по SCORE)?
5. Какие рекомендации по изменению образа жизни Вы дадите пациенту?

Ситуационная задача 252 [K002961]

Инструкция: ОЗНАКОМЬТЕСЬ С СИТУАЦИЕЙ И ДАЙТЕ РАЗВЕРНУТЫЕ ОТВЕТЫ НА ВОПРОСЫ

Основная часть

Мужчина 45 лет обратился к врачу-терапевту участковому с жалобами на боль в левом колене, которая началась накануне, ночью. Со слов пациента, боль появилась внезапно, когда он уже лёг спать после обильного ужина. В течение примерно 3 часов боль была очень интенсивной, в связи с чем пациент принял Парацетамол две таблетки по 500 мг, после чего боль несколько уменьшилась, но полностью не купировалась.

Пациент отрицает аналогичные приступы болей в колене ранее, однако несколько месяцев назад был эпизод интенсивной боли в первом плюснефаланговом суставе правой стопы после переохлаждения, сопровождавшийся покраснением сустава и невозможностью опираться на ногу. Тот эпизод прошел полностью самостоятельно без какого-либо лечения в течение 3 суток, наиболее интенсивной была боль в первые 3-4 часа.

Пациент отрицает факты травм, операций, гемотрансфузий. В течение 2 лет страдает артериальной гипертензией, по поводу которой принимает гидрохлортиазид. Накануне вечером пациент употреблял большое количество красного вина и ел мясные отбивные, так как отмечал семейное событие. Курение, употребление наркотических препаратов отрицает.

При осмотре: рост - 180 см, масса тела - 109 кг, ИМТ - 33,6 кг/м². Температура тела 37,1 °С, ЧСС - 90 ударов в минуту, частота дыхания - 22 в минуту, АД - 129/88 мм рт. ст. Кожные покровы обычной окраски, имеется незначительная гиперемия воротниковой зоны. Со стороны органов дыхания и сердечно-сосудистой системы без отклонений от нормы, живот мягкий, безболезненный, размеры печени и селезенки в пределах нормы. Левый коленный сустав увеличен в объеме за счёт экссудации, кожа над ним гиперемирована, локальная температура повышена. Пациент ограничивает активные движения в суставе из-за болей, придает колену полусогнутое положение. Пассивные движения ограничены в таком же объеме, при максимальном сгибании и разгибании боль усиливается. Пальпация сустава резко болезненна, определяется значительный выпот в коленном суставе, крепитация отсутствует. Другие суставы без патологических проявлений, объем движений в них полный. Увеличения паховых лимфатических узлов нет. В общем анализе крови имеется лейкоцитоз $9,1 \times 10^9/\text{л}$, сдвига лейкоцитарной формулы нет, СОЭ - 28 мм/ч, в остальном – без отклонений.

Вопросы:

1. Опишите основные характеристики суставного синдрома у данного пациента.
2. Какой наиболее вероятный предположительный диагноз?
3. Какие диагностические исследования будут являться ключевыми для подтверждения диагноза?
4. Какие клинические признаки указывают на предполагаемый диагноз?
5. Каковы принципы медикаментозной терапии данного заболевания?

Ситуационная задача 253 [K002962]

Инструкция: ОЗНАКОМЬТЕСЬ С СИТУАЦИЕЙ И ДАЙТЕ РАЗВЕРНУТЫЕ ОТВЕТЫ НА ВОПРОСЫ

Основная часть

Мужчина 55 лет обратился по поводу хронического кашля. Также он отмечает появление одышки при физической активности. Со слов пациента, в последнее время отмечается усиление кашля. (Во время беседы Вы отмечаете запах табачного дыма от пациента). При опросе он признает, что курит ежедневно 1 пачку сигарет в течение 35 лет и пробовал самостоятельно отказаться от курения, однако безуспешно. При обследовании ЧСС - 80 ударов в минуту, АД - 125/82 мм рт. ст., частота дыхания - 16 в минуту. Кожные покровы обычной окраски, пульсоксиметрия демонстрирует сатурацию 98%. Перкуторный звук над легочными полями ясный, дыхание с жёстким оттенком, по всем лёгочным полям отмечаются единичные сухие свистящие хрипы. По остальным органам и системам без отклонений. По результатам спирометрии ФЖЕЛ в пределах возрастной нормы, отношение ОФВ1/ФЖЕЛ - 0,89, ОФВ1 - 81% от нормы.

Вопросы:

1. Какие основные рекомендации следует дать пациенту?
2. Опишите роль медицинских работников в стимулировании отказа от курения.
3. Какие препараты фармакологической поддержки отказа от курения возможно использовать?
4. Какие дополнительные методы исследования следует назначить данному пациенту?
5. Возможно ли диагностировать хроническую обструктивную болезнь лёгких (ХОБЛ) у данного пациента?

Ситуационная задача 254 [K002963]

Инструкция: ОЗНАКОМЬТЕСЬ С СИТУАЦИЕЙ И ДАЙТЕ РАЗВЕРНУТЫЕ ОТВЕТЫ НА ВОПРОСЫ

Основная часть

Женщина в возрасте 51 года проходит диспансеризацию. Со слов женщины, она совершенно здорова, обычно хорошо себя чувствует и не имеет никаких жалоб. В анамнезе в возрасте 38 лет выполнено удаление матки по поводу фибромиомы, придатки не удалялись.

После 40 лет она проходила маммографию с интервалом 2 года, все результаты без отклонений от нормы. Наличие хронических заболеваний отрицает, гемотрансфузий не выполнялось. Она ежедневно самостоятельно принимает поливитамины, постоянный приём других препаратов отрицает. Семейный анамнез отягощён по раку молочной железы, который был диагностирован у бабушки по материнской линии в возрасте 72 лет. Пациентка замужем, работает учителем средней школы, курение и употребление алкоголя отрицает. В диете избегает молочных продуктов, так как считает, что имеет «непереносимость лактозы». Физическими упражнениями специально не занимается, нерегулярно осуществляет прогулки «для поддержания здоровья». При физикальном обследовании ЧСС - 72 удара в минуту, АД - 118/78 мм рт. ст., частота дыхания - 16 в минуту, отклонений от нормы по органам и системам не выявляется.

Вопросы:

1. Какой скрининг злокачественных новообразований шейки матки показан данной пациентке?
2. Какие дополнительные (к выполненному ранее опросу на выявление хронических неинфекционных заболеваний и факторов риска их развития и измерению АД) исследования показаны на первом этапе диспансеризации?
3. С каким интервалом рекомендуется проводить маммографию для скрининга рака молочной железы у данной пациентки?
4. Что следует порекомендовать пациентке для снижения риска развития остеопороза?
5. Каким образом результаты диспансеризации отражаются в медицинской документации?

Ситуационная задача 255 [K002964]

Инструкция: ОЗНАКОМЬТЕСЬ С СИТУАЦИЕЙ И ДАЙТЕ РАЗВЕРНУТЫЕ ОТВЕТЫ НА ВОПРОСЫ

Основная часть

На приёме женщина 27 лет, которая предъявляет жалобы на постоянную нервозность, слабость, сердцебиение, которые усилились, в последние несколько дней появился тремор рук. Также она отмечает трудности с концентрацией внимания, в том числе на работе (работает экономистом предприятия) и раздражительность, на что обращают внимание её коллеги. Симптомы нарастали в течение последних 3 месяцев, отмечает снижение массы тела примерно на 4 кг за это время, в течение последнего месяца присоединилась бессонница, в связи с чем она решила обратиться к врачу-терапевту участковому. Менструации отсутствуют в течение 2 месяцев, до этого были регулярными. Наличие хронических заболеваний отрицает, лекарственные препараты не принимает. Пациентка не замужем, регулярную половую жизнь отрицает, контрацептивами не пользуется. Пациентка не курит, не употребляет наркотики и редко употребляет алкогольные напитки в небольших количествах. Во время опроса пациентка возбуждена и подвижна. При физикальном обследовании рост - 172 см, масса тела - 52 кг, кожа горячая и влажная, температура тела 36,9 °С.

Имеет место двухсторонний экзофтальм и отставание верхнего века при взгляде вниз. При пальпации шеи определяется симметрично увеличенная щитовидная железа без отчетливо пальпируемых узлов, эластичной консистенции, смещаемая, безболезненная. Перкуторные размеры сердца не изменены, тоны ясные, ритмичные, ЧСС - 112 в минуту, АД - 138/84 мм рт. ст. Дыхание везикулярное, хрипов нет. Живот безболезненный, печень, селезёнка не увеличены. Кожа голеней уплотнена, гиперемирована с обеих сторон. В позе Ромберга устойчива, однако отмечается тремор кистей.

Вопросы:

1. Предположите наиболее вероятный диагноз.
2. Обоснуйте предполагаемый диагноз.
3. Какие дополнительные лабораторные исследования следует выполнить для подтверждения диагноза?
4. Какие методы визуализации следует использовать для подтверждения диагноза?
5. Каковы принципы лечения данной пациентки?

Ситуационная задача 256 [K002966]

Инструкция: ОЗНАКОМЬТЕСЬ С СИТУАЦИЕЙ И ДАЙТЕ РАЗВЕРНУТЫЕ ОТВЕТЫ НА ВОПРОСЫ

Основная часть

На повторном приёме мужчина 47 лет. Две недели назад он перенёс респираторную вирусную инфекцию, по поводу которой обращался к врачу-терапевту участковому и во время осмотра у него было обнаружено повышенное АД до 164/98 мм рт. ст. Пациент вспоминает, что ранее ему говорили о «повышенном давлении», но значений АД он не помнит, со слов, лечения рекомендовано не было. В настоящее время пациент чувствует себя хорошо, жалоб не предъявляет. Пациент не курит, алкогольные напитки употребляет «как все», то есть «по праздникам, и, может, пару бутылок пива по выходным». Регулярными физическими упражнениями не занимается, работа малоподвижная. Отец умер от инсульта в возрасте 69 лет, мать жива и, со слов пациента, здорова, в возрасте 72 лет. У него два старших брата, и он не осведомлен о наличии у них каких-либо хронических заболеваний.

При осмотре: рост - 177 см, масса тела - 84 кг, окружность талии - 103 см, температура тела 36,7 °С. Кожные покровы обычной окраски, дыхание везикулярное, хрипов нет, частота дыхания - 14 в минуту. Границы относительной сердечной тупости слева – на 1 см влево от левой срединно-ключичной линии, справа – по правому краю грудины, тоны сердца ритмичные, ясные, ЧСС - 78 в минуту. АД - на левой руке 156/96 мм рт. ст., на правой руке – 152/98 мм рт. ст. По остальным органам и системам без отклонений от нормы.

Вопросы:

1. Предположите наиболее вероятный диагноз.
2. Обоснуйте поставленный Вами диагноз.
3. Составьте и обоснуйте план дополнительного обследования пациента.
4. Какие нефармакологические методы лечения следует рекомендовать пациенту?
5. Препараты каких групп антигипертензивных лекарственных средств возможно рекомендовать пациенту? Обоснуйте свой выбор.

Ситуационная задача 257 [K002967]

Инструкция: ОЗНАКОМЬТЕСЬ С СИТУАЦИЕЙ И ДАЙТЕ РАЗВЕРНУТЫЕ ОТВЕТЫ НА ВОПРОСЫ

Основная часть

Мужчина 56 лет пришел на осмотр, ранее наблюдался у другого врача. Страдает артериальной гипертензией, по поводу которой получает Индапамид 2,5 мг ежедневно. Также он время от времени принимает Аспирин в низкой дозе, так как видел рекламу и решил, что ему он будет полезен.

Анамнез жизни без особенностей, наличие иных хронических заболеваний отрицает. Пациент не курит, эпизодически употребляет алкогольные напитки и не занимается физическими упражнениями. Отец умер в возрасте 60 лет от инфаркта миокарда, мать умерла в возрасте 72 лет от злокачественного новообразования, есть две младшие сестры, обе не страдают хроническими заболеваниями.

При физикальном исследовании рост - 173 см, масса тела - 92 кг, окружность талии - 106 см. ЧСС - 75 ударов в минуту, АД - 130/80 мм рт. ст. По органам и системам без отклонений от нормы.

В лабораторных анализах липидного спектра: общий холестерин - 6,23 ммоль/л, холестерин липопротеидов высокой плотности (ЛПВП) - 1,2 ммоль/л, холестерин липопротеидов низкой плотности - 4,03 ммоль/л, триглицериды - 1,56 ммоль/л.

Вопросы:

1. Сформулируйте и обоснуйте клинический диагноз.
2. Какие дополнительные лабораторные исследования необходимо выполнить этому пациенту?
3. Какие нефармакологические методы лечения следует рекомендовать пациенту?
4. Показан ли прием аспирина в низких дозах данному пациенту? Обоснуйте ответ.
5. Какие уровни липидов крови следует рассматривать в качестве целевых для данного пациента, и какие методы достижения этих целей следует рекомендовать?

Ситуационная задача 258 [K002968]

Инструкция: ОЗНАКОМЬТЕСЬ С СИТУАЦИЕЙ И ДАЙТЕ РАЗВЕРНУТЫЕ ОТВЕТЫ НА ВОПРОСЫ

Основная часть

Женщина 36 лет, продавец, обратилась с жалобами на «какую-то мочевую инфекцию, от которой никак не может избавиться». Пациентка считает, что страдает дрожжевой инфекцией мочеполовой системы, так отмечает постоянные белёсые выделения из половых путей, зуд и жжение при мочеиспускании. Также она отмечает увеличение частоты мочеиспусканий, связывает это с инфекцией. Моча светлая, обильная, без патологических примесей. В течение последних лет отмечает постоянное увеличение массы тела, за последний год прибавка массы тела составила не менее 6 кг. Пациентка пробовала различные диеты для контроля массы тела, но безуспешно. В последние 3-4 месяца придерживается диеты с ограничением углеводов, но большим количеством белка и жиров. Со слов, хроническими заболеваниями не страдала. Во время единственной беременности в возрасте 30 лет отмечала избыточную прибавку массы тела и большую массу тела плода – при рождении вес составлял 5100 г, роды путем кесарева сечения. Семейный анамнез неизвестен.

При физикальном обследовании рост - 155 см, масса тела - 86 кг. Кожа влажная, тургор несколько снижен, имеется гиперпигментация и утолщение кожи по задней поверхности шеи и в подмышечных областях, под молочными железами отмечается яркая гиперемия. Дыхание везикулярное, хрипов нет, частота дыхания - 16 в минуту. Границы относительной сердечной тупости не изменены, при аускультации тоны сердца ритмичные, акцент 2 тона на аорте, АД - 138/88 мм рт. ст., ЧСС - 72 удара в минуту. Живот мягкий, безболезненный.

По результатам гинекологического обследования обнаружены обильные белые вагинальные выделения, соответствующие картине кандидозного кольпита, что подтверждено результатами микробиологического исследования.

Результат исследования мочи с использованием тест-полоски показал отрицательные пробы на нитриты, лейкоцитарную эстеразу, белок и глюкозу. Глюкоза периферической капиллярной крови при исследовании портативным глюкометром – 12,5 ммоль/л.

Вопросы:

1. Предположите наиболее вероятный диагноз.
2. Обоснуйте поставленный Вами диагноз.
3. Какие дополнительные лабораторные исследования необходимо выполнить этой пациентке?
4. Какие индивидуальные цели лечения (показатели углеводного обмена и липидов крови) следует установить данной пациентке?
5. Дайте диетические рекомендации пациентке.

Ситуационная задача 259 [K002969]

Инструкция: ОЗНАКОМЬТЕСЬ С СИТУАЦИЕЙ И ДАЙТЕ РАЗВЕРНУТЫЕ ОТВЕТЫ НА ВОПРОСЫ

Основная часть

Молодой человек 18 лет предъявляет жалобы на боль в горле, затруднение глотания и повышение температуры тела выше 38 °С в течение двух дней. Он отмечает, что его младшая сестра на прошлой неделе «болела такой же инфекцией». Осиплости голоса, слюнотечения, скованности мышц шеи не отмечается. Пациент отрицает такие клинические проявления как кашель, кожные высыпания, тошнота и рвота или диарея. Пациент за пределы постоянного места жительства в последний год не выезжал, иммунизация выполнена полностью в соответствии с национальным календарем. Хроническими заболеваниями не страдает, лекарственные препараты не принимает, аллергические реакции отрицает. Травмы, операции, курение, употребление алкоголя и наркотиков также категорически отрицает. Объективно: температура тела 38,5 °С, ЧСС - 104 удара в минуту, АД – 118/64 мм рт. ст., частота дыхания - 18 в минуту, сатурация кислородом - 99%. Задняя стенка глотки ярко гиперемирована, миндалины значительно увеличены в размерах с обеих сторон, в лакунах определяется налёт белого цвета, больше слева, отклонения язычка нет. Имеет место увеличение передних шейных и подчелюстных лимфатических узлов с обеих сторон, лимфатические узлы до 2,5 см, эластичные, умеренно болезненные при пальпации. Кожные покровы чистые. Органы дыхания и кровообращения без отклонений от нормы, живот мягкий, безболезненный, увеличения печени и селезёнки нет. Суставы без экссудативных проявлений, объём движений полный.

Вопросы:

1. Предположите наиболее вероятный диагноз.
2. Обоснуйте поставленный Вами диагноз.
3. Какие опасные и угрожающие жизни причины боли в горле следует рассматривать в контексте дифференциального диагноза?
4. Какие лабораторные исследования можно использовать для подтверждения диагноза?
5. Сформулируйте план лечения.

Ситуационная задача 260 [K002970]

Инструкция: ОЗНАКОМЬТЕСЬ С СИТУАЦИЕЙ И ДАЙТЕ РАЗВЕРНУТЫЕ ОТВЕТЫ НА ВОПРОСЫ

Основная часть

Женщина 24 лет жалуется на боли в поясничной области и повышение температуры тела в течение последних двух дней. В течение последней недели отмечались боли при мочеиспускании, а выраженная боль и лихорадка появились вчера. Сегодня присоединилась тошнота, но рвоты не было. Боль преимущественно локализуется в правой части поясницы, она постоянная, тупая, без иррадиации. Вчера вечером пациентка приняла 400 мг Ибупрофена, чтобы заснуть, но боль сохраняется, и утром она решила обратиться к врачу-терапевту участковому. Пациентка замужем, менструации регулярные, последние – 1 неделю назад. В качестве контрацепции использует внутриматочную спираль. Выделения из половых путей отрицает. Мочеиспускание 5-7 раз в сутки, моча выделяется в обычном количестве, в последние два дня мутная, пенистая.

Объективно: температура тела 38,3 °С, ЧСС - 112 в минуту, АД - 120/70 мм рт. ст., частота дыхания - 15 в минуту. При пальпации правого рёберно-позвоночного угла имеется выраженная болезненность, поколачивание в области почек резко болезненно справа. Отёков нет. Физикальное обследование других отклонений от нормы не выявляет.

Вопросы:

1. Предположите наиболее вероятный диагноз.
2. Какие лабораторные исследования следует использовать для подтверждения диагноза?
3. Какие заболевания следует рассматривать в рамках дифференциального диагноза болей в поясничной области у молодой женщины?
4. Сформулируйте план лечения.
5. Сформулируйте прогноз.

Ситуационная задача 261 [K002974]

Инструкция: ОЗНАКОМЬТЕСЬ С СИТУАЦИЕЙ И ДАЙТЕ РАЗВЕРНУТЫЕ ОТВЕТЫ НА ВОПРОСЫ

Основная часть

Мужчина 44 лет с жалобами на повышение температуры тела, ознобы, кашель с небольшим количеством мокроты. Считал себя полностью здоровым до последней недели, когда появилась заложенность носа, насморк и небольшая боль в горле. К врачу не обращался, лечился самостоятельно противопростудными безрецептурными препаратами (Фервекс). Прошлой ночью отметил внезапное повышение температуры тела до 39 °С, озноб, выраженную общую слабость и появился кашель, вначале сухой, затем – с небольшим количеством светлой мокроты, а также боли в правой половине грудной клетки. Наличие хронических заболеваний отрицает. Курит по 1 пачке сигарет в течение 15 лет, аллергические реакции отрицает.

Объективно: температура тела 37,8 °С, кожные покровы чистые. Перкуторный звук укорочен справа в нижних отделах, дыхание справа ниже угла лопатки бронхиальное, мелкопузырчатые хрипы в конце вдоха в этой области, а также усиление голосового дрожания и бронхофонии, частота дыхания - 22 в минуту, сатурация периферической крови кислородом - 99%. Сердечно-сосудистая система без отклонений от нормы, ЧСС - 80 ударов в минуту, АД - 120/72 мм рт. ст. Живот мягкий, безболезненный, периферических отёков нет.

Вопросы:

1. Предположите наиболее вероятный диагноз.
2. Какие исследования требуются для подтверждения диагноза?
3. Проведите оценку прогноза и осуществите выбор места лечения пациента.
4. Сформулируйте план лечения.
5. Опишите методы профилактики данного заболевания.

Ситуационная задача 262 [K002976]

Инструкция: ОЗНАКОМЬТЕСЬ С СИТУАЦИЕЙ И ДАЙТЕ РАЗВЕРНУТЫЕ ОТВЕТЫ НА ВОПРОСЫ

Основная часть

Мужчина 45 лет проходит профилактический медицинский осмотр в рамках диспансеризации. Жалоб не предъявляет, хронических заболеваний в анамнезе нет. При анкетировании выявлено, что пациент имеет вредные привычки (курит), нерационально питается и ведёт малоподвижный образ жизни.

При осмотре: состояние удовлетворительное, повышенного питания. ИМТ – 32 кг/м². Кожные покровы чистые, обычной окраски. В легких дыхание везикулярное, хрипов нет. Тоны сердца ясные, ритмичные. ЧСС – 72 удара в минуту, АД - 150/90 мм рт. ст. (антигипертензивные препараты не принимает). Живот мягкий, при пальпации безболезненный во всех отделах. Печень и селезёнка не увеличены. Дизурии нет. Симптом поколачивания по поясничной области отрицательный. Отёков нет.

В анализах: общий холестерин – 5,6 ммоль/л, глюкоза крови - 4 ммоль/л. ЭКГ - признаки гипертрофии левого желудочка.

Вопросы:

1. Предположите наиболее вероятный диагноз.
2. Обоснуйте поставленный Вами диагноз.
3. Определите группу здоровья пациента. Обоснуйте свой ответ.
4. Нуждается ли пациент в направлении на второй этап диспансеризации? Какое обследование необходимо провести? Обоснуйте свой ответ.
5. Перечислите имеющиеся у пациента факторы риска развития хронических неинфекционных заболеваний и составьте план индивидуального профилактического консультирования.

Ситуационная задача 263 [K002977]

Инструкция: ОЗНАКОМЬТЕСЬ С СИТУАЦИЕЙ И ДАЙТЕ РАЗВЕРНУТЫЕ ОТВЕТЫ НА ВОПРОСЫ

Основная часть

Мужчина 39 лет проходит профилактический медицинский осмотр в рамках диспансеризации. Жалобы на периодический кашель по утрам с небольшим количеством слизистой мокроты. В анамнезе – частые ОРВИ, бронхиты, хронические заболевания отрицает. Имеется длительный стаж курения (индекс курильщика - 21 пачка/лет).

При осмотре: состояние удовлетворительное, нормостенического телосложения. ИМТ – 24 кг/м². Кожные покровы чистые, обычной окраски. В лёгких дыхание везикулярное, хрипов нет. Тоны сердца ясные, ритмичные. ЧСС - 70 ударов в мин., АД - 120/80 мм рт. ст. Живот мягкий, при пальпации безболезненный во всех отделах. Печень и селезёнка не увеличены. Дизурии нет. Симптом поколачивания по поясничной области отрицательный. Отёков нет.

В анализах: общий холестерин – 4,8 ммоль/л, глюкоза крови - 5,2 ммоль/л. ЭКГ – норма.

Абсолютный сердечно-сосудистый риск (SCORE) = 1% (низкий).

Вопросы:

1. Определите группу здоровья пациента. Обоснуйте свой ответ.
2. Нуждается ли пациент в направлении на второй этап диспансеризации? Какое обследование необходимо провести? Обоснуйте свой ответ.
3. Перечислите спирометрические признаки бронхиальной обструкции. Опишите тактику врача при обнаружении нарушений функции лёгких по обструктивному типу.
4. Составьте план индивидуального профилактического консультирования.
5. Предложите пациенту способы отказа от курения.

Ситуационная задача 264 [K002978]

Инструкция: ОЗНАКОМЬТЕСЬ С СИТУАЦИЕЙ И ДАЙТЕ РАЗВЕРНУТЫЕ ОТВЕТЫ НА ВОПРОСЫ

Основная часть

Женщина 34 лет страдающая бронхиальной астмой, пришла на очередной диспансерный осмотр к врачу-терапевту участковому. В течение последних 4 месяцев состояние больной стабильное, получает базисную терапию: низкие дозы ингаляционных ГКС и длительно действующий β_2 -агонист (Флутиказона пропионат 100 мкг + Сальметерол 50 мкг (в виде комбинированного ингалятора) 2 раза в день), по потребности Сальбутамол 1 раз в 2-3 недели. Жалоб не предъявляет, приступы астмы редкие (1 раз в 2-3 недели), ночных приступов нет, ограничения физической активности не отмечает.

При осмотре: состояние удовлетворительное, телосложение нормостеническое. ИМТ – 22 кг/м². Кожные покровы чистые, обычной окраски. В лёгких – дыхание везикулярное, хрипов нет. ЧДД – 16 в минуту. Тоны сердца ясные, ритмичные. ЧСС – 72 в минуту, АД – 120/80 мм рт. ст. Живот мягкий, безболезненный. Печень и селезёнка не увеличены. Дизурии нет. Симптом поколачивания по поясничной области отрицательный. Периферических отёков нет.

Общий анализ крови – без патологии. При спирометрии – ОФВ1=85%.

Вопросы:

1. Сформулируйте диагноз.
2. Обоснуйте поставленный Вами диагноз.
3. Определите тактику ведения пациентки. Обоснуйте свой ответ.
4. Составьте план диспансерного наблюдения.
5. Показано ли пациентке направление в бюро медико-социальной экспертизы? Обоснуйте свой ответ.

Ситуационная задача 265 [K002979]**Инструкция: ОЗНАКОМЬТЕСЬ С СИТУАЦИЕЙ И ДАЙТЕ РАЗВЕРНУТЫЕ ОТВЕТЫ НА ВОПРОСЫ****Основная часть**

Мужчина 51 года, инженер, обратился к врачу-терапевту участковому с жалобами на слабость, кашель с выделением небольшого количества слизисто-гнойной мокроты, повышение температуры до 38,5 °С. Заболел 2 дня назад, когда после переохлаждения появилась слабость, сухой кашель, повысилась температура до 38 °С. В анамнезе с 48 лет сахарный диабет 2 типа, контролируется только диетой. Другие хронические заболевания отрицает. Контакта с больными туберкулёзом не было. Курит до 1 пачки сигарет в день около 30 лет.

При осмотре: состояние относительно удовлетворительное. ИМТ - 28 кг/м². Кожные покровы обычной окраски, влажные. Температура 38,5 °С. Периферические лимфоузлы не увеличены. ЧД – 18 в минуту. В лёгких перкуторно справа ниже угла лопатки незначительное укорочение звука. Аускультативно везикулярное дыхание, справа ниже угла лопатки дыхание ослабленное, там же выслушивается звучная крепитация. Пульс - 95 в минуту, ритмичный. АД - 120/80 мм рт. ст. Тоны сердца ритмичные, приглушены. Живот мягкий, безболезненный. Печень и селезёнка не увеличены. Дизурии нет. Симптом поколачивания по поясничной области отрицательный. Периферических отёков нет.

Общий анализ крови: эритроциты - $5,4 \times 10^{12}/л$, лейкоциты - $10,2 \times 10^9/л$, эозинофилы - 2%, палочкоядерные нейтрофилы - 2%, сегментоядерные нейтрофилы - 71%, лимфоциты - 22%, моноциты - 3%. СОЭ - 28 мм/час.

Общий анализ мочи: без патологии.

Анализ мокроты: слизисто-гнойная, без запаха, лейкоциты – 30-40 в поле зрения, эритроциты – не обнаружены, эпителий плоский – 10-25 в поле зрения, эластических волокон нет, ВК не обнаружено.

Рентгенография органов грудной клетки: справа в нижнем лёгочном поле (S9) участок инфильтрации лёгочной ткани неоднородной структуры, с нечёткими контурами. Сердце без патологии.

Врач-терапевт участковый поставил диагноз «пневмония». Назначил лечение в амбулаторных условиях: Азитромицин 500 мг 1 раз в день – 3 дня, Ацетилцистеин 600 мг 1 раз в день, Парацетамол 500 мг 3 раза в день.

Вопросы:

1. Правильно ли врач-терапевт участковый поставил и сформулировал диагноз? Обоснуйте свой ответ.
2. Правильно ли врач-терапевт участковый выбрал место лечения пациента? Обоснуйте свой ответ, используя шкалу CRB-65.
3. Правильно ли врач-терапевт участковый выбрал антибактериальный препарат для лечения пневмонии? Обоснуйте свой ответ.
4. Проведите экспертизу временной нетрудоспособности.
5. Показано ли пациенту после выздоровления диспансерное наблюдение? Обоснуйте свой ответ.

Ситуационная задача 266 [K002980]**Инструкция: ОЗНАКОМЬТЕСЬ С СИТУАЦИЕЙ И ДАЙТЕ РАЗВЕРНУТЫЕ ОТВЕТЫ НА ВОПРОСЫ****Основная часть**

Пациент 57 лет жалуется на кашель с выделением небольшого количества слизистой мокроты, одышку при незначительной физической нагрузке (подъём на 1 этаж, ходьба в умеренном темпе), сердцебиение, слабость, утомляемость. Выраженность симптомов по «Оценочному тесту по ХОБЛ» (САТ) 28 баллов. Курит по 1 пачке сигарет в день в течение 37 лет, индекс курильщика=37. Кашель в течение многих лет с мокротой по утрам. Часто отмечал субфебрильную температуру. 3 года назад появилась постепенно усиливающая одышка, отеки на голенях. При усилении одышки применяет Беродуал. В последние годы участились обострения в связи с простудой до 2-3 раз в год. В прошлом году один раз был госпитализирован в стационар с обострением.

Объективно: гиперстенического телосложения, повышенного питания. ИМТ – 29 кг/м². Выраженный диффузный цианоз. Грудная клетка обычной конфигурации. При перкуссии лёгочный звук, в нижних отделах с коробочным оттенком. Дыхание жёсткое, с удлиненным выдохом, рассеянные сухие свистящие хрипы. ЧД – 24 в минуту. Границы сердца расширены вправо, акцент 2 тона над легочной артерией. ЧСС – 86 ударов в минуту. АД 130/80 мм рт.ст. Шейные вены в положении лёжа набухают. Печень на 2 см ниже края реберной дуги. На ногах отеки.

Общий анализ крови: эритроциты – $4,8 \times 10^{12}/л$, Hb – 168 г/л, лейкоциты – $6,1 \times 10^9/л$ (лейкоцитарная формула – без особенностей), СОЭ – 15 мм/ч. Спирометрия: ОФВ1=30,0% от должного, ОФВ1/ФЖЕЛ=0,6. Пульсоксиметрия: SaO₂=87%. ЭКГ – признаки гипертрофии правого желудочка и правого предсердия.

Рентгенография органов грудной клетки: лёгочный рисунок усилен, деформирован. Корни деформированы, уплотнены.

Вопросы:

1. Предположите наиболее вероятный диагноз.
2. Обоснуйте поставленный Вами диагноз.
3. Назначьте медикаментозную терапию. Обоснуйте свой ответ.
4. Составьте план диспансерного наблюдения.
5. Проведите экспертизу нетрудоспособности.

Ситуационная задача 267 [K002983]

Инструкция: ОЗНАКОМЬТЕСЬ С СИТУАЦИЕЙ И ДАЙТЕ РАЗВЕРНУТЫЕ ОТВЕТЫ НА ВОПРОСЫ

Основная часть

В поликлинику пришла больная 63 лет с жалобами на умеренные постоянные боли в левой нижней конечности, её отёк, интенсивную головную боль, тошноту и однократную рвоту, приносящую кратковременное облегчение.

Из анамнеза выяснено, что заболела больная остро двое суток назад, когда почувствовала озноб (температура тела повышалась до 39-40 °С), тошноту. Самостоятельно не лечилась, расценив данное состояние как следствие переохлаждения и простуды. Однако, через 12 часов на передненаружной поверхности левой голени выявила у себя резко ограниченное болезненное покраснение и отёк. Обратилась за медицинской помощью.

Объективно: общее состояние средней степени тяжести. Пульс - 120 в минуту, ритмичный. Аускультативно выслушивается систолический шум в проекции митрального клапана. Артериальное давление - 140/95 мм рт. ст. Температура тела - 38,8 °С. В легких прослушивается везикулярное дыхание, хрипов нет.

Живот не вздут, участвует в акте дыхания. При пальпации мягкий, безболезненный. Мочеиспускание свободное, безболезненное.

Местный статус: левая нижняя конечность в области голени отечна, с резко ограниченной зоной гиперемии. Покраснение распространяется дугообразно в разные стороны. Пальпаторно данная область болезненная и горячая. Пульсация *a. dorsalis pedis* и *a. tibialis posterior* ослаблены.

Вопросы:

1. Поставьте предварительный диагноз
2. С какими заболеваниями следует проводить дифференциальный диагноз?
3. Какие диагностические исследования необходимо назначить больной для верификации диагноза?
4. Определите лечебную тактику.
5. Сформулируйте принципы профилактики

Ситуационная задача 268 [K003095]

Инструкция: ОЗНАКОМЬТЕСЬ С СИТУАЦИЕЙ И ДАЙТЕ РАЗВЕРНУТЫЕ ОТВЕТЫ НА ВОПРОСЫ

Основная часть

К врачу-терапевту участковому обратился больной 52 лет с жалобами на систематический кашель с отделением скудного количества слизистой мокроты, преимущественно в утренние часы, одышку с затруднением выдоха, возникающую при обычной физической нагрузке, снижение массы тела.

Курит с 20 лет (30 сигарет в день), работает наборщиком в типографии. В течение предшествующих 5 лет беспокоит хронический кашель, в последние 2 года присоединились прогрессирующая одышка при ходьбе, которая значительно ограничивает физическую работоспособность и снижение массы тела. Два месяца назад перенёс простудное заболевание, на фоне которого отметил значительное усиление кашля и одышки, амбулаторно принимал Азитромицин. Самочувствие улучшилось, но сохраняется выраженная одышка, в связи с чем обратился в поликлинику. В течение последнего года подобных эпизодов простудных заболеваний с усилением кашля и одышки, кроме указанного, не отмечалось.

Перенесённые заболевания: правосторонняя пневмония в 40-летнем возрасте, аппендэктомия в детском возрасте. Аллергоanamнез не отягощён.

Общее состояние удовлетворительное. Пониженного питания, рост - 178 см, вес - 56 кг. Кожные покровы обычной окраски, отёков нет. Грудная клетка бочкообразной формы, при перкуссии лёгких – коробочный звук, при аускультации – диффузно ослабленное везикулярное дыхание, частота дыханий – 18 в минуту, SpO₂ - 96%. Тоны сердца ритмичные, пульс - 88 в минуту, акцент II тона над лёгочной артерией. АД - 130/80 мм рт. ст. Живот мягкий, безболезненный. Печень выступает из-под края рёберной дуги на 4 см.

Вопросы:

1. Предположите наиболее вероятный диагноз.
2. Обоснуйте поставленный Вами диагноз.
3. Составьте и обоснуйте план дополнительного обследования.
4. Назначьте и обоснуйте лечение.
5. Составьте план диспансерного наблюдения.

Ситуационная задача 269 [K003179]

Инструкция: ОЗНАКОМЬТЕСЬ С СИТУАЦИЕЙ И ДАЙТЕ РАЗВЕРНУТЫЕ ОТВЕТЫ НА ВОПРОСЫ

Основная часть

Больной Н. 49 лет поступил с приёма врача-терапевта участкового в терапевтическое отделение с жалобами на повышение температуры тела до 38,2 °С с ознобом, одышку, кашель со скудной мокротой, боль в правом боку при глубоком дыхании. Болен в течение 5 дней.

Объективно: состояние средней тяжести, цианоз губ, кожные покровы бледные. Левая половина грудной клетки отстаёт при дыхании, под лопаткой слева укорочение перкуторного звука, там же выслушивается крепитация, частота дыхательных движений (ЧДД) – 25 в минуту. Тоны сердца приглушены, ритмичны, пульс – 100 ударов в минуту, артериальное давление (АД) – 100/70 мм рт. ст. Живот мягкий, безболезненный, печень и селезёнка не увеличены. Отёков нет.

На рентгенограмме в области нижней доли левого лёгкого выявлена инфильтрация. В гемограмме: гемоглобин – 126 г/л; лейкоциты – 12 тысяч, палочкоядерные – 11%, сегментоядерные – 46%, СОЭ – 38 мм/час.

Больному был назначен Ампициллин 1000000 ЕД в/м 6 раз в сутки.

На 5 день лечения состояние больного ухудшилось, температура тела повысилась до 40,1 °С, появилась обильная гнойная мокрота, наросли признаки интоксикации. На компьютерной томографии лёгких в нижней доле слева выявлена полость до 1,2 см в диаметре.

Вопросы:

1. Поставьте наиболее вероятный диагноз.
2. Какие методы исследования необходимы в данном случае?
3. Какое лечение следует назначить данному больному?
4. С какими заболеваниями следует провести дифференциальный диагноз?
5. Какие симптомы являются обязательными для данного заболевания?

Ситуационная задача 270 [K003180]

Инструкция: ОЗНАКОМЬТЕСЬ С СИТУАЦИЕЙ И ДАЙТЕ РАЗВЕРНУТЫЕ ОТВЕТЫ НА ВОПРОСЫ

Основная часть

Больной 44 лет жалуется на боль в левом подреберье с иррадиацией в левую надключичную область, усиливающуюся при глубоком дыхании, тошноту, рвоту с примесью желчи, кашель с мокротой. Около 6 часов назад появился озноб. Затем боль в левом подреберье, рвота съеденной пищей. Вызванной бригадой скорой медицинской помощи диагностирован острый гастрит, введены анальгетики и спазмолитики. После некоторого облегчения боли возобновились (2 часа назад), была повторная рвота. При осмотре врачом вновь вызванной скорой медицинской помощи больной лежит на левом боку. Состояние средней тяжести, слева над проекцией нижней доли определяется крепитация, частота дыхательных движений (ЧДД) – 26 в минуту, АД – 110/70 мм рт. ст.

Тоны сердца приглушены. Ритм правильный, 96 в минуту. Живот мягкий, при пальпации болезненный в эпигастрии. Температура тела 39,4 °С. На ЭКГ: ритм синусовый, нормальное положение электрической оси сердца. При рентгенографии – затемнение над диафрагмой и в нижней доле слева.

Вопросы:

1. Поставьте наиболее вероятный диагноз.
2. Какие методы исследования необходимы в данном случае?
3. Какое лечение следует назначить данному больному?
4. С какими заболеваниями следует провести дифференциальный диагноз?
5. Какие симптомы являются обязательными для данного заболевания?

Ситуационная задача 271 [K003181]

Инструкция: ОЗНАКОМЬТЕСЬ С СИТУАЦИЕЙ И ДАЙТЕ РАЗВЁРНУТЫЕ ОТВЕТЫ НА ВОПРОСЫ

Основная часть

Больной 35 лет госпитализирован в стационар после осмотра на дому врачом-терапевтом участковым. Жалобы на мучительный сухой кашель с отделением небольшого количества вязкой слизистой мокроты, одышку, боль в левом боку при глубоком дыхании и кашле, резкую общую слабость.

Заболел 3 дня назад. Днём переохладился, вечером внезапно почувствовал озноб, общую слабость. Температура тела повысилась до 39,6 °С, ознобы не повторялись, температура оставалась на высоких цифрах, присоединился кашель, одышка и затем боль в боку при дыхании.

Объективно: состояние тяжёлое. Акроцианоз. Крылья носа раздуваются при дыхании. Гиперемия щёк, больше слева, небольшой цианоз слизистых, на губах герпес. Левая половина грудной клетки отстаёт при дыхании, в верхних отделах её усиление голосового дрожания. При перкуссии притупление слева в верхних отделах, здесь же определяется бронхиальное дыхание высокого тембра, шум трения плевры спереди, хрипов не слышно. Частота дыхательных движений (ЧДД) – 32 в минуту. Над остальной поверхностью лёгких дыхание везикулярное, хрипов нет. Пульс – 112 в минуту, ритмичный. Артериальное давление – 100/60 мм рт. ст.

Вопросы:

1. Поставьте наиболее вероятный диагноз.
2. Какие методы исследования необходимы в данном случае?
3. Какое лечение следует назначить данному больному?
4. С какими заболеваниями следует провести дифференциальный диагноз?
5. Какие симптомы являются обязательными для данного заболевания?

Ситуационная задача 272 [K003182]

Инструкция: ОЗНАКОМЬТЕСЬ С СИТУАЦИЕЙ И ДАЙТЕ РАЗВЕРНУТЫЕ ОТВЕТЫ НА ВОПРОСЫ

Основная часть

Вызов на дом врача-терапевта участкового к больной 33 лет. Предъявляет жалобы на резкую одышку смешанного типа, кашель с отделением незначительного количества слизистой вязкой мокроты, резкую общую слабость. Страдает приступами удушья 4 года. Многократно лечилась в стационаре. В процессе лечения неоднократно применялись короткие курсы кортикостероидной терапии. Приступы обычно купировались ингаляциями Беротека, таблетками Теофиллина. Неделю назад переболела острой респираторной вирусной инфекцией. Лечилась домашними средствами. На этом фоне приступы стали повторяться по 5–6 раз в день. В течение последних суток одышка не исчезает. Ингаляции Беротека уменьшали одышку на короткое время, в связи с чем больная пользовалась препаратом 6–8 раз в день.

Объективно: состояние тяжёлое. Больная не может лежать из-за одышки. Кожа бледная, небольшой цианоз. Грудная клетка эмфизематозна, перкуторный звук коробочный. Дыхание резко ослаблено, местами определяется с трудом. Выход удлинен, на выходе высокотональные свистящие хрипы. ЧДД – 26 в минуту. Тоны сердца приглушены. Пульс – 120 ударов в минуту, ритмичный. Артериальное давление (АД) – 150/95 мм рт. ст. Живот мягкий, безболезненный. Госпитализирована в стационар.

Вопросы:

1. Поставьте наиболее вероятный предварительный диагноз.
2. Какие методы исследования необходимы для уточнения диагноза?
3. Какое лечение следует назначить данному больному?
4. С какими заболеваниями следует провести дифференциальный диагноз?
5. Какие симптомы являются обязательными для данного заболевания?

Ситуационная задача 273 [K003183]

Инструкция: ОЗНАКОМЬТЕСЬ С СИТУАЦИЕЙ И ДАЙТЕ РАЗВЕРНУТЫЕ ОТВЕТЫ НА ВОПРОСЫ

Основная часть

Больной 52 лет 3 день после операции аппендэктомии. При попытке подняться с постели внезапно появилась одышка, сухой кашель, давящая боль по всей передней поверхности грудной клетки, резкая общая слабость, через сутки присоединилось кровохаркание.

Объективно: состояние средней тяжести, цианоз, набухание шейных вен. В лёгких дыхание везикулярное, хрипов нет. Частота дыхательных движений (ЧДД) – 36 в минуту. Тоны сердца приглушены, ритм правильный, акцент 2 тона на лёгочной артерии.

ЭКГ: правограмма, глубокий зубец S в I отведении, зубец Q в III отведении, глубиной $\frac{1}{3}$ зубца R и продолжительностью 0,02 секунды. Депрессия сегмента ST и отрицательный зубец T в V1–V3 отведениях, высокие зубцы R в стандартных отведениях.

Вопросы:

1. Поставьте наиболее вероятный диагноз.
2. Какие методы исследования необходимы в данном случае?
3. Какое лечение следует назначить данному больному?
4. С какими заболеваниями следует провести дифференциальный диагноз?
5. Какие симптомы являются обязательными для данного заболевания?

Ситуационная задача 274 [K003184]

Инструкция: ОЗНАКОМЬТЕСЬ С СИТУАЦИЕЙ И ДАЙТЕ РАЗВЕРНУТЫЕ ОТВЕТЫ НА ВОПРОСЫ

Основная часть

Больной 53 лет самостоятельно обратился в поликлинику к врачу-терапевту участковому с жалобами на интенсивную давящую боль за грудиной с иррадиацией в шею, левую руку. Из анамнеза: около 6 месяцев отмечает приступы давящих болей за грудиной, возникающих во время физической нагрузки, исчезающих в покое.

Объективно: состояние средней тяжести, бледность кожи, акроцианоз. Пальпация грудной клетки болезненности не вызывает. В лёгких дыхание везикулярное, хрипов нет. Границы сердца расширены влево до средино-ключичной линии. Тоны сердца глухие, ритм правильный. Пульс – 96 ударов в минуту, ритмичный. АД – 150/90 мм рт. ст.

ЭКГ: ритм синусовый, смещение сегмента ST в I и II отведениях ниже изолинии, сливается с зубцом T, в III отведении сегмент ST ниже изолинии, патологический зубец Q не выявляется.

Пациент срочно госпитализирован.

Вопросы:

1. Поставьте наиболее вероятный диагноз.
2. Какие лечебные мероприятия необходимо провести такому больному на амбулаторном этапе?
3. Какие диагностические мероприятия необходимо провести такому больному на стационарном этапе?
4. С какими заболеваниями следует провести дифференциальный диагноз?
5. Какие симптомы являются обязательными для данного заболевания?

Ситуационная задача 275 [K003185]

Инструкция: ОЗНАКОМЬТЕСЬ С СИТУАЦИЕЙ И ДАЙТЕ РАЗВЕРНУТЫЕ ОТВЕТЫ НА ВОПРОСЫ

Основная часть

Больная 29 лет жалуется на резкую одышку, заставляющую её принимать вынужденное положение сидя, кашель с отделением мокроты, диффузно окрашенной свежей кровью. Наблюдается у врача-терапевта участкового по поводу заболевания сердца. Около 5 лет отмечает одышку при физической нагрузке, периодический кашель, сухой или со скудным количеством светлой мокроты. Иногда замечала в мокроте прожилки крови. Накануне поступления в больницу работала физически. Ночью проснулась из-за приступа удушья и бригадой скорой помощи доставлена в стационар.

Объективно: состояние тяжёлое. Румянец на щеках. Выраженный цианоз губ и языка. Отёков нет.

В лёгких дыхание везикулярное, мелкопузырчатые влажные хрипы с обеих сторон в нижних отделах. Частота дыхательных движений (ЧДД) – 26 в минуту. При аускультации сердца ритм правильный, 88 в минуту, хлопающий 1 тон и щелчок открытия митрального клапана на верхушке, акцент 2 тона на лёгочной артерии, диастолический шум с пресистолическим усилением на верхушке и в 5 точке. Печень не увеличена. Живот мягкий, безболезненный при пальпации.

Вопросы:

1. Поставьте наиболее вероятный диагноз.
2. Какие методы исследования необходимы в данном случае?
3. Какое лечение следует назначить данному больному?
4. С какими заболеваниями следует провести дифференциальный диагноз?
5. Какие симптомы являются обязательными для данного заболевания?

Ситуационная задача 276 [K003186]

Инструкция: ОЗНАКОМЬТЕСЬ С СИТУАЦИЕЙ И ДАЙТЕ РАЗВЕРНУТЫЕ ОТВЕТЫ НА ВОПРОСЫ

Основная часть

32-летний больной на приёме у врача-терапевта участкового с жалобами на периодически возникающие давящие загрудинные боли при умеренной физической нагрузке, перебои в работе сердца и периодические потери сознания, которые появились около полугода назад. Брат больного умер внезапно в молодом возрасте.

При осмотре – кожные покровы без особенностей, ЧДД – 19 в минуту, ЧСС – 88 ударов в минуту, ритм неправильный. При аускультации сердца – систолический шум в 3–4 межреберье слева. АД – 115/75 мм рт. ст. Печень не увеличена. Отёков нет.

При суточном мониторинге ЭКГ выявлена частая желудочковая экстрасистолия и короткие пароксизмы желудочковой тахикардии. При эхокардиографии толщина межжелудочковой перегородки в диастолу – 1,7 см, задней стенки левого желудочка – 1,3 см, размер полости левого желудочка в диастолу – 4,2 см.

Госпитализирован для обследования и уточнения диагноза.

Вопросы:

1. Поставьте наиболее вероятный диагноз.
2. Какие методы исследования необходимы в данном случае?
3. Какое лечение следует назначить данному больному?
4. С какими заболеваниями следует провести дифференциальный диагноз?
5. Какие симптомы являются обязательными для данного заболевания?

Ситуационная задача 277 [K003187]

Инструкция: ОЗНАКОМЬТЕСЬ С СИТУАЦИЕЙ И ДАЙТЕ РАЗВЕРНУТЫЕ ОТВЕТЫ НА ВОПРОСЫ

Основная часть

Больной 42 лет жалуется на выраженную слабость, головокружение, одышку при малейшей физической нагрузке. Около 2 недель назад 3 дня находился на больничном листе с диагнозом «острая респираторная вирусная инфекция». 5 дней назад вновь повысилась температура до субфебрильных цифр, потом появились постоянные боли за грудиной средней интенсивности, облегчающиеся в вертикальном положении и приёмом Анальгина. последние 2 дня боли не беспокоят, но появилось ощущение тяжести в правом подреберье, пастозность стоп и голеней. Сегодня утром по совету тёщи принял 2 таблетки Фуросемида, выделил около 1,5 литров мочи. состояние резко ухудшилось, одышка усилилась, при попытке встать кратковременная потеря сознания. Вызвана бригада скорой медицинской помощи. При осмотре состояние средней тяжести. В сознании. Лежит низко. Голени пастозны. В лёгких везикулярное дыхание, хрипов нет. Частота дыхательных движений - 22 в минуту, шейные вены набухшие. Верхушечный толчок не определяется. Тоны сердца глухие, частота сердечных сокращений - 128 в минуту. Ритм правильный, АД - 110/70 мм рт. ст., при обычных цифрах - 130/80 мм рт. ст. На вдохе величина систолического давления снижается на 15 мм рт. ст. Печень + 4 см, чувствительна при пальпации. На ЭКГ синусовая тахикардия. Амплитуда желудочкового комплекса во всех отведениях снижена, зубец Т во всех отведениях сглажен.

Вопросы:

1. Поставьте наиболее вероятный диагноз.
2. Какие методы исследования необходимы в данном случае?
3. Какое лечение следует назначить данному больному?
4. С какими заболеваниями следует провести дифференциальный диагноз?
5. Какие симптомы являются обязательными для данного заболевания?

Ситуационная задача 278 [K003188]

Инструкция: ОЗНАКОМЬТЕСЬ С СИТУАЦИЕЙ И ДАЙТЕ РАЗВЕРНУТЫЕ ОТВЕТЫ НА ВОПРОСЫ

Основная часть

Больного 38 лет беспокоят жажда, снижение аппетита, кожный зуд, резко выраженная слабость, уменьшение количества мочи до 300 мл/сут, тошнота, однократная рвота при поступлении. В течение 10 лет повышение цифр артериального давления до 200/110 мм рт. ст. При объективном исследовании кожные покровы бледные с субиктеричным оттенком, сухие, следы расчёсов. Отёков нет. В лёгких везикулярное дыхание. Тоны сердца ритмичные, акцент II тона над аортой. Частота сердечных сокращений - 90 в минуту. Артериальной давление - 220/120 мм рт. ст. Живот мягкий, безболезненный. Печень и селезёнка не пальпируются. Анализ крови: гемоглобин - 72 г/л, лейкоциты - $6,2 \times 10^9$ /л. Лейкоцитарная формула не изменена. СОЭ - 22 мм/ч. Общий анализ мочи: относительная плотность - 1,006, белок - 0,66 г/л, эритроциты - 3-5 в поле зрения, лейкоциты - 3-4 в поле зрения. Креатинин сыворотки крови - 1160 мкмоль/л. Калий крови - 7,0 ммоль/л. Размеры почек при УЗИ: правая - 8,0×3,5 см, левая - 8,2×3,8 см, корковый слой почек подчеркнут и истончён.

Вопросы:

1. Поставьте наиболее вероятный диагноз.
2. Какие методы исследования необходимы в данном случае?
3. Какое лечение следует назначить данному больному?
4. С какими заболеваниями следует провести дифференциальный диагноз?
5. Какие симптомы являются обязательными для данного заболевания?

Ситуационная задача 279 [K003189]

Инструкция: ОЗНАКОМЬТЕСЬ С СИТУАЦИЕЙ И ДАЙТЕ РАЗВЕРНУТЫЕ ОТВЕТЫ НА ВОПРОСЫ

Основная часть

Мужчина 29 лет обратился в поликлинику к врачу-терапевту участковому с жалобами на периодические боли в эпигастральной области ноющего характера, возникающие через 1,5-2 часа после приёма пищи, «ночные боли», иногда – изжогу, тошноту, запоры. Данные боли беспокоят в течение 2 лет, но в последнее время участились. Боль снимается приёмом антацидных препаратов (Маалокс) и небольшого количества пищи. Не обследовался.

Работает водителем автобуса, режим питания не соблюдает.

При осмотре: состояние удовлетворительное. В лёгких дыхание везикулярное, хрипов нет. ЧДД – 19 в минуту. Тоны сердца ясные, ритмичные. ЧСС – 60 уд/мин. Язык влажный, обложен белым налётом. Живот при пальпации мягкий, болезненный в эпигастральной области. Симптомы Ортнера, Василенко отрицательные. Размеры печени по Курлову 9×8×7 см. Селезёнка не пальпируется. Отёков нет.

Вопросы:

1. Поставьте наиболее вероятный предварительный диагноз.
2. Какие методы исследования необходимы для уточнения диагноза?
3. Какое лечение следует назначить данному больному?
4. С какими заболеваниями следует провести дифференциальный диагноз?
5. Какие симптомы являются обязательными для данного заболевания?

Ситуационная задача 280 [K003191]

Инструкция: ОЗНАКОМЬТЕСЬ С СИТУАЦИЕЙ И ДАЙТЕ РАЗВЕРНУТЫЕ ОТВЕТЫ НА ВОПРОСЫ

Основная часть

Больная В. 47 лет предъявляет жалобы на зуд кожи, нарушения менструального цикла, желтушность кожных покровов, похудание, дискомфорт в правом верхнем квадранте живота.

Больна в течение 5 лет. Лечилась у врача-дерматолога по поводу нейродермита и у врача-гинеколога по поводу климактерической дисфункции яичников.

При обследовании – выявлены субиктеричность склер, пигментные пятна и множественные следы расчёсов на коже туловища. В лёгких дыхание везикулярное, хрипов нет. ЧДД – 18 в минуту. Тоны сердца ясные, ритмичные. ЧСС – 78 ударов в минуту. Печень выступает из-под края рёберной дуги на 7 см, край плотный, безболезненный. Селезёнка не пальпируется.

В биохимическом анализе крови: общий билирубин – 87,5 мкмоль/л, ЩФ – 413 Ед/л, ГГТП – 62 Ед/л. В общем анализе крови: СОЭ – 25 мм/час.

Вопросы:

1. Поставьте наиболее вероятный диагноз.
2. Какие исследования необходимы для подтверждения диагноза?
3. Какие симптомы являются обязательными для данного заболевания?
4. С какими заболеваниями следует провести дифференциальный диагноз?
5. Какое лечение следует назначить данному больному?

Ситуационная задача 281 [K003192]

Инструкция: ОЗНАКОМЬТЕСЬ С СИТУАЦИЕЙ И ДАЙТЕ РАЗВЕРНУТЫЕ ОТВЕТЫ НА ВОПРОСЫ

Основная часть

Больная Ф. 27 лет предъявляет жалобы на чувство дискомфорта в животе, проходящее после акта дефекации, ощущение вздутия живота, кашицеобразный стул до 3 раз в сутки с примесью слизи, в основном, в утреннее время суток, периодически – чувство неполного опорожнения кишечника, эмоциональную лабильность, плохой сон, частые головные боли.

Вышеуказанные жалобы беспокоят около трёх лет, после развода с мужем.

При объективном обследовании: состояние удовлетворительное. Язык влажный, чистый. Живот несколько вздут, мягкий, отмечается разлитая пальпаторная чувствительность всего живота. Размеры печени по Курлову в пределах нормы.

Общий анализ крови, мочи, биохимический анализ крови – без существенных изменений. Копрологический анализ – без существенных патологических признаков, однако обнаруживается большое количество слизи.

Вопросы:

1. Поставьте наиболее вероятный диагноз.
2. Какие методы исследования необходимы в данном случае?
3. Какое лечение следует назначить данному больному?
4. С какими заболеваниями следует провести дифференциальный диагноз?
5. Какие симптомы являются обязательными для данного заболевания?

Ситуационная задача 282 [K003194]

Инструкция: ОЗНАКОМЬТЕСЬ С СИТУАЦИЕЙ И ДАЙТЕ РАЗВЕРНУТЫЕ ОТВЕТЫ НА ВОПРОСЫ

Основная часть

Больная 19 лет обратилась к врачу-терапевту участковому с жалобами на учащённое болезненное мочеиспускание малыми порциями, неинтенсивную ноющего характера боль в правой половине поясничной области, повышение температуры тела до субфебрильных цифр. В детстве часто болела простудными заболеваниями. Месяц тому назад вышла замуж.

При обследовании в лёгких дыхание везикулярное, хрипов нет, ЧДД – 18 в минуту, ЧСС – 80 ударов в минуту. Тоны сердца ясные, ритмичные. АД - 110/70 мм рт. ст. Симптом поколачивания справа слабо положительный.

Анализ крови: Нв – 110 г/л, лейкоциты – $10,2 \times 10^9$ /л, СОЭ – 28 мм/ч.

Общий анализ мочи: относительная плотность – 1,012 г/л, белок – 0,066 г/л, эритроциты – 0–1 в поле зрения, лейкоциты – 12–15 в поле зрения. Креатинин сыворотки крови – 92 мкмоль/л. При бактериологическом исследовании мочи выделена E. coli в концентрации 100000 микроорганизмов в 1 мл.

Вопросы:

1. Поставьте наиболее вероятный диагноз.
2. Какие методы исследования необходимы в данном случае?
3. Какое лечение следует назначить данному больному?
4. С какими заболеваниями следует провести дифференциальный диагноз?
5. Какие симптомы являются обязательными для данного заболевания?

Ситуационная задача 283 [K003197]

Инструкция: ОЗНАКОМЬТЕСЬ С СИТУАЦИЕЙ И ДАЙТЕ РАЗВЕРНУТЫЕ ОТВЕТЫ НА ВОПРОСЫ

Основная часть

Больной М. 60 лет обратился к врачу-терапевту участковому с жалобами на лихорадку до 38°C, ночное потоотделение, потерю в весе, кожный зуд в области шеи, паха. Болен в течение трёх месяцев.

При осмотре: пальпируются увеличенные подвижные, не спаянные с кожей плотно-эластические лимфоузлы, в шейно-надключичной области слева сливающиеся между собой в конгломераты. Дыхание везикулярное, хрипов нет. ЧДД – 17 в минуту. Тоны сердца ясные, ритмичные. ЧСС – 82 удара в минуту. Печень у рёберной дуги. Селезёнка не увеличена.

В общем анализе крови: гемоглобин – 100,0 г/л, лейкоциты – $3,2 \times 10^9$ /л, эозинофилы – 11%, палочкоядерные – 4%, сегментоядерные – 67%, лимфоциты – 14%, моноциты – 6%, тромбоциты – 200000, СОЭ – 20 мм/час.

В биоптате лимфоузла – клетки Березовского-Штернберга.

Вопросы:

1. Назовите предполагаемый диагноз.
2. Предложите план дополнительного обследования больного.
3. Какая стадия заболевания?
4. С какими заболеваниями следует провести дифференциальный диагноз?
5. Предложите план лечения.

Ситуационная задача 284 [K003201]

Инструкция: ОЗНАКОМЬТЕСЬ С СИТУАЦИЕЙ И ДАЙТЕ РАЗВЕРНУТЫЕ ОТВЕТЫ НА ВОПРОСЫ

Основная часть

Мужчина 56 лет в течение 12 лет отмечает повышение уровня мочевой кислоты до 850 мкмоль/л. Нерегулярно принимает Аллопуринол. Отмечал несколько приступов артрита в области локтевых и плечевых суставов за последние 2 года. В течение 3 лет повышение АД до 200/120 мм рт. ст. Лечение комбинацией ингибиторов АПФ – Эналаприл 10 мг и блокаторов медленных кальциевых каналов – Амлодипин 10 мг - неэффективно.

Масса тела избыточная. Отмечена пастозность лица и нижних конечностей. Температура тела 36,6 °С. Имеются тофусы в области проксимальных межфаланговых суставов с обеих сторон, в области локтевых суставов.

В лёгких дыхание везикулярное.

Сердце: тоны правильные, 80 в минуту, акцент II тона над аортой.

Живот мягкий, безболезненный. Печень и селезёнка не увеличены.

Анализ крови: Нв – 110 г/л, лейкоциты – $5,4 \times 10^9$ /л, СОЭ – 12 мм/ч.

Общий анализ мочи: относительная плотность 1,008 г/л, белок – 0,066 г/л, лейкоциты – 3–4 в поле зрения, цилиндры – до 15 в поле зрения, кристаллы мочевой кислоты. Креатинин сыворотки крови – 200 мкмоль/л.

Вопросы:

1. Поставьте наиболее вероятный диагноз.
2. Какие методы исследования необходимы в данном случае?
3. Какое лечение следует назначить данному больному?
4. С какими заболеваниями следует провести дифференциальный диагноз?
5. Какие симптомы являются обязательными для данного заболевания?

Ситуационная задача 285 [K003202]

Инструкция: ОЗНАКОМЬТЕСЬ С СИТУАЦИЕЙ И ДАЙТЕ РАЗВЕРНУТЫЕ ОТВЕТЫ НА ВОПРОСЫ

Основная часть

Больная А. 24 лет жалуется на головную боль, слабость, боли в суставах.

Больна 3 года. Заболевание началось с высокой температуры, появления эритематозной сыпи на туловище и конечностях и макрогематурии. Получала нерегулярно Преднизолон 30 мг в сутки, но в дальнейшем от лечения отказалась. Спустя год возник артрит, появилось генерализованное увеличение лимфоузлов. При обследовании был выявлен перикардит, плеврит. Настоящее ухудшение в течение 2 месяцев.

Объективно: состояние тяжёлое. Питание пониженное. Кожные покровы сухие, отмечаются участки эритематозной сыпи на коже спины. Пальпируются увеличенные лимфатические узлы до 1 см в диаметре. Отмечается скованность, отёчность в межфаланговых суставах кистей. Деформаций нет. Дыхание ослабленное в нижних отделах с обеих сторон, там же притупление при перкуссии. Сердце расширено в поперечнике (14,5 см), тоны глухие. Пульс – 108 уд/мин., ритм правильный. Артериальное давление – 150/90 мм рт. ст. Печень выступает из-под края рёберной дуги на 1,5 см. Селезёнка не пальпируется. Отёчность голеней.

Анализ крови: гемоглобин – 64 г/л, эритроциты – $1,8 \times 10^{12}$ /л, тромбоциты – 180×10^9 /л, лейкоциты – $4,2 \times 10^9$ /л, СОЭ – 56 мм/ч.

Анализ мочи: удельный вес – 1010, белок – 1,2%, в осадке до 40 эритроцитов в поле зрения, холестерин сыворотки крови – 6,4 ммоль/л, креатинин сыворотки крови – 124 мкмоль/л, общий белок сыворотки крови – 51 г/л, альбумин – 25 г/л.

Вопросы:

1. Назовите предполагаемый диагноз.
2. Предложите план дополнительного обследования больного.
3. Чем обусловлены изменения лабораторных показателей?
4. С какими заболеваниями проводится дифференциальный диагноз?
5. Предложите план лечения.

Ситуационная задача 286 [K003223]**Инструкция: ОЗНАКОМЬТЕСЬ С СИТУАЦИЕЙ И ДАЙТЕ РАЗВЕРНУТЫЕ ОТВЕТЫ НА ВОПРОСЫ****Основная часть**

Женщина 27 лет, экономист, направлена из женской консультации к врачу-терапевту участковому для планового осмотра. Наблюдается в женской консультации в связи с I беременностью, срок беременности составляет 26 недель. Жалоб активно не предъявляет. Отмечает небольшую слабость и одышку при подъёме на 3-4 этаж, однако считает указанные симптомы связанными с беременностью и к врачу по данному поводу не обращалась.

Из анамнеза известно, что беременность пациентки протекает без осложнений, сопутствующую патологию отрицает. Родилась вторым ребёнком в семье, в детстве часто болела ОРВИ. Менструации с 13 лет по 5 дней. Менструальный цикл 27 дней.

При осмотре: состояние удовлетворительное, положение активное, сознание ясное. Кожный покров физиологической окраски. Рост – 170 см, вес – 74 кг (прибавка в весе составила 7 кг). Отёков нет. Температура 36,4°C. В лёгких везикулярное дыхание, хрипов нет. ЧД – 20 в минуту. Тоны сердца ясные, ритм правильный, ЧСС – 100 в минуту. АД – 110/60 мм рт.ст. Обхват живота 94 см. Печень - 9(0)×8×7 см. Желчный пузырь не пальпируется. Селезёнка не увеличена. Поколачивание по поясничной области безболезненное. Стул оформленный 1 раз в сутки, без патологических примесей.

Мочеиспускание 4-5 раз в сутки, дизурии отрицает.

Общий анализ крови: эритроциты - $2,9 \times 10^{12}/л$, гемоглобин – 90 г/л, МСН – 23 пг, MCV–74 фл, лейкоциты- $4,9 \times 10^9/л$, базофилы – 0%, эозинофилы – 1%, сегментоядерные нейтрофилы – 73%, лимфоциты – 18%, моноциты – 8%, тромбоциты – $192 \times 10^9/л$, СОЭ - 25 мм/час.

Общий анализ мочи: прозрачная, удельная плотность – 1020, реакция – слабо кислая, белок и сахар – отсутствуют, эпителий плоский – 1-2 в поле зрения, лейкоциты – 1-2 в поле зрения, эритроциты – 0 в поле зрения.

Вопросы:

1. Предположите наиболее вероятный диагноз. Обоснуйте свой выбор.
2. Составьте и обоснуйте план дополнительного обследования пациента.
3. Пациентка повторно обратилась на приём с результатами обследования: сывороточное железо – 6 мкмоль/л, ОЖСС – 94 мкмоль/л, степень насыщения трансферрина железом – 6,4%, осмотр гинеколога – данных за кровотечение нет. Определите тактику ведения пациентки с указанием дозы и длительности терапии.

4. Пациентка обратилась на приём врача-терапевта участкового через 1,5 года. Все рекомендации выполняла, три месяца назад в связи с производственной необходимостью вышла на работу, два месяца назад отметила появление усталости (связывает с интенсивностью профессиональной деятельности). Также периодически стали беспокоить боли в эпигастрии, купирующиеся приёмом Дюспаталина. В общем анализе крови: эритроциты – $3,2 \times 10^{12}/л$, гемоглобин – 95 г/л, МСН– 21 пг, MCV–74 фл, лейкоциты – $6,8 \times 10^9/л$, формула – без изменений, тромбоциты – $225 \times 10^9/л$, СОЭ – 16 мм/час. Ваша дальнейшая лечебная тактика. Обоснуйте свой выбор.
5. Оцените трудоспособность пациентки. В случае нетрудоспособности укажите, кем выдается и продлевается листок нетрудоспособности и его средние сроки.

Ситуационная задача 287 [K003224]

Инструкция: ОЗНАКОМЬТЕСЬ С СИТУАЦИЕЙ И ДАЙТЕ РАЗВЕРНУТЫЕ ОТВЕТЫ НА ВОПРОСЫ

Основная часть

Больная Н. 63 лет, пенсионерка, обратилась на приём к врачу-терапевту участковому в сопровождении дочери. Предъявляет жалобы на выраженную слабость, нарастающую в течение последних шести месяцев. Также дочь указывает на появление когнитивных нарушений у мамы (забывчива, иногда теряется при пользовании бытовой техникой)

Из анамнеза известно, что пациентка страдает артериальной гипертензией, целевые показатели АД достигнуты на фоне комбинированного приема лизиноприла и амлодипина. За медицинской помощью ранее обращалась редко, преимущественно для прохождения диспансеризации.

Состояние удовлетворительное. Рост – 161 см, вес – 56 кг, ИМТ – 21,6 кг/м². Кожа и слизистые бледные. Лимфоузлы не увеличены. Молочные железы мягкие. Отёков нет. Костно-суставно-мышечная система – без особенностей. Дыхание везикулярное, хрипов нет, ЧД – 16 в мин. Тоны сердца приглушены, ритм правильный. ЧСС – 84 в 1 минуту. АД – 130/80 мм рт.ст. Язык малинового цвета, не обложен. Живот мягкий, чувствительный к пальпации в эпигастральной области. Печень выступает на 2 см из-под рёберной дуги, край эластичный. Селезёнка не увеличена. Дизурии нет. Симптом поколачивания по поясничной области отрицательный. Стул оформлен, регулярный, обычного цвета. Чувствительных и двигательных нарушений не выявлено.

Общий анализ крови, выполненный в неотложном порядке: эритроциты (RBC) - $2,31 \times 10^{12}/л$, гемоглобин (Hb) – 52 г/л, MCV – 108 fl, MCH – 36,1 pg, MCHC – 391 г/л, лейкоциты (WBC) - $2,8 \times 10^9/л$: базофилы – 0%, эозинофилы – 1%, палочкоядерные – 1%, сегментоядерные – 84%, лимфоциты – 12%, моноциты – 2%. Тромбоциты (PLT) – $76 \times 10^9/л$. СОЭ – 31 мм/час.

Вопросы:

1. Выскажите и обоснуйте мнение о наиболее вероятных диагнозах.
2. Вы врач участковый терапевт. Предложите и обоснуйте дальнейшую тактику ведения пациентки.
3. Пациентка на приёме через 1 месяц. В течение первых двух недель находилась на лечении в терапевтическом стационаре, затем продолжала лечение дома. При проведении ФГДС выявлен атрофический гастрит. В течение прошедшего месяца получала Цианокобаламин 500 мкг в сутки. Отметила существенное уменьшение слабости, однако сохраняются забывчивость, трудность подбора слов при общении. Перед явкой к врачу-терапевту участковому выполнен общий анализ крови: эритроциты (RBC) - $3,95 \times 10^{12}/л$, гемоглобин (Hb) – 96 г/л, MCV – 88 fl, MCH – 32,3 pg, MCHC – 348 г/л. Лейкоциты (WBC) - $5,6 \times 10^9/л$. Тромбоциты (PLT) – $199 \times 10^9/л$. СОЭ – 25 мм/час. Какое лечение Вы будете применять в дальнейшем? Обоснуйте Ваш выбор.

4. Дочь хочет направить маму для дальнейшего лечения в санаторий и просит указать профиль наиболее подходящих санаториев. Обоснуйте Ваше решение.
5. Дочь пациентки интересуется, какими немедикаментозными средствами (диета) можно повысить уровень гемоглобина. Выскажите и обоснуйте своё мнение.

Ситуационная задача 288 [K003226]**Инструкция: ОЗНАКОМЬТЕСЬ С СИТУАЦИЕЙ И ДАЙТЕ РАЗВЕРНУТЫЕ ОТВЕТЫ НА ВОПРОСЫ****Основная часть**

Мужчина 48 лет обратился к врачу-терапевту участковому с жалобами на общую слабость, повышенную утомляемость, тупые ноющие боли в области правого подреберья, тошноту, отрыжку воздухом, снижение аппетита, периодически возникающий кожный зуд.

Из анамнеза известно, что пациент употребляет алкоголь (более 60 г этанола в сутки) в течение 13 лет. Два года назад появились боли ноющего характера в области правого подреберья, общая слабость, тошнота, периодически возникающий кожный зуд, усиливающийся в вечернее время. За медицинской помощью пациент не обращался. Периодически принимал баралгин, антигистаминные средства, ферментные препараты: креон по 25000 Ед. два раза в сутки; эффекта от принимаемых препаратов не отметил. Настоящее обострение в течение последних трех недель, когда после употребления алкоголя появились слабость, почти постоянные тупые боли в области правого подреберья, тошнота, отрыжка воздухом, снижение аппетита. Операций, гемотрансфузий не было.

При осмотре: состояние удовлетворительное; рост – 178 см, вес – 79 кг, ИМТ – 24,9 кг/м². Кожные покровы желтушной окраски, склеры иктеричны; выявляются телеангиэктазии на груди, спине, плечах, «пальмарная» эритема. В лёгких дыхание везикулярное, хрипов нет. ЧД – 16 в минуту. Тоны сердца приглушены, ритм правильный. ЧСС – 70 в 1 минуту; АД – 130/80 мм рт.ст. Язык влажный, обложен белым налётом у корня. Живот мягкий, при поверхностной пальпации умеренно болезненный в области правого подреберья. Размеры печени по Курлову: 9 (+2)×8×7 см; при глубокой пальпации печень плотноватой консистенции, определяется умеренная болезненность. Селезёнка не пальпируется. Дизурий нет. Симптом поколачивания по поясничной области отрицательный.

Результаты исследований:

Общий анализ крови: эритроциты – $4,4 \times 10^{12}/л$; лейкоциты – $6,3 \times 10^9/л$; нейтрофилы сегментоядерные – 64%; нейтрофилы палочкоядерные – 1%; лимфоциты – 28%; моноциты – 4%; эозинофилы – 2%; базофилы – 1%; Нв – 148 г/л; тромбоциты – $217 \times 10^9/л$; СОЭ – 18 мм/ч.

Биохимия крови: общий билирубин – 25 мкмоль/л; непрямой билирубин – 22,5 мкмоль/л; прямой билирубин – 2,5 мкмоль/л; АЛТ – 203 ед/л; АСТ – 214 ед/л; ГГТП – 89 ед/л; ЩФ – 298 ед/л; ТГ – 3,9 ммоль/л; ХС-ЛПНП – 2,8 ммоль/л; ХС-ЛПВП – 1,5 ммоль/л; глюкоза – 5,0 ммоль/л; креатинин – 62 мкмоль/л; мочевины – 2,8 ммоль/л; альбумин – 43 г/л; общий белок – 71,5 г/л; альфа-1-глобулины – 3,2 г/л; альфа-2-глобулины – 5,7 г/л; бета-глобулины – 7,1 г/л; γ -глобулины – 12,5 г/л; альфа-фетопротеин – 3,1 ед/л; ферритин – 54 мкг/л; трансферрин – 2,6 г/л; калий – 3,7 ммоль/л; Na – 137,5 ммоль/л; железо – 21,5 мкмоль/л; амилаза – 44 ед/л; ХС – 5,3 ммоль/л. ПТИ - 84%.

Иммуноферментный анализ (исследование крови на маркёры гепатитов В, С): HBsAg (-); анти-HBs (-); анти-HBcIgG (-); HBeAg (-); анти-HBe (-); анти-HBcIgM (-); анти-HCV – отриц. Эластометрия печени: определена стадия F2 (по шкале METAVIR), умеренный фиброз. Кал на скрытую кровь – отриц. Рентгенологическое исследование лёгких: без патологических изменений. ЭКГ – без патологических изменений. Общий анализ мочи: в пределах нормы.

Вопросы:

1. Предположите наиболее вероятный диагноз.
2. Обоснуйте поставленный Вами диагноз.
3. Составьте и обоснуйте план дополнительного обследования пациента.
4. Обоснуйте назначение медикаментозного и немедикаментозного лечения данного пациента.
5. При обращении к врачу-терапевту участковому через месяц после лечения пациент отметил улучшение самочувствия: исчезли слабость, повышенная утомляемость, тупые боли в области правого подреберья, тошнота, отрыжка воздухом. При объективном осмотре: кожные покровы чистые, обычной окраски. Размеры печени по Курлову: 9×8×7 см. Селезёнка не увеличена. Общий анализ крови – в пределах нормы. Биохимия крови: общий билирубин – 18 мкмоль/л; непрямой билирубин – 16 мкмоль/л; прямой билирубин – 2,0 мкмоль/л; АЛТ – 40 ед/л, АСТ – 38 ед/л, ГГТП – 26 ед/л; ЩФ – 125 ед/л; ТГ – 2,6 ммоль/л. При УЗИ органов брюшной полости выявлены диффузные дистрофические изменения в паренхиме печени. Какова Ваша дальнейшая лечебная тактика? Обоснуйте Ваш выбор.

Ситуационная задача 289 [K003227]

Инструкция: ОЗНАКОМЬТЕСЬ С СИТУАЦИЕЙ И ДАЙТЕ РАЗВЕРНУТЫЕ ОТВЕТЫ НА ВОПРОСЫ

Основная часть

Больной Т. 48 лет, электросварщик, обратился к врачу-терапевту участковому с жалобами на частую, выраженную изжогу после еды и в ночное время, особенно, при употреблении острой, жирной или обильной пищи, частую тошноту по утрам, отрыжку пищей после еды, обычно, при наклонах туловища и положении лёжа, плохой сон из-за изжоги.

Из анамнеза: со школьного возраста отмечал боли в животе, плохой аппетит. Лечился самостоятельно, по советам родственников периодически принимая Но-шпу и ферментные препараты с незначительным эффектом. Во время службы в армии лечился в госпитале по поводу гастрита. В дальнейшем длительное время жалоб со стороны органов пищеварения не имел. Питается нерегулярно, работает по сменам, регулярно имеет ночные смены. Курит с 13 лет по 20 сигарет в день. Алкоголь практически не употребляет. Описанные жалобы появились два года назад после длительного периода значительных физических нагрузок (строительство дома) и эпизода тяжелого психо-эмоционального стресса (пожар в квартире). Самостоятельно принимал альмагель, омез в течение 10-14 дней с хорошим эффектом. В течение последующих 2-х лет часто беспокоила изжога, но к врачам не обращался, использовал Альмагель, Омез короткими курсами с кратковременным эффектом. Последнее ухудшение – в течение месяца после погрешности в диете и алкоголизации; на фоне приёма привычного набора препаратов в течение недели самочувствие с положительной динамикой, в связи с чем, лечение прекратил. Через 5 дней симптомы возобновились. Три дня назад имел место однократный эпизод чёрного разжиженного стула. В дальнейшем стул без особенностей.

При осмотре: состояние удовлетворительное.

Рост – 175 см, вес – 63 кг. Кожа физиологической окраски, умеренной влажности, чистая. В лёгких везикулярное дыхание. ЧД – 18 в минуту. Тоны сердца умеренно приглушены, ритм правильный. ЧСС – 80 в минуту, АД – 130/85 мм рт.ст. Язык густо обложен серым налетом, влажный. Живот мягкий, умеренно болезненный высоко в эпигастрии слева от средней линии и в пилорoduоденальной зоне. Пальпация других отделов живота практически безболезненна. Печень 10,5×8×7 см. Край закруглен, эластичной консистенции, безболезненный. Пузырные симптомы отрицательные. Селезёнка не пальпируется, перкуторно 7×5 см. Симптом поколачивания по поясничной области отрицательный.

В анализах: эритроциты – $4,0 \times 10^{12}$ /л, гемоглобин – 122 г/л, МСН – 26р/г, МСНС – 346 г/л, лейкоциты – $5,2 \times 10^9$ /л: базофилы – 0%, эозинофилы – 1%, палочкоядерные – 2%, сегментоядерные – 68%, лимфоциты – 23%, моноциты – 6%. СОЭ – 5 мм/час.

Анализ кала на скрытую кровь положительный. ФГДС – пищевод проходим. Слизистая нижней трети пищевода ярко гиперемирована с множественными мелкими эрозиями, занимающими до половины диаметра пищевода. Кардиальный жом смыкается не полностью. В пищевод пролабирует слизистая оболочка желудка. Желудок содержит значительное количество секрета с примесью желчи. Слизистая тела желудка слегка отёчна, розовая, складки магистрального типа. Слизистая антрума очагово гиперемирована с множественными плоскими эрозиями. Пилорус зияет. Луковица ДПК не деформирована. Слизистая оболочка розовая, блестящая. Постбульбарный отдел без особенностей.

Вопросы:

1. Предположите наиболее вероятный диагноз.
2. Обоснуйте поставленный Вами диагноз.
3. Какие дополнительные методы исследования Вы назначили бы данному пациенту?
4. Определите план ведения пациента с использованием медикаментозных и немедикаментозных методов.
5. Составьте конкретную схему медикаментозного лечения данного пациента с указанием доз, продолжительности приёма. Выберите схему поддерживающей терапии. Выберите схему эрадикационной терапии. Обоснуйте Ваш выбор. Определите сроки проведения контрольного эндоскопического исследования. Примите решение по экспертизе трудоспособности пациента.

Ситуационная задача 290 [K003228]

Инструкция: ОЗНАКОМЬТЕСЬ С СИТУАЦИЕЙ И ДАЙТЕ РАЗВЕРНУТЫЕ ОТВЕТЫ НА ВОПРОСЫ

Основная часть

Больной С. 69 лет, пенсионер, обратился в поликлинику к врачу-терапевту участковому с жалобами на тупые, ноющие малоинтенсивные боли и ощущение тяжести в подложечной области через 15-20 минут после еды, тошноту, изжогу. Болевые ощущения усиливаются при погрешностях в питании. Периодически беспокоят одышка, давящие боли за грудиной, возникающие при умеренных физических нагрузках (подъём на 2-й этаж), купируются приёмом нитраминта и при прекращении нагрузки.

Из анамнеза: боли в подложечной области беспокоят последние 4-5 недель, несколько уменьшаются после приёма нитроглицерина, альмагеля. Около недели назад пациент отметил эпизод появления чёрного стула в течение 2-х суток. В возрасте 49 лет диагностировали язвенную болезнь ДПК, лечился в стационаре, в последующем обострений заболевания никогда не фиксировалось. Последние 10 лет к врачам по этому поводу пациент не обращался. Больной страдает ИБС; 1,5 года назад перенёс инфаркт миокарда, 10 месяцев назад проведена операция стентирования коронарных артерий (установлено 2 стента). Пациент получает медикаментозное лечение по поводу ИБС, в том числе, тромбоасс и клопидогрел, последние 5 месяцев прекратил приём крестора.

При осмотре: состояние удовлетворительное, ИМТ – 27 кг/м², кожный покров и видимые слизистые бледно-розовой окраски. Голени пастозны. Дыхание везикулярное во всех отделах, хрипов нет. ЧД – 18 в 1 минуту. Сердце – тоны приглушены, акцент 2 тона на аорте, ритм правильный. ЧСС – 92 в 1 минуту. АД – 130/85 мм рт.ст. Живот участвует в дыхании, при пальпации мягкий, определяется умеренная болезненность в эпигастрии по средней линии тела и в пилоро-дуоденальной зоне, остальные отделы живота безболезненны. Пузырные симптомы отрицательные. Размеры печени и селезёнки по Курлову: 11×9×8 см и 6×4 см соответственно. Край печени плотно-эластической консистенции определяется на 2 см ниже рёберной дуги, безболезненный. Пальпация отделов толстой кишки безболезненна. Симптом поколачивания в поясничной области отрицательный.

В анализах: эритроциты - $3,11 \times 10^{12}$ /л, Hb - 103 г/л, MCH - 22p/g, MCHC – 300 g/l, лейкоциты - $5,6 \times 10^9$ /л. СОЭ - 8 мм/час.

Общий холестерин - 7,8 ммоль/л, триглицериды - 2,6 ммоль/л.

ЭКГ: ритм синусовый, 72 в 1 минуту; RI> RII> RIII, в I, avL, v1-4 отведениях зубец Q > 1/3 зубца R, зубец T отрицательный.

Вопросы:

1. Предположите наиболее вероятный диагноз.
2. Обоснуйте поставленный Вами диагноз.
3. Какие дополнительные методы исследования Вы назначили бы данному пациенту?
4. Определите план ведения пациента с использованием медикаментозных и немедикаментозных методов лечения.
5. Укажите препараты из группы ИПП, которые Вы выбрали бы в данном случае. Обоснуйте Ваш выбор. Укажите дозы препаратов. Выберите схему эрадикационной терапии.

Ситуационная задача 291 [K003232]

Инструкция: ОЗНАКОМЬТЕСЬ С СИТУАЦИЕЙ И ДАЙТЕ РАЗВЕРНУТЫЕ ОТВЕТЫ НА ВОПРОСЫ

Основная часть

Женщина 45 лет обратилась к врачу-терапевту участковому с жалобами на общую слабость, тупую, ноющую боль в правом подреберье, усиливающуюся после приёма жирной, жареной пищи, физической нагрузки; боль иррадирует в правое плечо, правую лопатку, правую половину шеи; отмечает горечь во рту, отрыжку воздухом, тошноту, неустойчивый стул, снижение аппетита.

Из анамнеза. Считает себя больной в течение четырех лет, когда впервые появились общая слабость, боль ноющего характера в области правого подреберья, усиливающаяся после погрешностей в диете, физической нагрузки, горечь во рту, отрыжка воздухом, неустойчивый стул (с тенденцией к запорам). За медицинской помощью не обращалась. При появлении болевого синдрома принимала аллохол, панкреатин, анальгин; отмечала временное улучшение самочувствия. Настоящее обострение в течение месяца, когда после употребления большого количества жирной пищи появились боли в области правого подреберья, горечь во рту, отрыжка воздухом. Операций, гемотрансфузий не было. Алкоголем не злоупотребляет. Из семейного анамнеза известно, что мать пациентки страдала желчнокаменной болезнью.

При осмотре: состояние удовлетворительное, рост – 170 см, вес – 72 кг; ИМТ – 24,9 кг/м². Кожные покровы чистые, обычной окраски. В лёгких дыхание везикулярное, хрипов нет, ЧД – 16 в мин. Тоны сердца ритмичные, приглушены. ЧСС – 72 в 1 минуту; АД – 130/80 мм рт.ст. Язык влажный, обложен белым налётом у корня. Живот мягкий, при пальпации умеренно болезненный в области правого подреберья. Размеры печени по Курлову: 9×8×7 см; пальпация печени затруднена из-за болезненности, преимущественно в точке желчного пузыря. Определяется болезненность в точке Маккензи, положительные симптомы Кера, Мерфи, Ортнера, Лепене, Мюсси-Георгиевского справа. Селезёнка не пальпируется. Дизурий нет. Симптом поколачивания по поясничной области отрицательный.

Результаты исследований:

Общий анализ крови: эритроциты – $4,6 \times 10^{12}/л$; лейкоциты – $11,2 \times 10^9/л$; нейтрофилы сегментоядерные – 75%; нейтрофилы палочкоядерные – 2%; лимфоциты – 19%; моноциты – 3%; эозинофилы – 1%; базофилы – 0%; Hb – 141 г/л; тромбоциты – $215 \times 10^9/л$; СОЭ – 19 мм/ч.

Биохимия крови: общий билирубин – 18 мкмоль/л; непрямого билирубин – 16,0 мкмоль/л; прямой билирубин – 2,0 мкмоль/л; АЛТ – 28 ед/л; АСТ – 23 ед/л; ГГТП – 25 ед/л; ЩФ – 102 ед/л; глюкоза – 5,2 ммоль/л; креатинин – 64 мкмоль/л; мочевины – 3,2 ммоль/л; общий белок – 72 г/л; амилаза – 42 ед/л; ХС – 5,2 ммоль/л.

При обзорной рентгенографии органов брюшной полости патологии не выявлено.

При УЗИ органов брюшной полости: печень не увеличена, контуры ровные, эхогенность не повышена, структура не изменена. Желчный пузырь увеличен (до 3,5 см в поперечнике), деформирован, с перегибом в шейке; выявлено диффузное утолщение его стенок до 5 мм, их уплотнение. В просвете желчного пузыря визуализируется взвесь («застойная желчь»). Ductus choledochus 7 мм. Поджелудочная железа нормальных размеров и формы, эхогенность не повышена. Панкреатический проток не расширен. Дуоденальное зондирование (микроскопическое исследование желчи): в порции «В» выявлено скопление слизи, лейкоцитов, клеточного эпителия, кристаллы холестерина, билирубинат кальция.

Общий анализ мочи: в пределах нормы.

ЭКГ - без патологических изменений; эзофагогастродуоденоскопия – без патологических изменений; иммуноферментный анализ на выявление гельминтов: описторхоз, лямблиоз, аскаридоз, токсакароз – отрицательный. Кал на яйца глист (трижды) – отрицательный.

Вопросы:

1. Предположите наиболее вероятный диагноз.
2. Обоснуйте поставленный Вами диагноз.
3. Составьте и обоснуйте план дополнительного обследования пациента.
4. Обоснуйте назначение медикаментозного и немедикаментозного лечения данного пациента.
5. При повторном обращении к врачу-терапевту участковому через 1 месяц после лечения пациентка отмечает улучшение самочувствия, исчезновение общей слабости, болей в правом подреберье, горечи во рту, тошноты, отрыжки воздухом, нормализацию стула. Объективно: язык влажный, не обложен; живот мягкий, безболезненный. Симптомы Ортнера, Кери, Мерфи, Лепене, Мюсси-Георгиевского справа – отрицательные. Общий анализ крови – в пределах нормы. Биохимия крови - в пределах нормы. При УЗИ органов брюшной полости – патологических изменений не выявлено. Какова Ваша дальнейшая лечебная тактика? Обоснуйте Ваш выбор.

Ситуационная задача 292 [K003233]

Инструкция: ОЗНАКОМЬТЕСЬ С СИТУАЦИЕЙ И ДАЙТЕ РАЗВЕРНУТЫЕ ОТВЕТЫ НА ВОПРОСЫ

Основная часть

Мужчина 49 лет обратился к врачу-терапевту участковому с жалобами на общую слабость, повышенную утомляемость, снижение работоспособности, почти постоянные тупые боли в области правого подреберья, тошноту.

Из анамнеза. Считает себя больным в течение двух лет, когда впервые появились общая слабость, повышенная утомляемость, чувство тяжести в области правого подреберья. За медицинской помощью не обращался. Периодически принимал эссенциале форте по 2 капсуле три раза в день, ферментные препараты: креон по 25000 Ед. два раза в сутки; улучшения самочувствия не отметил. Настоящее обострение в течение месяца, когда после значительной физической нагрузки усилились боли в области правого подреберья, увеличилась общая слабость. Принимал баралгин, положительного эффекта не наблюдалось. Операций, гемотрансфузий не было. Алкоголем не злоупотребляет, гепатотоксичные лекарственные средства не принимал, был донором.

При осмотре: состояние удовлетворительное; рост - 177 см, вес - 79 кг, ИМТ - 25,2 кг/м². Кожные покровы желтушной окраски, склеры иктеричны, выявляются телеангиэктазии на груди, плечах и спине. В лёгких дыхание везикулярное, хрипов нет. ЧД - 16 в минуту. Тоны сердца ритмичные, приглушены. ЧСС - 72 в 1 минуту; АД-130/80 мм рт.ст. Язык влажный, обложен белым налётом. Живот мягкий, при пальпации умеренно болезненный в области правого подреберья. Размеры печени по Курлову: 12 (+3)×8×7 см; при глубокой пальпации печень плотноватой консистенции, определяется умеренная болезненность при пальпации. Селезёнка не увеличена. Дизурии нет. Симптом поколачивания по поясничной области отрицательный.

Результаты исследований.

Общий анализ крови: эритроциты – $4,5 \times 10^{12}/л$; лейкоциты – $6,5 \times 10^9/л$; нейтрофилы – $4,5 \times 10^9/л$; лимфоциты – $1,3 \times 10^9/л$; моноциты – $0,44 \times 10^9/л$; эозинофилы – $0,2 \times 10^9/л$; базофилы – $0,06 \times 10^9/л$; Hb – 145 г/л; тромбоциты – $232 \times 10^9/л$; СОЭ – 23 мм/ч.

Биохимия крови: общий билирубин – 35 мкмоль/л; непрямой билирубин – 29,5 мкмоль/л; прямой билирубин – 5,5 мкмоль/л; АЛТ – 230 ед/л; АСТ – 155 ед/л; ГГТП – 83 ед/л; ЩФ – 143 ед/л; глюкоза – 5,1 ммоль/л; креатинин – 72 мкмоль/л; мочевины – 3,2 ммоль/л; альбумин – 39 г/л; общий белок – 71 г/л; альфа-1-глобулины – 3,0 г/л; альфа-2-глобулины – 5,5 г/л; бета-глобулины – 6,0 г/л; γ-глобулины – 17,5 г/л; ТТГ – 0,94 МЕ/л; альфа-фетопроtein – 3,2 ед/л; ферритин – 53 мкг/л; трансферрин – 2,5 г/л; калий – 3,9 ммоль/л; Na–138 ммоль/л; амилаза – 43 ед/л; железо – 21,3 мкмоль/л; ХС – 5,0 ммоль/л; церулоплазмин – 185 мг/л. ПТИ – 55%.

Иммуноферментный анализ (определение маркеров гепатитов В, С, D в сыворотке крови): HBsAg (+); анти-HBs (-); анти-HBcIgG (+); HBeAg (-); анти-HBe (+); анти-HBcIgM (-); анти-HDV (-); анти-HCV (-); анти-ВИЧ – отрицательный.

Иммунологическое исследование: концентрация Ig класса G в сыворотке крови-7,0 г/л; молекулярно-биологические исследования: ПЦР: ДНК ВГВ – положительный; количественный анализ ДНК ВГВ – 61000 МЕ/мл.

Кал на скрытую кровь – отриц. Общий анализ мочи: в пределах нормы.

Эластометрия печени: определена стадия F4 (по шкале METAVIR), цирроз печени.

При УЗИ органов брюшной полости выявлены гепатомегалия, диффузные дистрофические изменения паренхимы печени.

Рентгенологическое исследование легких: без патологических изменений. ЭКГ – без патологических изменений; тест связи чисел – в пределах нормы.

Вопросы:

1. Предположите наиболее вероятный диагноз.
2. Обоснуйте поставленный Вами диагноз.
3. Составьте и обоснуйте план дополнительного обследования пациента.
4. Обоснуйте назначение медикаментозного и немедикаментозного лечения данного пациента.
5. Через 6 месяцев постоянного лечения концентрация ДНК ВГВ – 10 МЕ/мл. Серологическое исследование (ИФА): HBsAg (-); анти-HBs (+); анти-HBcIgG (+); HBeAg (-); анти-HBe (+); анти-HBcIgM (-). Биохимия крови: АЛТ – 78 ед/л, АСТ – 52 ед/л, ГГТП – 26 ед/л; общий билирубин – 34 мкмоль/л; ПТИ – 60%; креатинин – 72 мкмоль/л. Общий анализ крови – в пределах нормы. Какова Ваша дальнейшая лечебная тактика? Обоснуйте Ваш выбор.

Ситуационная задача 293 [K003234]

Инструкция: ОЗНАКОМЬТЕСЬ С СИТУАЦИЕЙ И ДАЙТЕ РАЗВЕРНУТЫЕ ОТВЕТЫ НА ВОПРОСЫ

Основная часть

Мужчина 48 лет обратился к врачу с жалобами на общую слабость, повышенную утомляемость, снижение работоспособности, почти постоянные тупые боли в области правого подреберья, тошноту, нарушение сна.

Из анамнеза. Считает себя больным в течение двух лет, когда впервые появились общая слабость, повышенная утомляемость, чувство тяжести в области правого подреберья, периодическое повышение температуры до субфебрильных цифр. За медицинской помощью не обращался. При появлении болевого синдрома принимал эссенциале форте по 2 капсуле три раза в день, ферментные препараты: креон по 10000 Ед. два раза в сутки, но-шпу; улучшения самочувствия не отметил. Настоящее обострение в течение месяца, когда после перенесенного гриппа усилились боли в области правого подреберья, увеличилась общая слабость. Операций, гемотрансфузий не было. Алкоголем не злоупотребляет, гепатотоксичные лекарственные средства не принимал, был донором.

При осмотре: состояние удовлетворительное. Рост – 165 см, вес – 70 кг, ИМТ – 25,7 кг/м². Кожные покровы желтушной окраски, склеры иктеричны, выявляются телеангиэктазии на груди, плечах и спине. В лёгких дыхание везикулярное, хрипов нет, ЧД – 16 в минуту. Тоны сердца ритмичные, приглушены. ЧСС – 74 в 1 минуту; АД – 130/80 мм рт.ст. Язык влажный, обложен белым налётом. Живот мягкий, при пальпации умеренно болезненный в области правого подреберья. Размеры печени по Курлову: 12 (+3)×8×7 см; при глубокой пальпации печень плотноватой консистенции, определяется умеренная болезненность при пальпации. Селезёнка не увеличена. Дизурии нет. Симптом поколачивания по поясничной области отрицательный.

Результаты исследований.

Общий анализ крови: эритроциты – $4,6 \times 10^{12}/л$; лейкоциты – $6,7 \times 10^9/л$; нейтрофилы – $4,4 \times 10^9/л$; лимфоциты – $1,5 \times 10^9/л$; моноциты – $0,46 \times 10^9/л$; эозинофилы – $0,28 \times 10^9/л$; базофилы – $0,06 \times 10^9/л$; Hb – 144 г/л; тромбоциты – $242 \times 10^9/л$; СОЭ – 22 мм/ч.

Биохимия крови: общий билирубин – 36 мкмоль/л; непрямого билирубин – 30,5 мкмоль/л; прямой билирубин – 5,5 мкмоль/л; АЛТ – 218 ед/л; АСТ – 157 ед/л; ГГТП – 82 ед/л; ЩФ – 142 ед/л; глюкоза – 5,1 ммоль/л; креатинин – 64 мкмоль/л; мочевины – 3,2 ммоль/л; альбумин – 38 г/л; общий белок – 70,2 г/л; альфа-1-глобулины – 2,8 г/л; альфа-2-глобулины – 5,7 г/л; бета-глобулины – 6,7 г/л; γ -глобулины – 17 г/л; ТТГ – 0,94 МЕ/л; альфа-фетопротеин – 3,3 ед/л; ферритин – 55 мкг/л; трансферрин – 2,4 г/л; калий – 3,6 ммоль/л; Na–137 ммоль/л; амилаза – 42 ед/л; железо – 20,7 мкмоль/л; ХС – 5,2 ммоль/л; церулоплазмин – 188 мг/л. ПТИ – 57%.

Иммуноферментный анализ (исследование крови на маркеры гепатитов В, С): анти-НСV – положительный; HBsAg (-); анти-HBs (-); анти-HBcIgG (-); HBeAg (-); анти-HBe (-); анти-HBcIgM (-); анти-ВИЧ – отрицательный. Генотипирование НCV: генотип 1 – положительный.

Иммунологическое исследование: концентрация Ig класса G в сыворотке крови – 7,2 г/л. Молекулярно-биологические исследования: ПЦР: РНК ВГС – положительный; количественный анализ РНК ВГС – 31000 МЕ/мл.

Эластометрия печени: определена стадия F4 (по шкале METAVIR), цирроз печени.

При УЗИ органов брюшной полости выявлены гепатомегалия, диффузные дистрофические изменения паренхимы печени.

Анализ кала на скрытую кровь – отрицательный. Общий анализ мочи: в пределах нормы. Рентгенологическое исследование легких: без патологических изменений. ЭКГ – без патологических изменений.

Вопросы:

1. Предположите наиболее вероятный диагноз.
2. Обоснуйте поставленный Вами диагноз.
3. Составьте и обоснуйте план дополнительного обследования пациента.
4. Обоснуйте назначение медикаментозного и немедикаментозного лечения данного пациента.
5. Через 4 недели терапии пациент отметил улучшение самочувствия, уменьшение общей слабости; уровень РНК ВГС (количественный анализ) составил 24 МЕ/мл. Биохимия крови: АЛТ – 108 ед/л, АСТ – 72 ед/л, ГГТП – 29 ед/л; общий билирубин – 34 мкмоль/л; ПТИ - 60%; общий анализ крови – в пределах нормы. При оценке по шкале Бека депрессии не выявлено. Какова Ваша дальнейшая лечебная тактика? Обоснуйте Ваш выбор.

Ситуационная задача 294 [K003235]**Инструкция: ОЗНАКОМЬТЕСЬ С СИТУАЦИЕЙ И ДАЙТЕ РАЗВЕРНУТЫЕ ОТВЕТЫ НА ВОПРОСЫ****Основная часть**

Больной С. 29 лет, программист, обратился в поликлинику к врачу-терапевту участковому с жалобами на тупые, ноющие малоинтенсивные боли в нижних отделах живота ближе к левому флангу, возникающие перед дефекацией, либо усиливающиеся сразу после опорожнения кишечника, длящиеся около 30-40 минут, разжиженный стул с примесью слизи и небольших количеств алой крови, частота стула до 5-6 раз в сутки, в том числе, в ночное время, ложные позывы на дефекацию с выделением из прямой кишки только слизи с примесью алой крови, ощущение урчания, бурления в животе в течение дня, снижение веса на 5 кг за прошедшие 4 месяца.

Из анамнеза: нарушение стула впервые отметил 5 месяцев назад после поездки на юг в летнее время и связал указанный симптом с особенностями питания (употребление больших количеств овощей и фруктов). Диарея сохранялась и прогрессировала и после возвращения из отпуска. Самостоятельно принимал Смекту, Мезим с незначительным и нестойким эффектом. Через 1,5 месяца отметил появление в кале слизи и прожилок крови, затем появились слабые боли по левому флангу живота. Начал приём Но-шпы. По совету родственницы 2 недели назад в течение 5 дней принимал Левомецетин по 3 таблетки в день, на этом фоне значительно усилились диарея и боли в животе, увеличилась примесь крови в кале, что и послужило поводом для обращения к участковому врачу. Обращение за медицинской помощью откладывал, поскольку считал, что у него имеет место какое-то инфекционное заболевание кишечника и опасался госпитализации в инфекционное отделение, предпочитая лечиться самостоятельно. В прошлом в период студенчества имели место неоднократные эпизоды жидкого стула, появление которых пациент связывал с употреблением якобы недоброкачественных продуктов. Лечился, как правило, самостоятельно, употреблял отвары вяжущих средств.

При осмотре: состояние удовлетворительное, температура тела – 36,8°C, рост - 178 см, вес - 61 кг, кожный покров и видимые слизистые бледно-розовой окраски. Дыхание везикулярное во всех отделах, хрипов нет. ЧД - 18 в 1 минуту. Сердце - тоны звучные, ритм правильный. ЧСС - 92 в 1 минуту. АД – 120/85 мм рт. ст. Язык умеренно диффузно обложен сероватым налётом, влажный. Живот участвует в дыхании, умеренно равномерно вздут, при поверхностной пальпации мягкий, определяется умеренная болезненность по левому флангу живота, при глубокой пальпации отчётливая болезненность в левой подвздошной области, где пальпируется спазмированная, плотноэластическая, болезненная сигмовидная кишка; остальные отделы толстой кишки безболезненны. Пальпация эпигастральной и подрёберных областей безболезненна Пузырные симптомы отрицательные. Размеры печени и селезёнки по Курлову: 10×8×7 см и 6×4 см соответственно. Край печени не определяется. Симптом поколачивания в поясничной области отрицательный.

В анализах: эритроциты - $3,02 \times 10^{12}/л$, гемоглобин - 103 г/л, МСН - 23p/g, МСНС - 300 g/l, лейкоциты - $12,6 \times 10^9/л$, СОЭ - 38 мм/час.

Копрограмма: кал разжиженный, неоформленный, мышечные волокна, крахмал внутриклеточный в небольшом количестве, лейкоциты - до 30-40 в поле зрения, эритроциты в значительном количестве, слизь в большом количестве. Фекальный кальпротектин - 532 мкг/г. Общий белок сыворотки - 62,3 г/л, альбумины - 49,3%, глобулины - 50,7%, СРП - 95 мг/л. Ректороманоскопия без подготовки: аппарат введен до 18 см. Слизистая оболочка прямой кишки диффузно гиперемирована, отёчна, выраженная контактная кровоточивость, множественные эрозии, местами, сливные, покрытые фибрином. В просвете кишки слизь, окрашенная кровью, и жидкие каловые массы в небольшом количестве.

Вопросы:

1. Предположите наиболее вероятный диагноз.
2. Обоснуйте поставленный Вами диагноз.
3. Какие дополнительные методы исследования Вы назначили бы данному пациенту?
4. Определите план ведения пациента с использованием медикаментозных и немедикаментозных методов.
5. Проведите экспертизу трудоспособности пациента.

Ситуационная задача 295 [K003238]

Инструкция: ОЗНАКОМЬТЕСЬ С СИТУАЦИЕЙ И ДАЙТЕ РАЗВЕРНУТЫЕ ОТВЕТЫ НА ВОПРОСЫ

Основная часть

Женщина 59 лет обратилась на приём к врачу-терапевту участковому с жалобами на боли механического и стартового характера в коленных суставах (больше справа), которые уменьшаются при использовании топических и пероральных НПВП.

Из анамнеза известно, что данные симптомы беспокоят пациентку в течение 5 лет и постепенно прогрессируют. Ранее за медицинской помощью пациентка не обращалась, по совету знакомых использовала эластичный наколенник при ходьбе, обезболивающие препараты – 1-2 раза в неделю. Отмечает усиление болевого синдрома в течение 2 недель, после чрезмерной физической нагрузки (работа на дачном участке). Из-за усиления болевого синдрома увеличила частоту приёма обезболивающих средств. В настоящее время, находясь на пенсии, продолжает работать продавцом в магазине. Пять лет назад была диагностирована язвенная болезнь ДПК. Больная получила соответствующее лечение и в настоящее время жалобы характерные для этой патологии отсутствуют.

При осмотре: состояние относительно удовлетворительное. ИМТ – 35 кг/м². Окружность талии – 104 см, окружность бедер – 110 см. Кожные покровы чистые, обычной окраски. При осмотре костно-мышечной системы определяется незначительная экссудация в правом коленном суставе, варусная деформация коленных суставов, hallux valgus с обеих сторон. При пальпации суставов болезненность в проекции щели правого коленного сустава. Сгибание в коленных суставах справа до 100-110 градусов, слева до 120-130 градусов, боль при максимальном сгибании справа, крепитация с обеих сторон. В лёгких дыхание везикулярное, хрипов нет. Тоны сердца приглушены, ритмичные. ЧСС – 70 ударов в минуту, АД – 135/85 мм рт.ст. Живот мягкий, при пальпации безболезненный во всех отделах. Печень и селезёнка не увеличены. Дизурии нет. Симптом поколачивания по поясничной области отрицательный.

На рентгенограмме коленных суставов: незначительное сужение суставной щели, субхондральный склероз, мелкие краевые остеофиты. На рентгенограмме стоп – вальгусная деформация 1 плюснефаланговых суставов с обеих сторон, значительное сужение суставной щели и крупные остеофиты в 1 плюснефаланговых суставах с обеих сторон.

Вопросы:

1. Предположите наиболее вероятный диагноз.
2. Обоснуйте поставленный Вами диагноз.
3. Какие дополнительные методы обследования Вы бы назначили данному пациенту?
4. Определите план ведения пациентки с использованием медикаментозных и немедикаментозных методов и профилактических мероприятий.
5. Пациентка повторно обратилась на консультацию через 5 лет. За это время отмечает прогрессирование суставного синдрома, ежедневную потребность в приёме НПВ, недостаточный эффект от приёма обезболивающих. На рентгенограмме коленных суставов – значительное сужение суставной щели, справа – до контакта костных поверхностей, крупные остеофиты. Какова Ваша дальнейшая лечебная тактика? Обоснуйте Ваш выбор.

Ситуационная задача 296 [K003239]

Инструкция: ОЗНАКОМЬТЕСЬ С СИТУАЦИЕЙ И ДАЙТЕ РАЗВЕРНУТЫЕ ОТВЕТЫ НА ВОПРОСЫ

Основная часть

Женщина 75 лет пришла на приём к врачу-терапевту участковому с жалобами на интенсивную постоянную боль в поясничной области, усиливающуюся при поворотах тела и наклонах вперёд.

Больной себя считает в течение недели, когда во время работы в огороде (уборка картофеля) появились вышеуказанные боли. С целью уменьшения болевого синдрома принимала баралгин – с незначительным эффектом.

Из анамнеза: на пенсии (ранее работала преподавателем), профессиональные вредности отрицает. Перенесённые операции: гистерэктомия в 44 года (по поводу фибромиомы матки), хирургическая менопауза.

При осмотре: состояние удовлетворительное. Кожный покров физиологической окраски. Рост – 160 см, вес – 52 кг, ИМТ – 20,3 кг/м². При осмотре костно-мышечной системы усилен грудной кифоз, подчёркнут поясничный лордоз. Болезненная пальпация остистых отростков в поясничном отделе. В лёгких везикулярное дыхание, хрипов нет, ЧД – 16 в минуту. Тоны сердца приглушены, ритм правильный, ЧСС – 64 в минуту, АД – 125/80 мм рт.ст. Язык не обложен, влажный. Живот мягкий, безболезненный при пальпации во всех отделах. Размеры печени - 9(0)×8×7 см. Селезёнка не увеличена. Поколачивание по поясничной области безболезненное, дизурии нет. Стул оформленный 1 раз в сутки, без патологических примесей.

Общий анализ крови: эритроциты – $4,5 \times 10^{12}$ /л, гемоглобин – 130 г/л, лейкоциты – $7,8 \times 10^9$ /л, базофилы – 0%, эозинофилы – 1%, сегментоядерные нейтрофилы – 73%, лимфоциты – 18%, моноциты - 8%, тромбоциты – 267×10^9 /л, СОЭ – 14 мм/час.

Общий анализ мочи: рН – 6,8, удельный вес – 1018, белок и сахар – отрицат, лейкоциты – 2-3 в поле зрения.

Биохимический анализ крови: общий белок – 74 г/л, щелочная фосфатаза – 140 МЕ/л, АСТ – 16 МЕ/л, АЛТ – 22 МЕ/л, глюкоза – 4,5 ммоль/л, креатинин – 75 мкмоль/л.

На рентгенограмме пояснично-крестцового отдела позвоночника – передняя клиновидная деформация L3 и L4.

Вопросы:

1. Предположите наиболее вероятный диагноз.
2. Обоснуйте поставленный Вами диагноз.
3. Составьте и обоснуйте план дополнительного обследования пациентки.
4. Определите план ведения пациентки с использованием медикаментозных и немедикаментозных методов (с указанием доз используемых препаратов).
5. Пациентка повторно обратилась на консультацию через 2 года. По данным денситометрии Т-критерий в поясничном отделе позвоночника составил -3,0 (в начале лечения), -3,4 (через 1,5 года); в бедре показатели Т-критерия составили -2,2 и -2,5 соответственно. Кроме того, 5 месяцев назад у пациентки был низкоэнергетический перелом левой лучевой кости. Какова Ваша дальнейшая лечебная тактика? Обоснуйте свой выбор.

Ситуационная задача 297 [K003241]

Инструкция: ОЗНАКОМЬТЕСЬ С СИТУАЦИЕЙ И ДАЙТЕ РАЗВЕРНУТЫЕ ОТВЕТЫ НА ВОПРОСЫ

Основная часть

Женщина 42 лет, менеджер, обратилась к врачу-терапевту участковому с жалобами на боль и припухание в области II-IV проксимальных межфаланговых суставов, II-III пястно-фаланговых суставов, лучезапястных, коленных суставах; утреннюю скованность в указанных суставах до середины дня; снижение веса на 4 кг за последние 2 месяца, слабость. При дополнительном расспросе отмечает, что стала хуже переносить физическую нагрузку: при подъёме на 3-4 этаж появляется одышка, сердцебиение. Указывает, что из-за болей и скованности в суставах стала хуже справляться с профессиональными обязанностями.

Больной себя считает в течение полугода, когда впервые появились и постепенно прогрессировали указанные симптомы. К врачам не обращалась, старалась больше отдыхать, нерегулярно принимала анальгин, без существенного эффекта. Ухудшение состояния отмечает в последние два месяца, когда значительно усилились боли в суставах, появилась скованность, похудание, затем - слабость и сердцебиение. По совету соседки принимала аспирин, диклофенак (в последние 1,5 месяца – ежедневно), с незначительным положительным эффектом.

При осмотре: состояние удовлетворительное, положение активное, температура – 36,4°C. Кожные покровы бледные, сухие. Рост – 168 см, вес – 54 кг, ИМТ – 19,1 кг/м². При осмотре костно-мышечной системы II-IV проксимальные межфаланговые, II-III пястно-фаланговые суставы, лучезапястные, коленные суставы отечные, болезненные при пальпации, движения в них ограничены. Определяется баллотирование надколенников, западение межкостных промежутков на обеих кистях. Число болезненных суставов (ЧБС) - 12, число припухших суставов (ЧПС) - 10. В лёгких везикулярное дыхание, хрипов нет. ЧД – 16 в минуту. Тоны сердца ясные, ритм правильный, ЧСС – 104 в минуту. АД – 120/80 мм рт.ст. Язык не обложен, влажный. Живот обычных размеров и формы, участвует в дыхании, безболезненный при пальпации. Печень - 9(0)×8×7 см. Селезёнка не увеличена. Поколачивание по поясничной области безболезненное. Стул оформленный 1 раз в сутки, без патологических примесей. Мочеиспускание 4-5 раз в сутки, дизурии нет.

Общий анализ крови: эритроциты - $3,3 \times 10^{12}/л$, гемоглобин – 95 г/л, МСН – 24 пг, МСV – 75 фл, лейкоциты - $7,9 \times 10^9/л$, базофилы – 0%, эозинофилы – 2%, сегментоядерные нейтрофилы – 69%, лимфоциты – 18%, моноциты - 11%, тромбоциты – $392 \times 10^9/л$, СОЭ - 35 мм/час.

Общий анализ мочи: прозрачная, удельная плотность – 1010, реакция – слабо кислая, белок и сахар – отсутствуют, эпителий плоский – 4-6 в поле зрения, лейкоциты – 3-5 в поле зрения, эритроциты, бактерии – отсутствуют.

Биохимический анализ крови: глюкоза – 4,8 ммоль/л, креатинин – 85 мкмоль /л, СКФ – 68 мл/мин, билирубин – 14,5 мкмоль/л, АСТ – 24 МЕ/л, АЛТ – 30 МЕ/л, мочевиная кислота – 224 мкмоль/л, СРП – 30,5 мг/л.

РФ – 120 МЕ/л, антинуклеарный фактор — отрицательный.

Общая самооценка здоровья пациентом – 56 мм по шкале ВАШ.

Рентгенография кистей и стоп: околосуставной остеопороз, преимущественно в II-IV проксимальных межфаланговых, II-III пястно-фаланговых суставах.

Вопросы:

1. Предположите наиболее вероятный диагноз.
2. Обоснуйте поставленный Вами диагноз.
3. Составьте и обоснуйте план дополнительного обследования пациентки.
4. Какие препараты симптоматического действия Вы бы назначили пациентке в течение 5-7 дней до получения результатов дообследования (с указанием дозы и кратности приёма)? Обоснуйте свой выбор.
5. Пациентка дообследована: железо сыворотки – 6 мкмоль/л, ОЖСС – 58 мкмоль/л, ферритин – 115 нг/мл, витамин В12 – 450 нг/мл, фолиевая кислота – 45 нг/мл, проба Зимницкого – без патологии, суточная протеинурия – отрицательная, на ФГДС – грыжа пищеводного отверстия диафрагмы I степени, хронический гастрит; на флюорографии лёгких без патологии; осмотр гинеколога – без патологии. Определите дальнейшую тактику ведения данной пациентки. Обоснуйте свой выбор.

Ситуационная задача 298 [K003262]

Инструкция: ОЗНАКОМЬТЕСЬ С СИТУАЦИЕЙ И ДАЙТЕ РАЗВЕРНУТЫЕ ОТВЕТЫ НА ВОПРОСЫ

Основная часть

Больной К. 17 лет жалуется на слабость, повышенную утомляемость, похудание, субфебрильную температуру. Анамнез: обследован по поводу контакта с больным туберкулёзом родственником. Проба Манту с 2 ТЕ ППД-Л – 15 мм. Проба с аллергеном туберкулёзным рекомбинантным (Диаскинтест) – 10 мм. На обзорной рентгенограмме органов грудной клетки в прямой проекции – тень корня левого лёгкого расширена, деформирована, наружный контур размытый, неровный, в верхней доле левого лёгкого определяется фокусная тень 1,5×2,5 см в диаметре, средней интенсивности, однородная, с размытыми контурами.

Вопросы:

1. Сформулируйте наиболее вероятный диагноз.
2. Какие методы исследования необходимы в данном случае?
3. С какими неспецифическими заболеваниями лёгких следует провести дифференциальный диагноз?
4. Какие осложнения возможны у данного больного?
5. Укажите принципы лечения пациента в данной ситуации.

Ситуационная задача 299 [K003263]

Инструкция: ОЗНАКОМЬТЕСЬ С СИТУАЦИЕЙ И ДАЙТЕ РАЗВЕРНУТЫЕ ОТВЕТЫ НА ВОПРОСЫ

Основная часть

Больной 42 лет в течение последних 1,5 лет отмечает непостоянную температуру (до 37,2°C) по вечерам, кашель с мокротой до 10-15 мл в сутки, слабость. К врачам не обращался, пытался лечиться домашними средствами без эффекта. Постепенно самочувствие и состояние ухудшалось - стала нарастать одышка, увеличилось количество мокроты, появился кашель с прожилками крови. Обратился в поликлинику, где при обследовании на флюорограмме органов грудной клетки впервые выявлены изменения в лёгких. Направлен в противотуберкулезный диспансер, где при обследовании на обзорной рентгенограмме органов грудной клетки справа и слева по всей поверхности лёгких определяются многочисленные очаговые тени разной интенсивности и величины, местами сливающиеся в крупные фокусные тени с участки просветления, корни лёгких неструктурные; в нижних отделах лёгких лёгочный рисунок усилен; купола диафрагмы не изменены. Проба Манту с 2ТЕ - отрицательная. Реакция с аллергеном туберкулезным рекомбинантным (Даскинтест) - папула 8 мм.

Вопросы:

1. Сформулируйте наиболее вероятный диагноз.
2. Какие методы исследования необходимы в данном случае?
3. С какими заболеваниями следует провести дифференциальный диагноз?
4. Какие осложнения возможны у данного больного?
5. Укажите принципы лечения пациента в данной ситуации.

Ситуационная задача 300 [K003264]

Инструкция: ОЗНАКОМЬТЕСЬ С СИТУАЦИЕЙ И ДАЙТЕ РАЗВЕРНУТЫЕ ОТВЕТЫ НА ВОПРОСЫ

Основная часть

У больной Т. 45 лет изменения в лёгких выявлены после проведения профилактического флюорографического исследования органов грудной клетки. В детстве состояла на учёте в противотуберкулёзном диспансере по поводу контакта с больной туберкулёзом матерью. Стаж курения 25 лет. Жалоб не предъявляет. Состояние относительно удовлетворительное, пониженного питания. Кожные покровы и видимые слизистые бледные. При аускультации отмечается жёсткое дыхание, хрипов нет. По остальным органам и системам без изменений. На обзорной флюорограмме органов дыхания в 1-2 сегментах правого лёгкого на фоне усиленного лёгочного рисунка определяются очаговые тени низкой интенсивности с нечёткими контурами.

Вопросы:

1. Сформулируйте наиболее вероятный диагноз.
2. Какие методы исследования необходимы в данном случае?
3. С какими заболеваниями следует провести дифференциальный диагноз.
4. Какие осложнения возможны у данного больного?
5. Укажите принципы лечения пациента в данной ситуации.

Ситуационная задача 301 [K003265]**Инструкция: ОЗНАКОМЬТЕСЬ С СИТУАЦИЕЙ И ДАЙТЕ РАЗВЕРНУТЫЕ ОТВЕТЫ НА ВОПРОСЫ****Основная часть**

Больной М. 31 года заболел остро: внезапно повысилась температура до 39°C, появился озноб, влажный кашель с небольшим количеством мокроты гнойного характера, потливость вечернее время, одышка, боли в левой половине грудной клетки, усиливающиеся при дыхании. В течение 2 недель отмечал нарастание слабости, снижение массы тела на 12 кг. Контакт с больными туберкулёзом имел в местах лишения свободы 3 года назад. Бригадой скорой медицинской помощи доставлен в терапевтическое отделение, где на флюорограмме органов грудной клетки отмечается тотальное затемнение правого лёгкого с полостями распада и очагами отсева в левое лёгкое. Анализ мокроты по Циль-Нильсену КУМ ++. Переведён в противотуберкулёзный стационар.

При поступлении: состоянии средней степени тяжести. Температура до 37,5°C. Кожные покровы влажные, акроцианоз. Пальпируются увеличенные подмышечные лимфоузлы до 1 см, безболезненные. Перкуторно: справа сзади до средней трети лопатки и спереди до III ребра – укорочение лёгочного звука. Аускультативно: бронхиальное дыхание справа и разнокалиберные влажные хрипы. Тоны сердца ясные ритмичные. Тахикардия. АД - 90/60 мм рт. ст. Печень выступает из-под края рёберной дуги на 2 см, безболезненная. Снижение диуреза.

В клиническом анализе крови: гемоглобин – 102 г/л, эритроциты - $4,1 \times 10^{12}/л$; цветовой показатель - 0,75; лейкоциты - $11,8 \times 10^9/л$, эозинофилы – 8%, палочкоядерные нейтрофилы – 52%, сегментоядерные нейтрофилы – 21%, лимфоциты – 8%, моноциты – 12%, СОЭ – 54 мм/час.

Люминесцентная микроскопия: КУМ +++.

ПЦР - МБТ комплекс обнаружен.

На обзорной рентгенограмме лёгких отмечается тотальное затемнение правого лёгкого средней интенсивности, неомогенной структуры, содержащей много мелких и средних полостей распада и множественные очаги в нижней доле справа и в верхней доле слева. Смещение органов средостения вправо. Высокое стояние купола диафрагмы.

Вопросы:

1. Сформулируйте наиболее вероятный диагноз.
2. Какие методы исследования необходимы в данном случае?
3. С какими заболеваниями следует провести дифференциальный диагноз?
4. Какие осложнения возможны у данного больного?
5. Укажите принципы лечения пациента в данной ситуации.

Ситуационная задача 302 [K003266]

Инструкция: ОЗНАКОМЬТЕСЬ С СИТУАЦИЕЙ И ДАЙТЕ РАЗВЕРНУТЫЕ ОТВЕТЫ НА ВОПРОСЫ

Основная часть

Больная 40 лет, мигрантка из средней Азии, с подчелюстным и шейным лимфаденитом, получала антибиотики широкого спектра действия и физиотерапевтическое лечение, после чего состояние ухудшилось, увеличились размеры лимфатических узлов, усилились симптомы интоксикации. При осмотре: состояние относительно удовлетворительное. Кожные покровы и видимые слизистые бледные, влажные. При пальпации лимфатические узлы подвижны, плотно-эластичной консистенции, болезненные. При пальпации и перкуссии органов грудной клетки изменений не выявлено. При аускультации: везикулярное дыхание по всей поверхности лёгких, хрипов нет. По остальным органам и системам без патологии. Общий анализ крови: гемоглобин – 140 г/л, лейкоциты - $9,8 \times 10^9$ /л, палочкоядерные нейтрофилы - 7%, сегментоядерные нейтрофилы - 40%, лимфоциты - 41%, моноциты - 12%, СОЭ - 27 мм/час. Микроскопия мокроты по Циль-Нильсену: КУМ отрицательный. Проба Манту с 2ТЕ - папула 20 мм. Диаскинтест - папула 20 мм. Направлен в противотуберкулёзный диспансер, при обследовании: УЗИ увеличение подчелюстных, шейных лимфоузлов до 3 см. Люминесцентная микроскопия материала из лимфоузла после пункции: КУМ +. На обзорной рентгенограмме органов грудной клетки патологии не выявлено.

Вопросы:

1. Наиболее вероятный диагноз.
2. Какие методы исследования необходимы в данном случае?
3. С какими заболеваниями следует провести дифференциальный диагноз?
4. Какие осложнения возможны у данного больного?
5. Укажите принципы лечения пациента в данной ситуации.

Ситуационная задача 303 [K003268]

Инструкция: ОЗНАКОМЬТЕСЬ С СИТУАЦИЕЙ И ДАЙТЕ РАЗВЕРНУТЫЕ ОТВЕТЫ НА ВОПРОСЫ

Основная часть

Больная Ю. 30 лет поступила в противотуберкулёзный стационар с жалобами на кашель, слабость. С января отмечает небольшое недомогание, слабость, потливость, повышением температуры до 37,3-37,5°C. При поступлении: состояние средней степени тяжести, температура тела - 37,2°C. Астенического телосложения, пониженного питания, кожные покровы бледные. Периферические лимфоузлы не изменены. Грудная клетка цилиндрическая. Перкуторный звук над всеми отделами лёгочный. При аускультации ослабленное везикулярное дыхание в верхней доле левого лёгкого, хрипов нет. Границы сердца не изменены. Тоны ясные, ритмичные, шумов нет. Пульс - 72 удара в минуту. АД - 120/80 мм рт. ст. По остальным органам и системам патологии не выявлено. В мокроте методом бактериоскопии и посевом МБТ обнаружены. Анализ мочи без патологии.

Рентгенологически в левом лёгком на уровне II-III рёбер округлая, с нечёткими контурами, средней интенсивности фокусная тень размером 3,0×3,5 см с участком просветления в центре и дорожкой к корню. Реакция Манту с 2 ТЕ - папула 10 мм. Диаскинтест - 10 мм.

Вопросы:

1. Предположите наиболее вероятный диагноз.
2. Обоснуйте поставленный Вами диагноз.
3. Составьте и обоснуйте план дополнительного обследования пациента.
4. Назначьте схему лечения для данного заболевания.
5. С какими заболеваниями следует провести дифференциальный диагноз?

Ситуационная задача 304 [K003270]

Инструкция: ОЗНАКОМЬТЕСЬ С СИТУАЦИЕЙ И ДАЙТЕ РАЗВЕРНУТЫЕ ОТВЕТЫ НА ВОПРОСЫ

Основная часть

Больной П. 36 лет доставлен в областную туберкулёзную больницу бригадой скорой медицинской помощи с приёма в районном противотуберкулёзном диспансере, куда пациент обратился в связи с ухудшением самочувствия: появление упорного, надсадного кашля, выделение обильной гнойной мокроты с прожилками тёмной крови, общая слабость, потеря 15 кг массы тела за 4 месяца, появление выраженной одышки при расширении физической нагрузки, сердцебиение, периодическое повышение температуры тела до 37,4-37,6°C.

История жизни. Родился в сельской местности в Грузии. Рос и развивался нормально. Женат. Имеет 5 детей. Материальные и жилищные условия жизни удовлетворительные. Работает водителем-дальнобойщиком. Наличие хронических заболеваний отрицает. В детстве болел ветряной оспой, краснухой.

История заболевания. 1,5 года назад обратился с жалобами по поводу слабости и кашля с мокротой в здравпункт. При ФЛГ были выявлены изменения в верхней доле правого лёгкого. Отправлен на дообследование в районный диспансер, где по результатам дообследования был установлен диагноз «инфильтративный туберкулез верхней доли правого лёгкого в фазе распада МБТ (+)». В течение 3 месяцев лечился по 1 РХТ: Изониазид, Рифампицин, Пиразинамид, Этамбутол. В результате лечения достигнута положительная динамика в виде стойкого абацилирования, рассасывания инфильтративных изменений в верхней доле правого лёгкого, закрытия полости распада. Переведён на фазу продолжения по РХТ 1 Рифампицином и Изониазидом в условиях противотуберкулёзного диспансера. По данным диспансера лечение не соблюдал, препараты принимал беспорядочно, на обследования не являлся, работал по профессии.

Настоящий статус. Общее состояние средней степени тяжести, пониженного питания (рост - 181 кг, вес - 60 кг). Кожные покровы бледные. Периферические лимфоузлы не увеличены. Мышцы, суставы, костная система не изменены. Отёков нет. Температура тела - 37,0°C. Грудная клетка конической формы, правая её половина отстаёт при дыхании. Над правым верхним лёгочным полем определяется укорочение перкуторного звука. При аускультации в области укорочения выслушиваются бронхиальное дыхание, мелкопузырчатые влажные хрипы. ЧДД в покое - 20 в 1 минуту. Тоны сердца приглушены, акцент II тона над лёгочной артерией. Пульс ритмичный, удовлетворительного наполнения, 107 ударов в минуту. АД - 110/70 мм рт. ст. Обследование органов пищеварения, мочеполовой и нервной системы патологии не выявило. Температура тела у больного нормальная.

Лабораторные и инструментальные исследования.

В общем анализе крови: гемоглобин – 138 г/л; эритроциты - $4,0 \times 10^{12}$ /л; лейкоциты - 11×10^9 /л, лимфоциты - 7% эозинофилы - 2% СОЭ - 50 мм/час.

Мокрота слизисто-гнойная, эритроциты, методом ЛЮМ-микроскопии выявлены КУМ 3+.

Моча соломенно-жёлтого цвета, удельный вес - 1015, белка нет, глюкозы нет, в осадке - 1-2 лейкоцита в поле зрения.

На ЭКГ: синусовая тахикардия - 102 в минуту, вертикальное положение ЭОС, R-pulmonale во II, III, aVF.

Рентгеновское исследование. Лёгочный рисунок обогащён и деформирован. В правом верхнем лёгочном поле определяется кольцевидное просветление неправильной формы со стенками толщиной 4-6 мм, размерами 3,5×3,0 см, мягкие очаговые тени вокруг просветления местами сливающиеся в фокусы. От просветления к корню лёгкого прослеживается отводящая дорожка. Правый корень подтянут кверху. Отмечаются плевроапикальные наложения справа. Слева в нижней доле группа мягких очаговых теней.

Вопросы:

1. Предположите наиболее вероятный диагноз.
2. Обоснуйте поставленный Вами диагноз.
3. Обоснуйте осложнения основного заболевания.
4. Составьте и обоснуйте план дополнительного обследования пациента.
5. Назначьте схему лечения с учётом осложнений заболевания.

Ситуационная задача 305 [K003272]

Инструкция: ОЗНАКОМЬТЕСЬ С СИТУАЦИЕЙ И ДАЙТЕ РАЗВЕРНУТЫЕ ОТВЕТЫ НА ВОПРОСЫ

Основная часть

Больной Ю. 28 лет заболел остро с подъёма температуры тела до 38°C. Жалуется на боль в правой половине грудной клетки при глубоком вдохе, кашель со скудноотделяемой мокротой слизисто-гнойного характера, слабость, потливость. В течение двух месяцев отмечает нарастание слабости, снижение аппетита, покашливание. При обследовании в стационарных условиях кожные покровы обычной окраски и влажности.

Аускультативно: везикулярное дыхание, в нижних отделах правого лёгкого выслушиваются влажные хрипы.

Перкуторно: притупление лёгочного звука в области нижней доли правого лёгкого.

Рентгенологически определяется затемнение в нижней доле правого лёгкого с нечёткими контурами, неомогенное, средней интенсивности, в котором отмечаются участки просветления. В окружающей лёгочной ткани имеются множественные очаги бронхогенного обсеменения.

Туберкулиновая проба: реакция Манту с 2 ТЕ – папула 9 мм. Методом люминесцентной микроскопии КУМ в мокроте не найдены.

Больному была произведена диагностическая фибробронхоскопия: слева – бронхи в норме, справа – в просвете нижнедолевого бронха отделяемое слизисто-гнойного характера в умеренном количестве. Слизистая умеренно гиперемирована. В промывных водах бронхов методом посева обнаружены МБТ.

Вопросы:

1. Сформулируйте наиболее вероятный диагноз.
2. Обоснуйте поставленный Вами диагноз.
3. С какими заболеваниями следует провести дифференциальный диагноз?
4. Обоснуйте факт бактериовыделения в данном случае.
5. Какое лечение должно быть назначено в данном случае?

Ситуационная задача 306 [K003273]

Инструкция: ОЗНАКОМЬТЕСЬ С СИТУАЦИЕЙ И ДАЙТЕ РАЗВЕРНУТЫЕ ОТВЕТЫ НА ВОПРОСЫ

Основная часть

Больной Ш. 33 лет при поступлении в стационар жаловался на повышение температуры тела до 38,5°C, резкую слабость, потливость в ночное время, отсутствие аппетита, снижение веса на 10 кг, кашель с мокротой гнойного характера, одышку при небольшой физической нагрузке. Ранее туберкулёзом не болел. Контакты с туберкулёзными больными имел в местах лишения свободы. После освобождения в течение года отмечал нарастание слабости, стал терять в весе. При осмотре состояние тяжёлое, больной пониженного питания, кожные покровы бледные.

Перкуторно: притупление лёгочного звука над правыми отделами грудной клетки.

Аускультативно: справа выслушивается ослабленное везикулярное дыхание, разнокалиберные влажные хрипы.

Рентгено-томографически: в правом лёгком определяется субтотальная инфильтрация лёгочной ткани средней и высокой интенсивности, крупные каверны в S6 и S2, множество средних и мелких каверн с инфильтрированной стенкой по всему правому лёгкому, очаги и фокусы отсева в S1+2 левого лёгкого. В мокроте методом микроскопии обнаружены КУМ в большом количестве.

Вопросы:

1. Сформулируйте наиболее вероятный диагноз.
2. Обоснуйте поставленный Вами диагноз.
3. С каким заболеванием следует провести дифференциальный диагноз?
4. Какие рентгенологические изменения характерны для данного заболевания?
5. Какое лечение должно быть назначено в данном случае?

Ситуационная задача 307 [K003274]

Инструкция: ОЗНАКОМЬТЕСЬ С СИТУАЦИЕЙ И ДАЙТЕ РАЗВЕРНУТЫЕ ОТВЕТЫ НА ВОПРОСЫ

Основная часть

Больной К. 34 лет заболел остро с подъёма температуры тела до 37,5°C. Жалуется на потливость, кашель с мокротой серозного характера, слабость, недомогание, похудел на 4 кг. Контакт с больными туберкулёзом имел в местах лишения свободы. Освободился 3 месяца назад. Перкуторно: незначительное притупление лёгочного звука в верхних отделах. Аускультативно: в верхних отделах – дыхание жёсткое, в нижних отделах – ослабленное везикулярное. Микроскопически в мокроте - КУМ+++.

Рентгенологически: во всех лёгочных полях определяются очаговые тени размером 5-7 мм в диаметре с размытыми контурами, в верхних отделах очаги имеют тенденцию к слиянию и распаду. В крови обнаружены маркеры гепатита С.

Вопросы:

1. Сформулируйте наиболее вероятный диагноз.
2. Обоснуйте поставленный Вами диагноз.
3. Какое лечение должно быть назначено в данном случае?
4. С какими заболеваниями следует провести дифференциальный диагноз?
5. Сформулируйте прогноз.

Ситуационная задача 308 [K003295]

Инструкция: ОЗНАКОМЬТЕСЬ С СИТУАЦИЕЙ И ДАЙТЕ РАЗВЕРНУТЫЕ ОТВЕТЫ НА ВОПРОСЫ

Основная часть

Женщина 54 лет, педагог, обратилась на приём к врачу-терапевту участковому с жалобами на периодические головные боли, преимущественно в затылочной области, сопровождающиеся слабостью, шумом в ушах, тошнотой, на фоне повышения АД до 170/105 мм рт.ст.

Из анамнеза известно, что страдает АГ около 4 лет. Пациентка обращалась к участковому врачу, которым было зарегистрировано повышение АД до 160/90 мм рт.ст. Назначенное лечение: Эналаприл 10 мг в сутки проводила регулярно, однако цифры АД оставались повышенными до 140-150/90-95 мм рт.ст. Ухудшение самочувствия (учащение головных болей) на протяжении 2-3 месяцев, связывает с переменами погоды, переутомлением, стрессовой ситуацией на работе. Из анамнеза жизни: у матери АГ, отец умер в 45 лет от ОИМ.

При осмотре: состояние удовлетворительное, пациентка эмоционально лабильна, рост – 162 см, вес – 64 кг, ИМТ – 24,39 кг/м². Отёков нет. В лёгких – везикулярное дыхание. ЧД – 17 в минуту. Тоны сердца приглушены, ритмичные, акцент II тона над проекцией аорты. ЧСС – 72 в минуту. АД – 170/100 мм рт. ст. Язык чистый, влажный. Живот мягкий, безболезненный. Печень не выступает из-под края рёберной дуги, безболезненная. Селезёнка не увеличена. Поколачивание в области почек безболезненное с обеих сторон.

В анализах: общий анализ крови, общий анализ мочи в пределах нормы; общий холестерин – 5,8 ммоль/л, ТГ – 1,9 ммоль/л, ХС-ЛПВП – 1,2 ммоль/л; ХС-ЛПНП – 3,1 ммоль/л, глюкоза натощак – 5,1 ммоль/л, креатинин – 64 мкмоль/л, СКФ (по формуле СКД-ЕРІ) = 95 мл/мин.

ЭКГ: синусовый ритм, 70 ударов в минуту, угол α - 30°, индекс Соколова-Лайона 39 мм.

Вопросы:

1. Предположите наиболее вероятный диагноз.
2. Обоснуйте поставленный Вами диагноз.
3. Составьте и обоснуйте план дополнительного обследования пациента.
4. Нуждается ли пациентка в коррекции медикаментозной терапии? Если да, какие группы препаратов Вы бы стали использовать в лечении пациентки? Обоснуйте свой выбор.
5. Какие немедикаментозные профилактические мероприятия должны быть проведены для профилактики развития сердечно-сосудистых осложнений у пациентки? Обоснуйте свой выбор.

Ситуационная задача 309 [K003296]

Инструкция: ОЗНАКОМЬТЕСЬ С СИТУАЦИЕЙ И ДАЙТЕ РАЗВЕРНУТЫЕ ОТВЕТЫ НА ВОПРОСЫ

Основная часть

Мужчина 52 лет, археолог, обратился на приём к врачу-терапевту участковому для проведения дополнительного обследования после второго этапа диспансеризации.

Из анамнеза известно, что наследственность по ССЗ отягощена по материнской линии (ГБ с 50 лет, ОНМК в 60 лет). Пациент курит около 30 лет, до 1,5 пачек сигарет в день. Употребляет алкоголь – примерно 100 мл крепких напитков в неделю. Рацион питания с избыточным содержанием животных жиров и углеводов. В течение 9 месяцев в году ведет малоподвижный образ жизни, а в течение 3 месяцев – с большими физическими нагрузками.

При осмотре: состояние удовлетворительное. Рост – 176 см, вес – 101 кг (индекс массы тела – 32,8 кг/м²). Окружность талии – 108 см. Кожные покровы чистые, обычной окраски. Ксантом нет. Периферических отёков нет. В лёгких дыхание жёсткое, хрипов нет. Тоны сердца приглушены, ритмичные, акцент II тона над аортой. АД – 130/80 мм рт. ст. ЧСС – 70 ударов в минуту. Живот мягкий, при пальпации безболезненный во всех отделах. Печень и селезёнка не увеличены. Поколачивание в проекции почек безболезненно с обеих сторон.

В анализах: общий холестерин - 5,8 ммоль/л, ТГ - 4,1 ммоль/л, ХС-ЛПВП - 0,9 ммоль/л; ХС-ЛПНП - 3,22 ммоль/л; глюкоза натощак - 6,2 ммоль/л, тест толерантности к глюкозе: глюкоза через 2 часа - 7,9 ммоль/л, HbA1c - 6,3%, креатинин - 63 мкмоль/л, СКФ (по формуле СКД-ЕПІ) - 108 мл/мин.

Вопросы:

1. Предположите наиболее вероятный диагноз.
2. Обоснуйте поставленный Вами диагноз.
3. Составьте и обоснуйте план дополнительного обследования пациента.
4. Определите тактику лечения пациента и обоснуйте свой выбор.
5. Определите план диспансерного наблюдения.

Ситуационная задача 310 [K003297]

Инструкция: ОЗНАКОМЬТЕСЬ С СИТУАЦИЕЙ И ДАЙТЕ РАЗВЕРНУТЫЕ ОТВЕТЫ НА ВОПРОСЫ

Основная часть

Мужчина 46 лет, бухгалтер, обратился к врачу-терапевту участковому с жалобами на приступы давящих болей за грудиной с иррадиацией в левую руку, возникающие в покое, преимущественно в ночное время и в ранние утренние часы (4-6 часов утра). Приступы проходят самостоятельно в течение 3-4 минут.

Из анамнеза известно, что приступы болей за грудиной беспокоят в течение 3 месяцев. Физическую нагрузку переносит хорошо, может подняться на 5-6 этаж без остановки, болевые приступы при этом не возникают. Появление болей за грудиной связывает с возникшей стрессовой ситуацией на работе. До настоящего времени за медицинской помощью не обращался. В течение последних 2 лет отмечает подъёмы артериального давления до 140/90 мм рт. ст. При ощущаемых субъективно подъёмах АД принимает (по рекомендации жены) капотен. После длительного перерыва в 10 лет, в последний год вновь стал курить по 10 сигарет в день.

Семейный анамнез: отец и мать пациента живы, отец страдает АГ, мать – стенокардией.

При осмотре: состояние удовлетворительное. Рост – 172 см, вес – 66 кг, ИМТ – 22,3 кг/м². Кожные покровы обычной окраски, нормальной влажности. В лёгких – дыхание везикулярное. ЧД – 16 в 1 минуту. Тоны сердца ясные, ритмичные, акцент II тона над проекцией аорты. ЧСС – 64 удара в 1 минуту. АД 127/75 мм рт. ст. Живот при пальпации мягкий, безболезненный. Печень и селезёнка не увеличены. Дизурических расстройств нет.

В анализах: глюкоза натощак – 5,1 ммоль/л, креатинин – 76 мкмоль/л, общий холестерин – 6,3 ммоль/л, ТГ – 2,2 ммоль/л, ХС-ЛПВП – 1,2 ммоль/л, ХС-ЛПНП – 4,2 ммоль/л, АСТ – 28 ед/л, АЛТ – 34 ед/л.

ЭКГ в покое: синусовый ритм, 61 удар в минуту. ЭОС не отклонена.

Вопросы:

1. Предположите наиболее вероятный диагноз.
2. Обоснуйте поставленный Вами диагноз.
3. Составьте и обоснуйте план дополнительного обследования пациентки.
4. Какие группы лекарственных средств Вы бы рекомендовали пациентке в составе комбинированной терапии? Обоснуйте свой выбор.
5. Какова дальнейшая тактика лечения и диспансерного наблюдения данной пациентки? Обоснуйте Ваш выбор.

Ситуационная задача 311 [K003298]

Инструкция: ОЗНАКОМЬТЕСЬ С СИТУАЦИЕЙ И ДАЙТЕ РАЗВЕРНУТЫЕ ОТВЕТЫ НА ВОПРОСЫ

Основная часть

Мужчина 59 лет, менеджер, обратился к врачу-терапевту участковому с жалобами на давящие боли за грудиной, длительностью от 2 до 5 минут, возникающие при подъёме по лестнице на 2, 3 этаж. Боли периодически отдают в левую руку, купируются Нитроглицерином в течение 2-3 минут. Потребность в Нитроглицерине 3-4 раза в день.

Из анамнеза известно, что болен около года, за это время частота, длительность и интенсивность болей не изменилась. К врачу не обращался, Нитроглицерин принимал по рекомендации знакомого. Семейный анамнез: мать умерла в 64 года, ОНМК, страдала АГ; отец – умер в 50 лет, ИМ.

При осмотре: состояние удовлетворительное. Рост – 171 см, вес – 89 кг, ИМТ – 30,44 кг/м². Окружность талии – 104 см. В лёгких – дыхание везикулярное. ЧД – 16 в 1 минуту. Тоны сердца умеренно приглушены, ритмичные, акцент II тона над проекцией аорты, систолический шум на аорте. ЧСС – 86 уд. в 1 минуту. АД – 130/85 мм рт. ст. Живот при пальпации мягкий, безболезненный. Почки не пальпируются, симптом поколачивания отрицательный с обеих сторон. Печень и селезёнка не увеличены.

В анализах: глюкоза натощак – 4,6 ммоль/л, креатинин – 66 мкмоль/л, общий холестерин – 6,6 ммоль/л, ТГ – 1,4 ммоль/л, ХС-ЛПВП – 1,0 ммоль/л, ХС-ЛПНП – 4,2 ммоль/л, АСТ – 28 ед/л, АЛТ – 34 ед/л.

Вопросы:

1. Предположите наиболее вероятный диагноз.
2. Обоснуйте поставленный Вами диагноз.
3. Составьте и обоснуйте план дополнительного обследования пациента.
4. Препараты каких групп антиангинальных лекарственных средств Вы бы рекомендовали пациенту в составе комбинированной терапии? Обоснуйте свой выбор.
5. Через 3 месяца регулярной антиангинальной терапии (препарата из группы лекарственных средств, выбранной в прошлом вопросе) + розувастатин 20 мг/сутки + ацетилсалициловая кислота 100 мг/сутки + соблюдение диеты – приступы стенокардии стали более редкими, потребность в короткодействующих нитратах 1-2 раза в день, АД колеблется в пределах 125-130/75-80 мм рт.ст., ЧСС в покое около 70-74 ударов в минуту, вес 87 кг, общий холестерин – 4,3 ммоль/л, ТГ – 1,0 ммоль/л, ХС-ЛПВП – 1,2 ммоль/л, ХС-ЛПНП – 2,1 ммоль/л, АСТ 51ед/л, АЛТ 41ед/л. Какова Ваша дальнейшая лечебная тактика? Обоснуйте Ваш выбор.

Ситуационная задача 312 [K003299]

Инструкция: ОЗНАКОМЬТЕСЬ С СИТУАЦИЕЙ И ДАЙТЕ РАЗВЕРНУТЫЕ ОТВЕТЫ НА ВОПРОСЫ

Основная часть

Больная 72 лет, пенсионерка, обратилась к врачу-терапевту участковому с жалобами на бессонницу, снижение памяти, повышение АД до 160-170/65-70 мм рт.ст.

Из анамнеза известно о повышении АД до макс. 180/80 мм рт.ст. в течение 20 лет, когда впервые был установлен диагноз «ГБ». Назначенную врачом-терапевтом терапию проводила нерегулярно. Ситуационно при повышении АД свыше 180 мм рт.ст. принимает Каптоприл. Менопауза более 20 лет. Гиподинамия после прекращения работы 6 лет назад. Вредных привычек нет. Из семейного анамнеза установлено, что наследственность по ССЗ неотягощена.

При осмотре состояние удовлетворительное. Рост – 162 см, масса тела 46 кг, ИМТ – 17,7 кг/м²; обхват талии – 98 см. Кожные покровы чистые, нормальной окраски, тургор снижен. Периферических отёков нет. Дыхание везикулярное над всей поверхностью лёгких, хрипов нет. ЧД – 18 в 1 минуту. Тоны сердца приглушены, ритмичны, акцент II тона над аортой. АД – 162/62 мм рт.ст. Пульс – 76 в 1 минуту, ритмичный. Живот мягкий, безболезненный. Печень и селезёнка не увеличены. Поколачивание в проекции почек безболезненно с обеих сторон.

Вопросы:

1. Предположите наиболее вероятный диагноз.
2. Обоснуйте поставленный Вами диагноз.
3. Препараты каких групп антигипертензивных лекарственных средств Вы бы рекомендовали пациентке в составе комбинированной терапии? Обоснуйте свой выбор.
4. Через 6 месяцев регулярной антигипертензивной терапии (препараты из группы антигипертензивных лекарственных средств, выбранные в прошлом вопросе) + Розувастатин 10 мг/сутки + соблюдение диеты АД находится в пределах 140-150/65 мм рт.ст., ОХС – 5,6; ХС ЛПВП – 1,14; ТГ – 1,9 ммоль/л, ЛПНП – 3,6 ммоль/л, СКФ – 63 мл/мин, сахар натощак – 5,2 ммоль/л. АЛТ – 50 Ед/л, АСТ – 38 Ед/л, КФК – 121 Ед/л. Какова Ваша дальнейшая лечебная тактика? Обоснуйте Ваш выбор.
5. Определите план диспансерного наблюдения.

Ситуационная задача 313 [K003301]

Инструкция: ОЗНАКОМЬТЕСЬ С СИТУАЦИЕЙ И ДАЙТЕ РАЗВЕРНУТЫЕ ОТВЕТЫ НА ВОПРОСЫ

Основная часть

Мужчина 56 лет, пенсионер, обратился на приём к врачу-терапевту участковому с жалобами на незначительную одышку при обычной физической нагрузке, общую слабость, быструю утомляемость, отеки в области стоп.

Из анамнеза известно, что 5 лет назад перенес трансмуральный инфаркт миокарда по задней стенке левого желудочка. Регулярно принимает Бисопролол 5 мг в сутки, Периндоприл 10 мг в сутки, Розувастатин 20 мг в сутки. Нитроглицерином не пользуется. В течение последнего года стал отмечать усиление одышки, появление отёков в области стоп к вечеру.

Объективно: состояние относительно удовлетворительное. Рост – 180 см, вес – 71 кг, ИМТ – 21,9 кг/м². Кожные покровы умеренной влажности. Пастозность нижних конечностей до нижней трети голени. В лёгких дыхание везикулярное, хрипов нет. ЧД – 20 в 1 минуту. Тоны сердца приглушены, ритм правильный, систолический шум на верхушке. ЧСС – 62 в минуту. АД – 132/80 мм рт.ст. Живот мягкий, безболезненный. Печень выступает на 2 см ниже края рёберной дуги, плотно-эластичной консистенции, поверхность гладкая, край закруглен, безболезненна при пальпации. Селезёнка не увеличена. Поколачивание по поясничной области безболезненно.

В анализах: общий анализ крови, общий анализ мочи в пределах нормы; биохимический анализ крови: глюкоза натощак – 4,9 ммоль/л, креатинин – 82 мкмоль/л, СКФ (по формуле СКД-ЕПІ) – 92 мл/мин, общий холестерин – 4,5 ммоль/л, ТГ – 1,2 ммоль/л, ХС-ЛПВП – 1,0 ммоль/л, ХС-ЛПНП – 2,3 ммоль/л, АСТ 20 ед/л, АЛТ 22 ед/л, калий – 4,1 ммоль/л.; ЭКГ: ритм синусовый 65 в мин., патологический зубец Q и отрицательный зубец T в III, aVF отведениях.

Вопросы:

1. Предположите наиболее вероятный диагноз.
2. Обоснуйте поставленный Вами диагноз.
3. Составьте и обоснуйте план дополнительного обследования пациента.
4. Нуждается ли пациент в диуретической терапии? Если да, то диуретики каких групп Вы бы рекомендовали пациенту в составе комбинированной терапии? Обоснуйте свой выбор.
5. Какие дополнительные рекомендации, касающиеся немедикаментозные методы лечения и реабилитации необходимо дать пациенту?

Ситуационная задача 314 [K003302]

Инструкция: ОЗНАКОМЬТЕСЬ С СИТУАЦИЕЙ И ДАЙТЕ РАЗВЕРНУТЫЕ ОТВЕТЫ НА ВОПРОСЫ

Основная часть

Женщина 40 лет, парикмахер, обратилась к врачу-терапевту участковому с жалобами на повышенное АД до 170/105 мм рт.ст., сопровождающееся ноющими диффузными головными болями, выраженной мышечной слабостью, ощущениями онемения, чувством покалывания в конечностях, ночными судорогами в икроножных мышцах, обильным безболезненным мочеиспусканием.

Из анамнеза известно, что пациентка страдает АГ около 1 года, назначенную терапию – Эналаприл 20 мг в сутки, Амлодипин 5 мг в сутки принимает ежедневно, на протяжении 3 месяцев, однако значения АД и вышеописанные симптомы сохраняются. Семейный анамнез: мать – страдает АГ, перенесла ОНМК в 38 лет.

При осмотре: состояние относительно удовлетворительное, рост – 169 см, вес – 70 кг, ИМТ – 24,51 кг/м². Кожные покровы чистые, обычной окраски. В легких дыхание везикулярное, хрипов нет. ЧД – 16 в минуту. Тоны сердца приглушены, ритмичные, акцент II тона над проекцией аорты. ЧСС – 60 ударов в минуту, АД – 167/100 мм рт.ст. Живот мягкий, при пальпации безболезненный во всех отделах. Печень не выступает из-под края рёберной дуги, безболезненная. Селезёнка не увеличена. Дизурии нет. Поколачивание в области почек безболезненное с обеих сторон.

В анализах: общий анализ мочи – прозрачная, относительная плотность 1008 г/мл, реакция щелочная, белок, глюкоза не обнаружены; биохимический анализ крови: общий холестерин – 4,5 ммоль/л, ТГ – 1,2 ммоль/л, ХС-ЛПВП – 1,3 ммоль/л; глюкоза натощак – 4,2 ммоль/л, креатинин – 74 мкмоль/л, СКФ (по формуле СКД-ЕПІ) = 88 мл/мин; калий – 3,0 ммоль/л, натрий 160 ммоль/л; ЭКГ: синусовая брадикардия 54 удара в минуту, сглаженность и инверсия зубца Т в грудных отведениях.

Вопросы:

1. Предположите наиболее вероятный диагноз.
2. Обоснуйте поставленный Вами диагноз.
3. Составьте и обоснуйте план дополнительного обследования пациента.
4. Какую медикаментозную и немедикаментозную терапию Вы бы рекомендовали пациентке? Укажите необходимые дозы. Обоснуйте свой выбор.
5. Составьте и обоснуйте маршрутизацию данной пациентки, включая определение необходимого этапа оказания медицинской помощи.

Ситуационная задача 315 [K003303]

Инструкция: ОЗНАКОМЬТЕСЬ С СИТУАЦИЕЙ И ДАЙТЕ РАЗВЕРНУТЫЕ ОТВЕТЫ НА ВОПРОСЫ

Основная часть

Женщина 42 лет, юрист, обратилась на приём к врачу-терапевту участковому с жалобами на приступы внезапного повышения артериального давления до 200/110 мм рт.ст. и выше, сопровождающиеся головной болью, головокружением, сердцебиением, чувством беспокойства, страха, дрожью во всем теле, потливостью. Продолжительность таких приступов составляла от нескольких минут до 1 часа.

Из анамнеза известно, что впервые подобные приступы стали беспокоить год назад. Развитию этих приступов обычно предшествовали физическая нагрузка или нервное перенапряжение. По совету знакомой принимала Лозартан 50 мг в сутки, однако, без видимого эффекта. Неоднократно за последние 2-3 мес. вызывала БСМП по поводу гипертонического криза. Однако ввиду того, что приступ проходил самостоятельно до приезда БСМП от госпитализации отказывалась. За последний месяц вышеуказанные приступы участились до 1 раза в неделю, что и послужило поводом обратиться к врачу-терапевту участковому. Из анамнеза жизни: у матери АГ.

При осмотре: состояние относительно удовлетворительное, рост – 167 см, вес – 62 кг, ИМТ – 22,23 кг/м². Кожные покровы бледные, влажные. В лёгких - везикулярное дыхание. ЧД – 17 в минуту. Тоны сердца ясные, ритмичные. ЧСС – 86 в минуту. АД – 128/80 мм рт. ст. Язык чистый, влажный. Живот мягкий, безболезненный. Печень и селезёнка не увеличены. Поколачивание в области почек безболезненное с обеих сторон.

В анализах: общий анализ крови, общий анализ мочи в пределах нормы; общий холестерин – 4,8 ммоль/л, ТГ – 1,3 ммоль/л, ХС-ЛПВП – 1,2 ммоль/л; ХС-ЛПНП – 2,4 ммоль/л, глюкоза сыворотки натощак – 6,4 ммоль/л, креатинин – 64 мкмоль/л, СКФ (по формуле СКD-EPI) = 103 мл/мин.

ЭКГ: синусовый ритм, 85 ударов в минуту, угол α - 30°, индекс Соколова-Лайона 38 мм.

Вопросы:

1. Предположите наиболее вероятный диагноз.
2. Обоснуйте поставленный Вами диагноз.
3. Составьте и обоснуйте план дополнительного обследования пациентки.
4. Какую медикаментозную и немедикаментозную терапию вы бы порекомендовали пациентке? Обоснуйте свой выбор.
5. Составьте и обоснуйте маршрутизацию данной пациентки, включая определение необходимого этапа оказания медицинской помощи, вопросы экспертизы нетрудоспособности.

Ситуационная задача 316 [K004624]

Инструкция: ОЗНАКОМЬТЕСЬ С СИТУАЦИЕЙ И ДАЙТЕ РАЗВЕРНУТЫЕ ОТВЕТЫ НА ВОПРОСЫ

Основная часть

Больной 25 лет Петров И. И., водитель, обратился к врачу-терапевту участковому с жалобами на появление эпизодов удушья с затруднённым выдохом, кашель с трудно отделяемой мокротой практически ежедневно. Приступы удушья возникают 2-3 раза в неделю, чаще ночью и проходят спонтанно через час с исчезновением всех симптомов. Незначительная одышка при физической нагрузке. Лекарства не принимал. Считает себя больным около 3 месяцев. За медицинской помощью обратился впервые. С детства частые бронхиты с обострениями в весенне-осенний периоды. Другие хронические заболевания отрицает. Операций, травм не было. Курит по 1,5 пачки в день 5 лет. У матери бронхиальная астма, у отца гипертоническая болезнь.

Аллергологический анамнез не отягощён. Профессиональных вредностей не имеет.

При физикальном осмотре: состояние больного лёгкой степени тяжести. Температура тела – 36,7°C. Кожные покровы чистые, влажные. Рост – 175 см, вес – 81 кг. Периферические лимфоузлы не увеличены. Щитовидная железа не увеличена. Грудная клетка нормостеническая. При пальпации грудная клетка безболезненна. ЧД – 18 в минуту. При перкуссии - ясный лёгочный звук. Границы относительной тупости сердца: в пределах нормы. При аускультации–дыхание везикулярное, проводится во все отделы, выслушивается небольшое количество сухих, рассеянных, высокодискантных хрипов. Тоны сердца ясные, ритмичные. Пульс 80 ударов в минуту удовлетворительного наполнения и напряжения. АД – 120/80 мм рт.ст. При пальпации живот мягкий, безболезненный. Размеры печени по Курлову: 10×9×7 см. Дизурических явлений нет.

Вопросы:

1. Сформулируйте предварительный диагноз.
2. Составьте план лабораторно-инструментального обследования.
3. Составьте план лечебных мероприятий.
4. Проведите врачебно-трудовую экспертизу (ВТЭ), определите противопоказанные виды труда.
5. Укажите показания к неотложной госпитализации у пациента.

Ситуационная задача 317 [K004632]

Инструкция: ОЗНАКОМЬТЕСЬ С СИТУАЦИЕЙ И ДАЙТЕ РАЗВЕРНУТЫЕ ОТВЕТЫ НА ВОПРОСЫ

Основная часть

Мужчина 70 лет обратился к врачу-терапевту участковому с жалобами на учащённое сердцебиение, чувство перебоев в работе сердца, головокружение при ходьбе, слабость, одышку при ходьбе до 150 м по ровной местности. Ухудшение самочувствия отмечает в течение суток.

В анамнезе: инфаркт миокарда в 2005 году, по поводу чего лечился в отделении кардиологии (документов нет). Более 20 лет отмечает высокие цифры АД (160-180/100-110 мм рт.ст.). Гипотензивную терапию получает ситуационно (Капотен, Нифедипин). Курит более 20 лет по 20 сигарет в день. Семейный анамнез: мать умерла в 75 лет, страдала АГ, ИБС; отец умер в 80 лет, ИМ.

Объективно: телосложение правильное. Кожные покровы обычного цвета, чистые. Видимые слизистые бледно-розовые. Периферические лимфоузлы не пальпируются. Дыхание везикулярное, жестковатое, проводится по всем лёгочным полям, хрипов нет, ЧДД – 20 в минуту. Тоны сердца приглушены, аритмичные, ЧСС – 110-120 в минуту. Пульс аритмичный слабого наполнения, 80-82 в минуту. Гемодинамика стабильная. АД – 140/90 мм рт.ст. Живот мягкий, безболезненный во всех отделах. Печень - по краю рёберной дуги. Селезёнка не пальпируется. Симптом поколачивания отрицателен с обеих сторон. Физиологические отправления в норме. Пастозность стоп, голеней.

Вопросы:

1. Предположите наиболее вероятный диагноз.
2. Обоснуйте поставленный Вами диагноз.
3. Определите тактику врача-терапевта участкового в данной ситуации.
4. Перечислите наиболее характерные электрокардиографические признаки мерцания (фибрилляции) предсердий.
5. В случае если по ЭКГ подтвердится фибрилляция предсердий, то необходимо ли пациенту восстановление синусового ритма? Обоснуйте свой ответ.

Ситуационная задача 318 [K005306]

Инструкция: ОЗНАКОМЬТЕСЬ С СИТУАЦИЕЙ И ДАЙТЕ РАЗВЕРНУТЫЕ ОТВЕТЫ НА ВОПРОСЫ

Основная часть

Мужчина 52 лет обратился к врачу-терапевту участковому в поликлинике. Работает электриком в организации в течение 25 лет.

Жалобы на приступообразные боли в области сердца давящего характера, одышку при ходьбе и подъёме по лестнице на 3 этаж, периодические головные боли.

Из анамнеза известно, что пациент 2 года назад перенёс мелкоочаговый инфаркт миокарда. Около 10 лет страдает артериальной гипертензией (АГ), однако несмотря на рекомендации врачей постоянной антигипертензивной терапии не получал. Во время последнего визита к врачу-терапевту участковому отмечалось АД – 160/100 мм рт. ст.; в биохимическом анализе крови гиперлипидемия. На ЭКГ в покое: синусовый ритм с ЧСС – 88 в минуту. Горизонтальная электрическая позиция сердца. Признаки гипертрофии левого желудочка. В V 4,5 - снижение сегмента ST и отрицательный зубец T. Рентгеноскопия сердца: сердце увеличено влево (граница сердца смещена влево и кзади за счёт левого желудочка). Дуга аорты уплотнена и развёрнута.

Данные объективного осмотра: состояние удовлетворительное. ИМТ - 31 кг/м². Кожные покровы обычной окраски. В лёгких везикулярное дыхание. Тоны сердца приглушены, над верхушкой систолический шум, акцент 2 тона над аортой. Пульс – 78 ударов в минуту, ритмичный. АД – 170/100 мм рт. ст. Живот мягкий, печень не пальпируется. Дизурии нет. Отёков нет.

Анализ крови и мочи без патологии, общий холестерин – 6,2 ммоль/л, ТГ – 2,5 ммоль/л, креатинин – 101 мкмоль/л. ЭКГ: синусовый ритм. Горизонтальная электрическая позиция сердца. Признаки гипертрофии левого желудочка. В V 4,5 - снижение сегмента ST и отрицательный зубец T. Единичная желудочковая экстрасистола.

Вопросы:

1. Предположите наиболее вероятный диагноз.
2. Обоснуйте поставленный Вами диагноз.
3. Составьте и обоснуйте план дополнительного обследования пациента.
4. Составьте план терапевтического лечения. Препараты каких групп антигипертензивных лекарственных средств Вы бы рекомендовали пациенту в составе комбинированной терапии? Обоснуйте свой выбор.
5. Определите трудовой, жизненный прогнозы, принципы диспансерного наблюдения.

Ситуационная задача 319 [K005307]

Инструкция: ОЗНАКОМЬТЕСЬ С СИТУАЦИЕЙ И ДАЙТЕ РАЗВЕРНУТЫЕ ОТВЕТЫ НА ВОПРОСЫ

Основная часть

В поликлинику к врачу-терапевту участковому обратилась пациентка 45 лет. Жалуется на слабость, умеренную одышку при подъёме на 2-3 этаж, обильные и длительные менструации (8 дней).

В анамнезе: страдает хроническим холециститом, колитом.

Объективно: состояние удовлетворительное, кожа бледная, в лёгких дыхание везикулярное, хрипов нет. Границы относительной и абсолютной сердечной тупости в пределах нормы. Сердечные тоны ясные, ритмичные, систолический шум на верхушке сердца. ЧСС – 68 ударов в минуту. АД – 110/70 мм рт.ст. Язык чистый, влажный. Живот мягкий, безболезненный. Симптом Пастернацкого отрицательный с обеих сторон. Дизурии, отёков нет. Стул 1 раз в 2 дня, оформленный, без слизи и крови.

Общий анализ крови: гемоглобин – 90 г/л, эритроциты – $2,8 \times 10^{12}/л$, MCV – 80 fl, MCH – 27 пг, MCHC – 31 г/дл, лейкоциты – $4,6 \times 10^9/л$, эозинофилы – 2%, палочкоядерные нейтрофилы – 1%, сегментоядерные нейтрофилы – 68%, лимфоциты – 22%, моноциты – 7%, СОЭ – 12 мм/ч.

Вопросы:

1. Предположите наиболее вероятный диагноз.
2. Обоснуйте поставленный Вами диагноз.
3. Составьте и обоснуйте план дополнительного обследования пациентки.
4. Составьте план терапевтического лечения. Препарат какой группы лекарственных средств Вы бы рекомендовали пациентке в составе терапии? Обоснуйте свой выбор.
5. Через 4 недели терапевтического лечения состояние пациентки улучшилось: исчезли слабость, утомляемость, одышка при нагрузке. В анализе крови: гемоглобин - 125 г/л, эритроциты - $3,5 \times 10^{12}/л$, АД колеблется в пределах 120-130/70-80 мм рт. ст. Какова Ваша дальнейшая лечебная тактика? Обоснуйте Ваш выбор.

Ситуационная задача 320 [K005308]

Инструкция: ОЗНАКОМЬТЕСЬ С СИТУАЦИЕЙ И ДАЙТЕ РАЗВЕРНУТЫЕ ОТВЕТЫ НА ВОПРОСЫ

Основная часть

Пациент С. 53 лет, водитель автобуса, выписан из стационара, где лечился в течение 28 дней по поводу инфаркта миокарда. Жалобы на боль за грудиной при ходьбе через 300 метров и при подъёме на второй этаж, исчезающую в покое или после приёма 1 таблетки Нитроглицерина, небольшую одышку при ходьбе.

Общее состояние сравнительно удовлетворительное. В лёгких дыхание везикулярное, хрипов нет. ЧД – 20 в минуту. Границы сердца: правая – на 0,5 см от правого края грудины, верхняя – 3 ребро, левая – на 1 см кнутри от левой срединно-ключичной линии. Тоны сердца приглушены, ритм правильный. ЧСС – 64 удара в минуту, АД – 130/80 мм рт.ст. Печень и селезёнка не увеличены.

Анализ крови: Hb – 138 г/л, лейкоциты – $6,6 \times 10^9$ /л, нейтрофилы – 70%, лимфоциты – 25%, моноциты – 4%, СОЭ – 10 мм/час.

Анализ мочи: удельный вес – 1019, белок (–), лейкоциты – 1-2 в поле зрения.

Липиды крови: общий холестерин (ОХС) – 5,6 ммоль/л; триглицериды (ТГ) – 1,6 ммоль/л, холестерин липопротеинов высокой плотности (ХС ЛПВП) – 1,1 ммоль/л, холестерин липопротеинов низкой плотности (ХС ЛПНП) – 3,7 ммоль/л.

Креатинин – 100 мкмоль/л; СКФ – 75 мл/мин.

ЭКГ: ритм синусовый правильный, ЧСС – 66 ударов в минуту, нормальное положение электрической оси сердца. В отведениях II, III, AVF патологический зубец Q, сегмент ST на изолинии, зубец T слабо отрицательный.

Эхо-КГ: толщина задней стенки левого желудочка (ТЗСЛЖ) – 1,1 см, толщина межжелудочковой перегородки (ТМЖП) – 1,1 см. Размер левого предсердия – 4,2 см. Конечный систолический размер левого желудочка (КСРЛЖ) – 2,4 см. Конечный диастолический размер левого желудочка (КДРЛЖ) – 5 см. Фракция выброса левого желудочка (ФВ) – 52 %. Гипокинез нижней стенки левого желудочка. Трансмитральный диастолический поток с преобладанием предсердной систолы (Е/А=0,8).

Вопросы:

1. Сформулируйте клинический диагноз.
2. Обоснуйте поставленный Вами диагноз.
3. Какие лекарственные препараты следует назначить пациенту? Назовите препараты, обоснуйте их назначение.
4. Показана ли пациенту консультация врача-кардиохирурга? Обоснуйте Ваш ответ.
5. Проведите экспертизу трудоспособности и решите вопрос санаторно-курортного лечения. Обоснуйте Ваш ответ.

Ситуационная задача 321 [K005309]

Инструкция: ОЗНАКОМЬТЕСЬ С СИТУАЦИЕЙ И ДАЙТЕ РАЗВЕРНУТЫЕ ОТВЕТЫ НА ВОПРОСЫ

Основная часть

Больной А. 56 лет, водитель автобуса, обратился к врачу-терапевту участковому с жалобами на жгучие боли за грудиной, возникающие при ходьбе в обычном темпе по ровной местности примерно более 500 метров или при подъёме по лестнице на второй этаж, исчезающие через 5 минут после приёма 1 таблетки Нитроглицерина, одышку при умеренной физической нагрузке. Болен в течение года.

Наследственность отягощена: отец умер в 60 лет от инфаркта.

Больной курит около 30 лет по 1 пачке в день.

Общее состояние относительно удовлетворительное. Питание умеренное. ЧД – 18 в минуту, в лёгких дыхание везикулярное, хрипов нет. Тоны сердца приглушены, ритм правильный. ЧСС – 78 ударов в минуту, АД – 130/80 мм рт.ст. Печень и селезёнка не пальпируются.

Липиды крови: ОХС - 6,2 ммоль/л, ТГ – 1,6 ммоль/л, ХС ЛПВП – 1,2 ммоль/л, ХС ЛПНП – 4,2 ммоль/л.

ЭКГ: ритм синусовый, правильный, ЧСС – 78 ударов в минуту, положение электрической оси сердца нормальное. Рисунок ЭКГ без существенных отклонений от нормы.

Креатинин крови – 100 мкмоль/л; СКФ – 70 мл/мин.

Эхо-КГ: толщина задней стенки левого желудочка (ТЗСЛЖ) – 0,9 см; толщина межжелудочковой перегородки (ТМЖП) – 1,0 см. Размер левого предсердия – 4,5 см. Полости желудочков существенно не изменены. Фракция выброса левого желудочка (ФВ) – 58%. Трансмитральный диастолический поток с преобладанием предсердной систолы (Е/А=0,7). Диастолическая дисфункция по 1 типу.

При суточном мониторинге ЭКГ отмечено появление депрессии сегмента ST более 2 мм при подъёме по лестнице выше второго этажа продолжительностью 3,5 минуты.

Вопросы:

1. Сформулируйте клинический диагноз.
2. Обоснуйте поставленный Вами диагноз.
3. Какие лекарственные препараты следует назначить пациенту? Назовите препараты, обоснуйте их назначение.
4. Какие антиангинальные препараты опасно использовать в комбинации? Обоснуйте Ваш ответ.
5. С какими антиангинальными препаратами можно комбинировать Триметазидин и Ранолозин? Обоснуйте Ваш ответ.

Ситуационная задача 322 [K005310]

Инструкция: ОЗНАКОМЬТЕСЬ С СИТУАЦИЕЙ И ДАЙТЕ РАЗВЕРНУТЫЕ ОТВЕТЫ НА ВОПРОСЫ

Основная часть

Пациент М. 50 лет обратился к врачу-терапевту участковому с жалобами на головную боль, преимущественно в затылочной области, повышение АД – 190/100 мм рт.ст. в течение года.

Анамнез: повышение АД в течение 6-7 лет, непостоянно принимал Эналаприл. Адаптирован к АД 135-140/85-90 мм рт.ст. Мать (возраст 77 лет) страдает артериальной гипертензией. Пациент не курит.

Общее состояние удовлетворительное. Кожные покровы чистые, обычной окраски. В лёгких дыхание везикулярное, хрипов нет. ЧД – 16 в минуту. Тоны сердца ясные, чистые, ритм правильный, акцент II тона над проекцией аорты. ЧСС – 76 ударов в минуту, АД – 185/105 мм рт.ст. Живот несколько увеличен за счёт подкожной жировой клетчатки, мягкий, при пальпации безболезненный. Печень и селезёнка не увеличены. Дизурий нет. Симптом поколачивания по поясничной области отрицательный. Индекс массы тела – 28,6 кг/м².

В анализах: общий холестерин – 6,9 ммоль/л, ТГ – 2,8 ммоль/л, ХС-ЛПВП – 1,0 ммоль/л, глюкоза натощак – 5,2 ммоль/л, креатинин – 120 мкмоль/л, СКФ (по формуле СКД-ЕРІ) = 56 мл/мин, альбуминурия – 12 мг/сутки (год назад: СКФ = 56 ммоль/л и альбуминурия – 14 мг/сутки).

ЭКГ: ритм синусовый, правильный с ЧСС – 76 ударов в минуту, горизонтальное положение электрической оси сердца. Амплитуда зубцов: S в отв. V2 = 20 мм, R в отв. V5 = 25 мм.

Вопросы:

1. Сформулируйте клинический диагноз.
2. Обоснуйте поставленный Вами диагноз.
3. Составьте и обоснуйте план дополнительного обследования пациента.
4. Препараты каких групп антигипертензивных лекарственных средств Вы бы рекомендовали пациенту? Обоснуйте свой выбор.
5. Какие еще препараты показаны пациенту? Обоснуйте Ваш выбор.

Ситуационная задача 323 [K005312]

Инструкция: ОЗНАКОМЬТЕСЬ С СИТУАЦИЕЙ И ДАЙТЕ РАЗВЕРНУТЫЕ ОТВЕТЫ НА ВОПРОСЫ

Основная часть

Мужчина 67 лет обратился к врачу-терапевту участковому с жалобами на головную боль, преимущественно в затылочной области, при повышении АД до 180/100 мм рт.ст.

Из анамнеза известно, что пациент страдает АГ около 10 лет, однако, несмотря на рекомендации врачей, постоянной антигипертензивной терапии не получал. Во время последнего визита к врачу-терапевту четыре месяца назад было зарегистрировано АД 170/100 мм рт.ст., в анализе мочи выявлялась альбуминурия 30 мг/сутки, в биохимическом анализе крови уровень общего холестерина – 5,7 ммоль/л.

Семейный анамнез: мать 88 лет страдает АГ, отец умер в 55 лет от ИМ.

При осмотре: состояние относительно удовлетворительное. ИМТ – 34 кг/м². Окружность талии – 104 см, окружность бёдер – 102 см. Кожные покровы чистые, обычной окраски. В лёгких дыхание везикулярное, хрипов нет. Тоны сердца приглушены, ритмичные, акцент II тона над проекцией аорты. ЧСС – 74 удара в минуту, АД – 170/100 мм рт.ст. Живот мягкий, при пальпации безболезненный во всех отделах. Печень и селезёнка не увеличены. Дизурий нет. Симптом поколачивания по поясничной области отрицательный.

В анализах: общий холестерин – 6,7 ммоль/л, ТГ – 2,9 ммоль/л, ХС-ЛПВП – 0,9 ммоль/л, глюкоза натощак – 5,8 ммоль/л, через 2 часа после приёма 75 г глюкозы – 6,4 ммоль/л, креатинин – 101 мкмоль/л, СКФ (по формуле СКD-EPI) = 70,8 мл/мин, альбуминурия – 100 мг/сутки.

Вопросы:

1. Предположите наиболее вероятный диагноз.
2. Обоснуйте поставленный Вами диагноз.
3. Составьте и обоснуйте план дополнительного обследования пациента.
4. Препарат какой группы антигипертензивных лекарственных средств Вы бы рекомендовали пациенту в составе комбинированной терапии? Обоснуйте свой выбор.
5. Через 6 месяцев регулярной антигипертензивной терапии (комбинация Амлодипина в дозе 5 мг/сутки и препарата из группы антигипертензивных лекарственных средств, выбранной в прошлом вопросе), приёма Розувостатина 20 мг/сутки, соблюдения диеты АД колеблется в пределах 120-130/70-80 мм рт.ст., глюкоза натощак – 5,4 ммоль/л, общий холестерин – 5,0 ммоль/л, ТГ – 1,5 ммоль/л, ХС-ЛПВП – 1,7 ммоль/л, креатинин – 108 мкмоль/л, СКФ (по формуле СКD-EPI) = 65,3 мл/мин, альбуминурия – 10 мг/сутки. Какова Ваша дальнейшая лечебная тактика? Обоснуйте Ваш выбор.

Ситуационная задача 324 [K005313]

Инструкция: ОЗНАКОМЬТЕСЬ С СИТУАЦИЕЙ И ДАЙТЕ РАЗВЕРНУТЫЕ ОТВЕТЫ НА ВОПРОСЫ

Основная часть

Мужчина 65 лет обратился к врачу-терапевту участковому с жалобами на повышение АД до 200/100 мм рт.ст., сопровождающееся интенсивной головной болью, головокружением, тошнотой, сердцебиением, усиленным потоотделением.

Из анамнеза известно, что в течение 2 последних лет пациент отмечает периодические повышения АД до 180/100 мм рт. ст., для купирования которого вызывал бригаду скорой медицинской помощи. К врачу обращался, однако лекарственные препараты принимал не регулярно. Накануне отмечает стрессовую ситуацию на работе. Утром, после пробуждения стала беспокоить сильная головная боль, тошнота, сердцебиение, головокружение, АД 200/100 мм рт. ст. Пациент вызвал врача-терапевта участкового на дом.

Курит 20 лет по ½ пачки сигарет в день. Алкоголь употребляет периодически.

Семейный анамнез: мать 88 лет страдает АГ, отец 89 лет страдает АГ, СД 2 типа.

При осмотре: состояние относительно удовлетворительное. ИМТ – 28 кг/м². Кожные покровы чистые, обычной окраски. В лёгких дыхание везикулярное, хрипов нет. Перкуторно: правая граница сердца – на 1 см снаружи от правого края грудины по правой парастернальной линии, верхняя граница сердца – III межреберье по левой парастернальной линии, левая – по левой срединно-ключичной линии в пятом межреберье. Тоны сердца приглушены, ритмичные, акцент II тона над проекцией аорты. ЧСС – 92 удара в минуту, АД – 200/100 мм рт.ст. Живот мягкий, при пальпации безболезненный во всех отделах. Печень и селезёнка не увеличены. Дизурий нет. Симптом поколачивания по поясничной области отрицательный.

ЭКГ: ритм синусовый, ЧСС – 92 уд/мин, P=0,08 с, PQ=0,18 с, QRS=0,08 с, ЭОС – угол $\alpha=+28^\circ$, индекс Соколова-Лайона – 39 мм.

Эхокардиография: КДР – 57 мм, КСР – 35 мм, ФВ – 58%, ЗСЛЖ – 11,2 мм, ЛП – 35 мм, индекс массы миокарда левого желудочка – 128 г/м², аорта утолщена, створки аортального клапана утолщены, диастолическая дисфункция миокарда левого желудочка.

Вопросы:

1. Предположите наиболее вероятный диагноз.
2. Обоснуйте поставленный Вами диагноз.
3. Составьте и обоснуйте план дополнительного обследования пациента.
4. Препарат какой группы антигипертензивных лекарственных средств Вы будете рекомендовать пациенту для купирования данного состояния? Обоснуйте свой выбор.
5. Препараты каких групп антигипертензивных лекарственных средств Вы будете рекомендовать данному пациенту для планового лечения? Обоснуйте свой выбор.

Ситуационная задача 325 [K005314]

Инструкция: ОЗНАКОМЬТЕСЬ С СИТУАЦИЕЙ И ДАЙТЕ РАЗВЕРНУТЫЕ ОТВЕТЫ НА ВОПРОСЫ

Основная часть

Женщина 68 лет обратилась на приём к врачу-терапевту участковому с жалобами на боль в коленных суставах при ходьбе в вечернее время и в первую половину ночи, утреннюю скованность до первых движений. Больше беспокоит правый коленный сустав.

Из анамнеза известно, что периодические боли в коленных суставах при ходьбе появились около 15 лет назад. В периоды ухудшения обращалась к врачу-терапевту участковому, принимала НПВП, пользовалась противовоспалительными мазями. Последнее ухудшение в течение трёх недель, связывает с длительной ходьбой, с ношением тяжестей. Больная самостоятельно принимала Найз по 1 таблетке в день около недели. Состояние улучшилось незначительно, и пациентка решила обратиться к врачу-терапевту участковому.

Семейный анамнез: оперирована по поводу желчнокаменной болезни 5 лет назад. Страдает ГБ 2 стадии, АГ 2 степени в течение 15 лет, принимает Эналаприл и Амлодипин. Работа пациентки связана с частым хождением по лестницам в течение дня.

При осмотре: состояние относительно удовлетворительное. ИМТ – 31 кг/м². Кожные покровы чистые, обычной окраски. В лёгких дыхание везикулярное, хрипов нет.

Перкуторно: правая граница сердца – по правому краю грудины по правой парастернальной линии, верхняя граница сердца – нижний край III ребра по левой парастернальной линии, левая – по левой срединно-ключичной линии в пятом межреберье. Тоны сердца приглушены, ритмичные, акцент II тона над проекцией аорты. ЧСС – 76 ударов в минуту, АД – 150/90 мм рт.ст. Живот мягкий, при пальпации безболезненный во всех отделах. Печень и селезёнка не увеличены. Дизурий нет. Симптом поколачивания по поясничной области отрицательный.

Коленные суставы деформированы, правый немного увеличен в объёме за счёт отёка, болезненны при пальпации с медиальной стороны, движения ограничены, больше в правом коленном суставе. При движении в коленных суставах определяется крепитация.

В общем анализе крови: эритроциты – $4,2 \times 10^{12}$ /л, гемоглобин – 136 г/л, ЦП – 0,9, тромбоциты – 289×10^9 /л, лейкоциты – $5,7 \times 10^9$ /л, эозинофилы – 1%, сегментоядерные – 65%, палочкоядерные – 1%, лимфоциты – 29%, моноциты – 4%, СОЭ – 12 мм/час.

В биохимическом анализе крови: билирубин – 18 мкмоль/л, АСТ – 25 ЕД/л, АЛТ – 29 ЕД/л, глюкоза – 4,9 ммоль/л, общий белок – 65 г/л, общий холестерин – 5,5 ммоль/л, СРБ – 1,5, креатинин – 77 мкмоль/л, мочевая кислота – 348 ммоль/л.

Рентгенограмма коленных суставов в прямой проекции: значительное сужение медиальной суставной щели коленных суставов, больше справа, субхондральный остеосклероз, краевые костные разрастания на краях суставных поверхностей.

Вопросы:

1. Предположите наиболее вероятный диагноз.
2. Обоснуйте поставленный Вами диагноз.

3. Составьте и обоснуйте план дополнительного обследования пациента.
4. Назначьте лечение пациентке. Обоснуйте свой выбор.
5. Пациентка пришла на приём к врачу-терапевту участковому через 14 дней. При осмотре коленные суставы деформированы, в объёме не увеличены, движения в полном объёме. Ваша врачебная тактика, обоснуйте.

Ситуационная задача 326 [K005315]

Инструкция: ОЗНАКОМЬТЕСЬ С СИТУАЦИЕЙ И ДАЙТЕ РАЗВЕРНУТЫЕ ОТВЕТЫ НА ВОПРОСЫ

Основная часть

Мужчина 52 лет обратился к врачу-терапевту участковому с жалобами на боли в левой половине грудной клетки, иррадиирующие в левое плечо, лопатку, возникающие только во время быстрой ходьбы, в покое боли быстро проходят.

Болен в течение 2 месяцев, ранее к врачу не обращался.

Пациент курит в течение 15 лет по $\frac{1}{2}$ пачки сигарет в день, ведёт малоподвижный образ жизни.

Из семейного анамнеза: мать и старший брат (60 лет) страдают ГБ, отец умер от инфаркта миокарда.

При осмотре: состояние удовлетворительное. ИМТ – 28 кг/м². Кожные покровы чистые, обычной окраски. В лёгких дыхание везикулярное, хрипов нет. Тоны сердца звучные, ритмичные. ЧСС – 76 ударов в минуту, АД – 130/80 мм рт.ст. Живот мягкий, при пальпации безболезненный во всех отделах. Печень и селезёнка не увеличены. Дизурий нет. Симптом поколачивания по поясничной области отрицательный.

Биохимический анализ крови: АСТ – 27 ЕД/л, АЛТ – 28 ЕД/л, глюкоза – 5,2 ммоль/л, общий белок – 65 г/л, общий холестерин – 5,7 ммоль/л.

ЭКГ: ритм синусовый, ЧСС – 72 удара в минуту, P=0,08 с, PQ=0,16 с, QRS=0,08 с, ЭОС – угол $\alpha=+18^\circ$.

Холтеровское мониторирование электрокардиограммы: выявлено 4 эпизода депрессии сегмента ST на 1,5-2 мм во время подъёмов по лестнице на 2-3 этаж.

Вопросы:

1. Предположите наиболее вероятный диагноз.
2. Обоснуйте поставленный Вами диагноз.
3. Составьте и обоснуйте план дополнительного обследования пациента.
4. Определите тактику ведения. Назначьте лечение. Определите сроки временной нетрудоспособности. Обоснуйте.
5. Пациент пришел на приём к врачу-терапевту участковому на 7 день. Боли в сердце не беспокоят, однако появился сухой кашель, катаральных явлений нет. Пациент осмотрен врачом-оториноларингологом, патологии не обнаружено. Ваша врачебная тактика, обоснуйте.

Ситуационная задача 327 [K005316]

Инструкция: ОЗНАКОМЬТЕСЬ С СИТУАЦИЕЙ И ДАЙТЕ РАЗВЕРНУТЫЕ ОТВЕТЫ НА ВОПРОСЫ

Основная часть

Мужчина 54 лет пришёл на приём к врачу-терапевту участковому с жалобами на не купирующиеся приёмом трёх таблеток Нитроглицерина за грудинные боли, возникшие утром, одышку.

Из анамнеза: пять лет назад перенес Q-инфаркт заднедиафрагмальной области левого желудочка. Проходил реабилитацию в кардиологическом отделении санатория. Инвалид 3 группы, работает неполный рабочий день. После инфаркта миокарда болей в сердце не было 2 года, в течение последнего года отмечает появление периодических, 2-3 раза в неделю, сдавливающих болей за грудиной, которые проходили в течение 4-5 минут после применения Нитроминта. Настоящее ухудшение связывает со стрессовой ситуацией на работе. Принимает Аспирин и Триметазидин.

Из семейного анамнеза: мать страдает ГБ, отец умер от инфаркта миокарда в возрасте 63 лет.

При осмотре: состояние средней степени тяжести. Кожные покровы чистые, обычной окраски. ЧДД – 20 в 1 минуту. В лёгких дыхание везикулярное, хрипов нет. Тоны сердца приглушены, ритмичные. ЧСС – 86 ударов в минуту, АД – 115/75 мм рт.ст. Живот мягкий, при пальпации безболезненный во всех отделах. Печень и селезёнка не увеличены. Дизурий нет. Симптом поколачивания по поясничной области отрицательный.

На ЭКГ – острейшая стадия ИМ передней боковой и верхушечной стенок левого желудочка.

Вопросы:

1. Предположите наиболее вероятный диагноз.
2. Обоснуйте поставленный Вами диагноз.
3. Составьте и обоснуйте план обследования пациента.
4. Определите тактику ведения. Назначьте лечение на догоспитальном этапе.
5. При повторной записи ЭКГ до приезда бригады скорой медицинской помощи зарегистрирована политропная желудочковая экстрасистолия. К какой группе осложнений относится данное нарушение ритма? Будет ли показан санаторный этап реабилитации этому больному?

Ситуационная задача 328 [K005317]

Инструкция: ОЗНАКОМЬТЕСЬ С СИТУАЦИЕЙ И ДАЙТЕ РАЗВЕРНУТЫЕ ОТВЕТЫ НА ВОПРОСЫ

Основная часть

Женщина 27 лет обратилась к врачу-терапевту участковому с жалобами на выраженную слабость, повышение температуры до 38°C, малопродуктивный кашель.

Из анамнеза: заболела день назад, когда после переохлаждения повысилась температура тела до 38,2°C, появилась слабость, малопродуктивный кашель. Принимала Парацетамол для снижения температуры.

Из анамнеза жизни: росла и развивалась нормально, в детстве перенесла ветряную оспу. Аллергологический анамнез не отягощён.

При осмотре: общее состояние ближе к среднетяжёлому. Температура тела - 37,8°C. Сознание ясное. Кожные покровы чистые, обычной окраски, влажные. Периферические лимфатические узлы не пальпируются. ЧДД - 20 в минуту. Голосовое дрожание справа ниже угла лопатки усилено. При перкуссии грудной клетки справа ниже угла лопатки определяется притупление перкуторного звука, над остальными полями - ясный лёгочный звук. Аускультативно в месте тупости на фоне ослабленного везикулярного дыхания выслушивается крепитация, над остальными лёгочными полями - дыхание везикулярное. ЧСС - 88 ударов в 1 минуту, АД - 125/75 мм рт. ст. Язык влажный, немного обложен белым налётом у корня. Живот мягкий, при пальпации безболезненный. Печень и селезёнка не пальпируются. Симптом поколачивания по поясничной области отрицательный. Стул регулярный, оформленный. Мочеиспускание свободное, безболезненное.

Вопросы:

1. Предположите наиболее вероятный диагноз.
2. Обоснуйте поставленный Вами диагноз.
3. Составьте и обоснуйте план обследования пациента.
4. Определите тактику ведения. Назначьте лечение.
5. Врач-терапевт участковый посетил пациентку через 3 суток с момента начала антибактериальной терапии. Пациентка отмечает улучшение самочувствия, снижение температуры до 37,3°C в вечернее время. В общем анализе крови: эритроциты - $4,2 \times 10^{12}/л$, гемоглобин - 136 г/л, ЦП - 0,9, тромбоциты - $289 \times 10^9/л$, лейкоциты - $8,7 \times 10^9/л$, эозинофилы - 1%, сегментоядерные - 75 %, палочкоядерные - 1 %, лимфоциты - 19%, моноциты - 4%, СОЭ - 25 мм/час. На обзорной рентгенограмме органов грудной клетки в нижней доле правого лёгкого инфильтрация лёгочной ткани. Корни лёгких структурны.

Какова тактика дальнейшего ведения больной? Какова длительность нетрудоспособности?

Ситуационная задача 329 [K005318]**Инструкция: ОЗНАКОМЬТЕСЬ С СИТУАЦИЕЙ И ДАЙТЕ РАЗВЕРНУТЫЕ ОТВЕТЫ НА ВОПРОСЫ****Основная часть**

Женщина 67 лет обратилась к врачу-терапевту участковому с жалобами на выраженную слабость, повышение температуры до 37,3°C, кашель с трудноотделяемой желтоватой мокротой, потливость.

Из анамнеза: заболела три дня назад, когда после длительной прогулки вечером почувствовала общую слабость, вечером повысилась температура тела до 37,2°C, появился кашель, значительно снизился аппетит. Лечилась народными средствами, без эффекта. Усилилась слабость, появилась потливость, сохранялась субфебрильная температура, и пациентка обратилась к врачу-терапевту участковому.

Из анамнеза жизни: страдает сахарным диабетом 2 типа, принимает Манинил, ведет малоактивный образ жизни. Страдает ГБ, принимает Эналаприл по 5 мг 1 раз в день и Амлодипин по 5 мг 1 раз в день. Аллергологический анамнез не отягощён.

При осмотре: общее состояние ближе к удовлетворительному. ИМТ - 32 кг/м². Температура тела - 37,2°C. Сознание ясное. Кожные покровы чистые, повышенной влажности. Периферические лимфатические узлы не пальпируются. ЧДД - 22 в минуту. При аускультации дыхание везикулярное, слева, ниже угла лопатки - ослабленное, там же выслушиваются влажные звучные хрипы, над остальными лёгочными полями дыхание везикулярное. ЧСС - 92 удара в 1 минуту, АД - 150/90 мм рт. ст. Язык влажный, немного обложен белым налётом у корня. Живот мягкий, при пальпации безболезненный. Печень и селезёнка не пальпируются. Симптом поколачивания по поясничной области отрицательный. Стул регулярный, оформленный. Мочеиспускание свободное, безболезненное.

ЭКГ: ритм синусовый, ЧСС - 92 удара в минуту, P=0,08 с, PQ=0,18 с, QRS=0,08 с, ЭОС - угол $\alpha=+28^\circ$, индекс Соколова-Лайона - 39 мм.

Вопросы:

1. Предположите наиболее вероятный диагноз.
2. Обоснуйте поставленный Вами диагноз.
3. Составьте и обоснуйте план обследования пациентки для уточнения основного заболевания.
4. Определите тактику ведения. Назначьте лечение.
5. Врач-терапевт участковый посетил пациентку через 3 суток с момента начала антибактериальной терапии. Пациентка отмечает улучшение самочувствия, снижение температуры до 37,3°C в вечернее время. В общем анализе крови: эритроциты - $4,1 \times 10^{12}/л$, гемоглобин - 136 г/л, ЦП - 0,9, тромбоциты - $289 \times 10^9/л$, лейкоциты - $7,7 \times 10^9/л$, эозинофилы - 1%, сегментоядерные - 75 %, палочкоядерные - 1 %, лимфоциты - 19%, моноциты - 4 %, СОЭ - 21 мм/час. На обзорной рентгенограмме органов грудной клетки в нижней доле правого лёгкого инфильтрация лёгочной ткани. Корни лёгких структурны. Какова тактика дальнейшего ведения больной?

Ситуационная задача 330 [K005319]

Инструкция: ОЗНАКОМЬТЕСЬ С СИТУАЦИЕЙ И ДАЙТЕ РАЗВЕРНУТЫЕ ОТВЕТЫ НА ВОПРОСЫ

Основная часть

Женщина 62 лет вызвала врача-терапевта участкового на дом. Жалобы на выраженную слабость, одышку при незначительной нагрузке, чувство тяжести в правой половине грудной клетки, сухой кашель, сильную боль в области правой молочной железы и в правой подмышечной области, плохой сон, отсутствие аппетита.

Из анамнеза: заболела два года назад, когда заметила уплотнение в правой молочной железе. После обследования был поставлен диагноз «рак правой молочной железы», получила пять курсов полихимиотерапии. Принимала Кеторол, Метамизол натрия, Трамадол по 100 мг 2 раза в сутки. Состояние ухудшилось в течение последних четырёх месяцев: одышка стала беспокоить при незначительной нагрузке, появилась тяжесть в правом боку, сухой кашель.

Из анамнеза жизни: туберкулёз, венерические заболевания отрицает.

Гинекологический анамнез: менструация с 13 лет, регулярная по 5 дней, роды - 2, абортов - 2. Менопауза с 50 лет.

В анамнезе ЖКБ, холецистэктомия в возрасте 47 лет. Кровь и кровезаменители не переливали.

У родной сестры пациентки - рак правой молочной железы, по поводу которого проведена правосторонняя мастэктомия.

Аллергологический анамнез не отягощён.

При осмотре: общее состояние средней степени тяжести. Положение вынужденное, на правом боку. Пониженного питания. Рост - 167 см, вес - 56 кг. Бледность кожных покровов, акроцианоз, набухание шейных вен. Задние шейные, задние ушные, поднижнечелюстные лимфоузлы не пальпируются. Периферических отёков нет. ЧДД - 24 в минуту. Правая сторона грудной клетки отстаёт при дыхании. Определяется притупление перкуторного звука справа, ниже угла лопатки. Дыхание справа, ниже угла лопатки значительно ослаблено. Пульс - 92 удара в минуту, ритмичный. Тоны сердца приглушены, ритмичные. АД - 125/75 мм рт. ст. Язык влажный, негусто обложен белым налётом. Живот мягкий, безболезненный при пальпации. Край печени пальпируется на 2 см ниже края правой рёберной дуги. Стул нерегулярный, запоры до 5 дней. Мочеиспускание свободное, безболезненное.

В правой молочной железе на границе верхних квадрантов обнаруживается очаг уплотненной ткани 8 × 8 см с неровными границами, контуры нечёткие, сосок втянут. Уплотнение безболезненное неподвижное, спаянное с кожей. Кожа над опухолью гиперемирована. Выделений из соска нет. Левая молочная железа без патологии. В подмышечной области справа пальпируются лимфатические узлы, увеличены до 2 см, плотные, безболезненные, спаяны с окружающими тканями.

Вопросы:

1. Предположите наиболее вероятный диагноз.
2. Обоснуйте поставленный Вами диагноз.
3. Составьте и обоснуйте план обследования пациентки для уточнения диагноза.
4. Какой степени обезболивающую терапию необходимо назначить больной? Назовите показания для назначения опиоидных анальгетиков.
5. Какая адъювантная терапия должна быть назначена больной?

Ситуационная задача 331 [K005320]

Инструкция: ОЗНАКОМЬТЕСЬ С СИТУАЦИЕЙ И ДАЙТЕ РАЗВЕРНУТЫЕ ОТВЕТЫ НА ВОПРОСЫ

Основная часть

Мужчина 36 лет обратился к врачу-терапевту участковому с жалобами на резкие боли в левом подреберье, иррадиирующие в поясницу, больше слева, метеоризм. Со слов больного, боль усиливается в положении лёжа на спине и уменьшается в положении сидя с небольшим наклоном вперёд.

Из анамнеза: накануне был на дне рождения у друга, употреблял жирную пищу и алкоголь. Отмечает, что боли в левом подреберье после употребления жирной, жареной пищи, алкоголя появлялись и ранее (в течение примерно 3 лет). За медицинской помощью не обращался.

При осмотре общее состояние ближе к удовлетворительному. Температура - 37,1°C. Правильного телосложения, слегка пониженного питания, ИМТ = 17,8 кг/м². Кожные покровы и видимые слизистые чистые, обычной окраски. Периферические лимфатические узлы не увеличены. Пульс - 78 ударов в минуту, ритмичный. АД - 115/75 мм рт. ст. Тоны сердца ясные, ритмичные. В лёгких дыхание везикулярное. Живот при пальпации болезненный в области проекции поджелудочной железы. Симптомы Мёрфи и Кера, Щёткина-Блюмберга отрицательны. Печень +2 см из-под края рёберной дуги, край безболезненный. Селезёнка не пальпируется. Мочеиспускание свободное, безболезненное. Стул неоформленный до 3 раз в сутки.

Вопросы:

1. Предположите наиболее вероятный диагноз.
2. Обоснуйте поставленный Вами диагноз.
3. Составьте и обоснуйте план обследования пациента для уточнения диагноза.
4. Назначьте лечение.
5. Проведите экспертизу трудоспособности.

Ситуационная задача 332 [K005321]

Инструкция: ОЗНАКОМЬТЕСЬ С СИТУАЦИЕЙ И ДАЙТЕ РАЗВЕРНУТЫЕ ОТВЕТЫ НА ВОПРОСЫ

Основная часть

Мужчина 65 лет обратился к врачу-терапевту участковому с жалобами на перебои в работе сердца, сердцебиение, боли в области сердца сжимающего характера и одышку при обычной физической нагрузке, общую слабость, быструю утомляемость, отёки ног.

Из анамнеза известно, что больной 4 года назад перенес Q-инфаркт миокарда. Год назад появились периодически возникающие приступы фибрилляции предсердий длительностью до 7 суток, по поводу которых больной неоднократно госпитализировался в кардиологическое отделение. Длительное время принимает Соталол 40 мг 2 раза в день, периодически - Аспирин и Нитроглицерин.

При осмотре: состояние относительно удовлетворительное. ИМТ - 28 кг/м². Кожные покровы чистые, обычной окраски. Отмечается пастозность голеней. В лёгких дыхание везикулярное, в нижних отделах единичные незвучные влажные хрипы. Тоны сердца приглушены, аритмичные, мягкий систолический шум на верхушке. ЧСС - 84 удара в минуту. АД - 130/80 мм рт. ст. Живот мягкий, при пальпации безболезненный во всех отделах. Печень и селезёнка не увеличены. Дизурий нет. Симптом поколачивания по поясничной области отрицательный.

В анализах: общий холестерин - 6,3 ммоль/л, ТГ - 2,7 ммоль/л, ХС-ЛПВП - 0,9 ммоль/л, глюкоза натощак - 5,9 ммоль/л, через 2 часа после приема 75 г глюкозы - 6,5 ммоль/л, креатинин - 92 мкмоль/л.

Вопросы:

1. Предположите наиболее вероятный диагноз.
2. Обоснуйте поставленный Вами диагноз.
3. Составьте и обоснуйте план дополнительного обследования пациента.
4. С учётом шкалы CHA₂ DS₂ -VASc риск развития инсульта и системных тромбоэмболий у пациента составляет 3 балла. С учётом шкалы HAS-BLED риск кровотечений равен 1 баллу. Какой непрямой антикоагулянт Вы бы рекомендовали пациенту в составе комбинированной терапии? Обоснуйте свой выбор.
5. Назначьте полностью лечение в соответствии с диагнозом.

Ситуационная задача 333 [K005323]

Инструкция: ОЗНАКОМЬТЕСЬ С СИТУАЦИЕЙ И ДАЙТЕ РАЗВЕРНУТЫЕ ОТВЕТЫ НА ВОПРОСЫ

Основная часть

Женщина 33 лет обратилась к врачу-терапевту участковому с жалобами на головокружение, мелькание «мушек» перед глазами, периодически возникающее ощущение сердцебиения, плохой аппетит, слабость, раздражительность, снижение работоспособности, ухудшение памяти. Беспокоят изъязвления в углах рта, выпадение волос, ломкость ногтей.

Из анамнеза: слабость, периодически возникающие ощущения сердцебиения, снижение работоспособности появились около трёх лет назад, однако пациентка этим проявлениям особого значения не придавала, связывала их с повышенными нагрузками на работе. Данные симптомы стали постепенно прогрессировать.

Последний год отмечает изменения вкуса - непреодолимое желание есть сырое тесто, а также страсть к определённым запахам (лака, ацетона, бензина).

Обеспокоенная своим состоянием женщина решила обратиться к врачу-терапевту участковому.

Из анамнеза: менструации с 13 лет, по 7-8 дней, обильные, со сгустками. Беременностей - 3, родов - 2, аборт - 1.

При осмотре: общее состояние удовлетворительное. Сознание ясное. Положение активное. Масса тела - 56 кг, рост - 170 см. Кожные покровы бледные, сухие, чистые. Волосы сухие, тусклые, секущиеся. Ногти на вид уплощённые, слоистые. Заеды в углах рта. Видимые слизистые бледно-розовые, чистые. Отёков нет. Лимфатические узлы не увеличены. ЧД - 18 ударов в минуту. Дыхание везикулярное. Хрипов нет. Тоны сердца ритмичные, приглушены, нежный систолический шум на верхушке. Пульс - 92 удара в минуту, ритмичный. АД - 100/60 мм ртутного столба. Язык обложен белым налётом у корня. Выражена атрофия сосочков языка, единичные трещины. Живот мягкий, безболезненный. Печень, селезёнка не увеличены. Стул оформленный, регулярный. Дизурий нет. Мочеиспускание свободное, безболезненное.

Вопросы:

1. Предположите наиболее вероятный диагноз.
2. Обоснуйте поставленный Вами диагноз.
3. Составьте и обоснуйте план дополнительного обследования пациентки.
4. Пациентка подошла на повторный приём к врачу-терапевту участковому с результатами анализов. Общий анализ крови: Нв - 94 г/л, эритроциты - $3,6 \times 10^{12}$ /л, цветовой показатель - 0,8, тромбоциты - 186×10^9 /л, лейкоциты - $6,0 \times 10^9$ /л, палочкоядерные - 1%, сегментоядерные - 62%, эозинофилы - 1%, лимфоциты - 30%, моноциты - 6%, СОЭ - 6 мм/час, гипохромия, микроцитоз. Биохимия крови: железо сыворотки - 7,8 мкмоль/л, ферритин - 8 мкг/л (норма 30-120 мкг/л), ОЖСС - 85 ммоль/л (норма 44,75-60 ммоль/л). Поставьте окончательный диагноз. Обоснуйте.
5. Назначьте лечение: немедикаментозное и медикаментозное. Обоснуйте.

Ситуационная задача 334 [K005324]

Инструкция: ОЗНАКОМЬТЕСЬ С СИТУАЦИЕЙ И ДАЙТЕ РАЗВЕРНУТЫЕ ОТВЕТЫ НА ВОПРОСЫ

Основная часть

Женщина 52 лет обратилась к врачу-терапевту участковому с жалобами на боль в правом подреберье приступообразного характера, сухость и горечь во рту, повышение температуры до 37,2 °С.

Из анамнеза: страдает хроническим холециститом, наблюдается у врача-терапевта участкового. Пять лет назад прошла курс лечения в стационаре. В эпикризе по данным УЗИ – мелкие конкременты в желчном пузыре, стенка утолщена до 4 мм. Отмечает периодические приступообразные боли в правом подреберье после погрешности в диете. Последнее ухудшение в течение двух дней, связывает с употреблением жирной пищи.

Наследственность отягощена - мать страдала ЖКБ.

При осмотре: общее состояние удовлетворительное, кожные покровы и видимые слизистые чистые, обычной окраски. Периферические лимфоузлы не пальпируются. ЧДД - 18 ударов в 1 минуту. В лёгких дыхание везикулярное, хрипов нет. Пульс - 92 удара в минуту. АД - 120/70 мм рт. ст. Тоны сердца звучные, ритмичные. Язык сухой, обложен белым налётом у корня. Живот мягкий, чувствительный в правом подреберье, симптомы Мёрфи и Керра положительные, печень пальпируется по краю рёберной дуги, обычной консистенции, безболезненная, селезёнка не пальпируется. Дизурий нет. Стул регулярный.

Вопросы:

1. Предположите наиболее вероятный диагноз.
2. Обоснуйте поставленный Вами диагноз.
3. Составьте план обследования пациентки. Назовите УЗИ-признаки острого холецистита.
4. Какова тактика лечения пациентки? Обоснуйте.
5. Какое немедикаментозное лечение показано пациентке?

Ситуационная задача 335 [K005328]

Инструкция: ОЗНАКОМЬТЕСЬ С СИТУАЦИЕЙ И ДАЙТЕ РАЗВЕРНУТЫЕ ОТВЕТЫ НА ВОПРОСЫ

Основная часть

Женщина 47 лет обратилась к врачу-терапевту участковому с жалобами на головную боль, шум в ушах, выраженную мышечную слабость, в связи с чем возникают трудности при ходьбе, периодические судороги в мышцах ног.

Из анамнеза известно, что пациентка считает себя больной на протяжении последнего года, за медицинской помощью не обращалась.

Из семейного анамнеза: мать пациентки 72 лет страдает ИБС и ГБ.

При осмотре: общее состояние средней тяжести. Кожные покровы бледные. Периферические лимфоузлы не пальпируются. В лёгких везикулярное дыхание. ЧДД - 20 в минуту. Сердечные тоны ритмичные, приглушены, выслушивается акцент II тона в проекции аорты. Перкуторно: правая граница сердца - по правому краю грудины в пятом межреберье, верхняя граница сердца - III межреберье по левой парастернальной линии, левая граница сердца - по левой срединно-ключичной линии в пятом межреберье. АД - 210/130 мм рт. ст. Пульс - 82 удара в минуту, ритмичный, напряжённый. Печень по краю рёберной дуги, мягкая, безболезненная. Стул, мочеиспускание - без особенностей. Симптом поколачивания по поясничной области отрицательный с двух сторон. Периферических отёков нет.

В биохимическом анализе крови: глюкоза - 4,5 ммоль/л, ОХС - 4,2 ммоль/л, ХС ЛПНП - 2,3 ммоль/л, ХС ЛПВП - 1,2 ммоль/л, билирубин - 19 мкмоль/л, кальций - 2,25 ммоль/л (N = 2,2-2,75 ммоль/л), калий - 2,7 ммоль/л (N = 3,6-6,3 ммоль/л), натрий - 146 ммоль/л (N = 135-152 ммоль/л).

Вопросы:

1. Предположите наиболее вероятный диагноз.
2. Обоснуйте поставленный Вами диагноз.
3. Составьте и обоснуйте план дополнительного обследования пациента.
4. Какова тактика лечения? Препараты какой группы антигипертензивных лекарственных средств Вы бы рекомендовали пациенту в составе комбинированной терапии? Обоснуйте свой выбор.
5. Назовите сроки временной нетрудоспособности при данном заболевании.

Ситуационная задача 336 [K005329]

Инструкция: ОЗНАКОМЬТЕСЬ С СИТУАЦИЕЙ И ДАЙТЕ РАЗВЕРНУТЫЕ ОТВЕТЫ НА ВОПРОСЫ

Основная часть

Мужчина 57 лет обратился к врачу-терапевту участковому с жалобами на периодические головные боли, преимущественно в затылочной области, при повышении АД до 170/90 мм рт. ст., при смене погоды, при стрессовых ситуациях.

Из анамнеза известно, что пациент страдает АГ около 5 лет, однако, несмотря на рекомендации врачей, постоянной антигипертензивной терапии не получал. Во время последнего визита к врачу-терапевту четыре месяца назад было зарегистрировано АД 160/90 мм рт. ст., в анализе мочи выявлялась альбуминурия 28 мг/сутки, в биохимическом анализе крови уровень общего холестерина - 6,3 ммоль/л.

Семейный анамнез: мать 78 лет страдает АГ, перенесла ОНМК, отец 79 лет страдает ИБС, перенес ИМ.

При осмотре: состояние относительно удовлетворительное. ИМТ - 31 кг/м². Окружность талии - 106 см, окружность бедер - 101 см. Кожные покровы чистые, обычной окраски. В лёгких дыхание везикулярное, хрипов нет. Тоны сердца приглушены, ритмичные, акцент II тона над проекцией аорты. ЧСС - 76 ударов в минуту, АД - 170/90 мм рт. ст. Живот мягкий, при пальпации безболезненный во всех отделах. Печень и селезёнка не увеличены. Дизурий нет. Симптом поколачивания по поясничной области отрицательный.

В анализах: общий холестерин - 6,5 ммоль/л, ТГ - 2,6 ммоль/л, ХС-ЛПВП - 0,8 ммоль/л, глюкоза натощак - 5,9 ммоль/л, креатинин - 96 мкмоль/л, СКФ (по формуле СКД-ЕРІ) = 92 мл/мин, альбуминурия - 50 мг/сутки.

Вопросы:

1. Предположите наиболее вероятный диагноз.
2. Обоснуйте поставленный Вами диагноз.
3. Составьте и обоснуйте план дополнительного обследования пациента.
4. Препарат какой группы антигипертензивных лекарственных средств Вы бы рекомендовали пациенту в составе комбинированной терапии? Обоснуйте свой выбор.
5. Через 6 месяцев регулярной терапии (комбинация Амлодипина в дозе 5 мг/сутки и препарата из группы антигипертензивных лекарственных средств, выбранной в прошлом вопросе, + Розувостатин 20 мг/сутки + соблюдение диеты) АД колеблется в пределах 120-130/70-80 мм рт. ст., глюкоза натощак - 5,4 ммоль/л, общий холестерин - 5,0 ммоль/л, ТГ - 1,5 ммоль/л, ХС-ЛПВП - 1,7 ммоль/л, креатинин - 108 мкмоль/л, СКФ (по формуле СКД-ЕРІ) = 65,3 мл/мин, альбуминурия - 10 мг/сутки. Какова Ваша дальнейшая лечебная тактика? Обоснуйте Ваш выбор.

Ситуационная задача 337 [K005331]

Инструкция: ОЗНАКОМЬТЕСЬ С СИТУАЦИЕЙ И ДАЙТЕ РАЗВЕРНУТЫЕ ОТВЕТЫ НА ВОПРОСЫ

Основная часть

Женщина 75 лет обратилась к врачу-терапевту участковому с жалобами на перебои в работе сердца, сердцебиение, боли в сердце сжимающего характера и одышку при активности менее обычной, общую слабость, повышенную утомляемость, отёки на ногах.

Из анамнеза известно, что пациентка страдает ИБС 10 лет. В течение последних трёх лет отмечает перебои и сердцебиение в работе сердца. Принимала Бисопролол, Аспирин, Эналаприл, Нитроглицерин. Отмечает ухудшение состояния в течение месяца, усилилась слабость, одышка, появились отёки на ногах.

Из семейного анамнеза: мать пациентки умерла в возрасте 80 лет от ОНМК.

При осмотре: состояние относительно удовлетворительное. ИМТ - 28 кг/м². Кожные покровы чистые, обычной окраски. Отёки голеней. В лёгких дыхание везикулярное, в нижних отделах единичные незвучные влажные хрипы. Перкуторно: верхняя граница сердца - III межреберье по левой парастернальной линии, правая - на 1 см снаружи от правого края грудины в пятом межреберье, левая граница - на 1,5 см снаружи от левой срединно-ключичной линии в пятом межреберье. Тоны сердца приглушены, аритмичные, мягкий систолический шум на верхушке. ЧСС - 96 ударов в минуту, АД - 130/80 мм ртутного столба. Пульс - 86 ударов в минуту. ДП=10 ударов в минуту. Живот мягкий, при пальпации безболезненный. Печень по краю правой рёберной дуги, селезёнка не увеличена. Дизурий нет. Симптом поколачивания по поясничной области отрицательный.

Вопросы:

1. Предположите наиболее вероятный диагноз.
2. Обоснуйте поставленный Вами диагноз.
3. Составьте и обоснуйте план дополнительного обследования пациента.
4. С учётом шкалы CHA₂ DS₂ -VAS с риск развития инсульта и системных тромбоэмболий у пациента составляет 4 балла. С учётом шкалы HAS-BLED риск кровотечений равен 1 баллу. Какой непрямой антикоагулянт Вы бы рекомендовали пациенту в составе комбинированной терапии? Обоснуйте свой выбор. Какой препарат для контроля ЧСС Вы порекомендуете пациентке?
5. Назначьте лечение в соответствии с диагнозом.

Ситуационная задача 338 [K005332]

Инструкция: ОЗНАКОМЬТЕСЬ С СИТУАЦИЕЙ И ДАЙТЕ РАЗВЕРНУТЫЕ ОТВЕТЫ НА ВОПРОСЫ

Основная часть

Женщина 39 лет обратилась к врачу-терапевту участковому с жалобами на слабость и повышенную утомляемость.

В целом её медицинский анамнез без особенностей, но недавно она заметила, что без всякой причины похудела на 4,5 кг. Помимо этого, она испытывает головокружение при вставании. В течение последних 4 месяцев менструаций не было, но она не думает, что может быть беременна. Цвет кожи изменился. Она выглядит очень загорелой, хотя сейчас середина зимы. Она также заметила странную тягу к картофельным чипсам и солёным огурцам. Никаких лекарственных препаратов она не принимает.

Физикальное обследование: худощавая, диффузная гиперпигментация, очень тёмная пигментация сосков и ладонных складок на обеих руках, небольшие пятна менее выраженной пигментации на левом бедре и в средней части спины справа. Артериальное давление в положении лёжа - 90/50 мм рт. ст., при вставании уменьшается до 80/30 мм рт. ст., пульс колеблется от 90 до 120 ударов в минуту. В остальном - без особенностей.

Вопросы:

1. Какое обследование следует выполнить больной?
2. Какова может быть этиология данного заболевания?
3. Каков патогенез гиперпигментации кожного покрова?
4. Какова тактика лечения этой больной?
5. Какова профилактика данного заболевания в дальнейшем?

Ситуационная задача 339 [K005333]

Инструкция: ОЗНАКОМЬТЕСЬ С СИТУАЦИЕЙ И ДАЙТЕ РАЗВЕРНУТЫЕ ОТВЕТЫ НА ВОПРОСЫ

Основная часть

Больная Б. 48 лет жалуется на раздражительность, сердцебиение, перебои и сжимающие боли в области сердца, одышку, усиливающуюся при ходьбе, отёки на ногах, плохую переносимость жары, повышенную потливость, мышечную слабость, похудание, нарушение сна.

Перебои в области сердца стала отмечать в течение последних 2 лет. В течение года появились отёки на ногах, к врачу не обращалась. Менопауза с 46 лет, с частыми приливами. За 2 года похудела на 7 кг при повышенном аппетите.

Три недели назад была госпитализирована в кардиологическое отделение по поводу пароксизмальной мерцательной аритмии. Проводимое лечение в кардиологическом отделении было без эффекта.

Объективно: больная суетлива, многословна, склонна к плаксивости, пониженного питания. Кожный покров бархатистый, тёплый, с усиленной пигментацией в местах трения одеждой. Определяется видимое утолщение шеи в области щитовидной железы, при пальпации железа средней плотности, безболезненна, подвижна. Определяется мелкий тремор вытянутых кистей рук. Пульс - 100 ударов в минуту, аритмичный, слабого наполнения и напряжения. Левая граница относительной сердечной тупости на 1 см кнаружи от левой среднеключичной линии. Тоны сердца приглушены, ЧСС - 115 в минуту, АД - 140/70 мм рт. ст. Печень не пальпируется. Отёков нет.

Вопросы:

1. Для какого синдрома характерны вышеперечисленные симптомы?
2. Каков патогенез тахикардии?
3. Какие лабораторные обследования необходимо провести для установления диагноза?
4. Какие инструментальные обследования необходимо провести для установления диагноза?
5. Какова тактика лечения пациентки?

Ситуационная задача 340 [K005338]

Инструкция: ОЗНАКОМЬТЕСЬ С СИТУАЦИЕЙ И ДАЙТЕ РАЗВЕРНУТЫЕ ОТВЕТЫ НА ВОПРОСЫ

Основная часть

Больной Д. 34 лет вызвал врача-терапевта участкового на дом. Беспокоит повышение температуры до 39 °С, выраженная слабость, головная боль, боли в мышцах, чувство ссаждения за грудиной. Заболел вчера вечером. Работает инженером в конструкторском бюро. Месяц назад на работе проходила вакцинация от гриппа, от прививки отказался. Вместе с пациентом проживает беременная жена (срок беременности 24 недели) и дочь 5 лет.

При осмотре: температура 38,5 °С, лицо гиперемировано, инъекция склер и мягкого нёба. В лёгких дыхание везикулярное. Тоны сердца громкие, ритмичные. Пульс - 86 ударов в минуту. АД - 110/70 мм рт. ст. Живот безболезненный.

Вопросы:

1. Сформулируйте клинический диагноз.
2. Назначьте план обследования в условиях поликлиники.
3. Составьте программу лечения.
4. Проведите экспертизу утраты трудоспособности.
5. Каковы диспансерное наблюдение и профилактика при данной патологии?

Ситуационная задача 341 [K005403]

Инструкция: ОЗНАКОМЬТЕСЬ С СИТУАЦИЕЙ И ДАЙТЕ РАЗВЕРНУТЫЕ ОТВЕТЫ НА ВОПРОСЫ

Основная часть

Больной В. 50 лет работает инженером, обратился к врачу-терапевту участковому с жалобами на частый кашель с небольшим количеством слизистой мокроты, одышку при умеренной физической нагрузке. Кашель и одышку отмечает в течение 5 лет. В течение последнего года отмечает увеличение одышки и снижение массы тела. Курит в течение 23 лет около 1,5-2 пачек папирос в сутки. В течение последних нескольких месяцев без ухудшения.

Общее состояние удовлетворительное. Грудная клетка эмфизематозная. Перкуторный звук над лёгочными полями коробочный, дыхание везикулярное ослабленное, сухие хрипы с обеих сторон (больше на выдохе). ЧД – 20 в минуту. Границы сердца в норме. Тоны сердца приглушены на верхушке, ритм правильный. ЧСС – 78 в минуту. АД - 125/80 мм рт.ст. Печень у края рёберной дуги. Периферических отёков нет.

Клинический анализ крови: гемоглобин – 139 г/л, лейкоциты – $6,7 \times 10^9$ /л, моноциты – 4%, базофилы – 1%, эозинофилы – 1%, нейтрофилы – 69%, лимфоциты – 25%, СОЭ – 10 мм/час.

Рентгенограмма органов грудной клетки: лёгочные поля повышенной прозрачности, лёгочный рисунок усилен, деформирован, тень без особенностей. Инфильтративных изменений не выявлено.

Показатели спирографии: ЖЕЛ – 85% от должной величины, ОФВ 1 – 57% от должной величины.

Пульсоксиметрия: сатурация кислорода (SaO_2) = 92%.

ЭКГ: ритм синусовый, правильный, ЧСС – 76 в минуту, вертикальное положение электрической оси сердца. Без существенных изменений.

Индекс массы тела – 18 кг/м^2 .

Вопросы:

1. Предположите наиболее вероятный диагноз.
2. Обоснуйте поставленный Вами диагноз.
3. Показаны ли антибактериальные препараты? Обоснуйте ответ. Назовите рекомендуемые препараты.
4. Составьте индивидуальную программу реабилитации.
5. Проведите экспертизу трудоспособности, обоснуйте Ваше решения.

Ситуационная задача 342 [K005404]

Инструкция: ОЗНАКОМЬТЕСЬ С СИТУАЦИЕЙ И ДАЙТЕ РАЗВЕРНУТЫЕ ОТВЕТЫ НА ВОПРОСЫ

Основная часть

Пациент С. 54 лет проходит первый этап диспансеризации. По данным анкеты курит по ½ пачки сигарет в сутки в течение 10 лет, тратит на ходьбу в умеренном темпе менее 30 минут в день, не употребляет ежедневно фрукты и овощи в количестве 400 г, употребляет более 6 чайных ложек сахара или варенья в день, не обращает внимания на содержание жира/холестерина в продуктах при покупке (на этикетках) или при приготовлении пищи. Жалоб нет. Общее состояние удовлетворительное.

В лёгких дыхание везикулярное, хрипов нет. ЧД – 16 в минуту. Тоны сердца ясные, чистые, ритм правильный. Частота сердечных сокращений – 72 в минуту. АД – 120/80 мм рт.ст. Язык чистый, влажный. Живот увеличен в объёме за счёт подкожной жировой клетчатки, мягкий при пальпации, безболезненный. Печень и селезёнка не пальпируются. Индекс массы тела – 31 кг/м². Окружность талии – 108 см.

Клинический анализ крови и мочи в норме.

Общий холестерин (ОХС) сыворотки крови – 6,1 ммоль/л. Глюкоза крови – 4,8 ммоль/л.

Флюорография без патологических изменений.

Вопросы:

1. Сформулируйте диагноз.
2. Обоснуйте поставленный Вами диагноз.
3. Нуждается ли больной в дополнительном обследовании в рамках 2 этапа диспансеризации? Обоснуйте Ваше решение и дайте рекомендации.
4. Какие рекомендации Вы дадите при проведении краткого профилактического консультирования в рамках 1 этапа диспансеризации?
5. Оцените показатели липидного спектра и сформулируйте окончательный диагноз. ОХС – 6,1 ммоль/л, ХС ЛПВП – 1,4 ммоль/л, ТГ – 2,4 ммоль/л, ХС ЛПНП – 3,6 ммоль/л.

Ситуационная задача 343 [K005406]

Инструкция: ОЗНАКОМЬТЕСЬ С СИТУАЦИЕЙ И ДАЙТЕ РАЗВЕРНУТЫЕ ОТВЕТЫ НА ВОПРОСЫ

Основная часть

Пациент А. 54 лет проходит диспансеризацию (1 и 2 этапы). По данным анкеты курит по 1 пачке сигарет в сутки в течение 8 лет, тратит на ходьбу в умеренном темпе менее 30 минут в день, не употребляет ежедневно фрукты и овощи в количестве 400 г, употребляет более 6 чайных ложек сахара или варенья в день, не обращает внимания на содержание жира/холестерина в продуктах при покупке (на этикетках) или при приготовлении пищи. Жалоб нет.

Общее состояние удовлетворительное. В лёгких дыхание везикулярное, хрипов нет. ЧД – 16 в минуту. Тоны сердца ясные, чистые, ритм правильный. Частота сердечных сокращений – 72 в минуту. АД – 120/80 мм рт.ст. Язык чистый, влажный. Живот увеличен в объёме за счёт подкожной жировой клетчатки, мягкий при пальпации, безболезненный. Печень и селезёнка не пальпируются. Индекс массы тела – 31 кг/м². Окружность талии – 108 см.

Клинический анализ крови и мочи в норме.

ОХС – 6,1 ммоль/л, ХС ЛПВП – 1,4 ммоль/л, ТГ – 2,4 ммоль/л, ХС ЛПНП – 3,6 ммоль/л. Глюкоза крови – 4,8 ммоль/л.

Флюорография без патологических изменений.

Вопросы:

1. Сформулируйте диагноз.
2. Обоснуйте поставленный Вами диагноз.
3. Оцените абсолютный суммарный сердечно-сосудистый риск, если по шкале SCORE риск составляет 5%. Обоснуйте ваш ответ.
4. По итогам 2 этапа диспансеризации оцените группу состояния здоровья пациента. Обоснуйте Ваше решение.
5. Дайте рекомендации пациенту и укажите дальнейшую тактику врача-терапевта участкового.

Ситуационная задача 344 [K005409]

Инструкция: ОЗНАКОМЬТЕСЬ С СИТУАЦИЕЙ И ДАЙТЕ РАЗВЕРНУТЫЕ ОТВЕТЫ НА ВОПРОСЫ

Основная часть

На терапевтическом участке с численностью взрослого населения 1700 человек на конец календарного года на диспансеризацию пришли 395 человека. 2 пациента не заполнили анкету и 2 других пациента не были осмотрены врачом-терапевтом участковым. Объем выполненных исследований в рамках 1 этапа составил 86%, в рамках 2 этапа – 100%. Всем пациентам, осмотренным врачом-терапевтом участковым, проведено краткое профилактическое консультирование. Углублённое индивидуальное консультирование проведено 62% из направленных в кабинет медицинской профилактики. Углублённое групповое (в рамках школ) консультирование проведено 62% из направленных в кабинет медицинской профилактики. Все пациенты с впервые выявленными хроническими неинфекционными заболеваниями взяты под диспансерное наблюдение врачом-терапевтом участковым или врачами специалистами.

Вопросы:

1. Рассчитайте количество человек, прошедших диспансеризацию на данном участке. Обоснуйте Ваш ответ.
2. Рассчитайте показатель «Охват диспансеризацией» на данном участке и оцените его.
3. Оцените объём выполненных исследований в рамках 1 и 2 этапов, обоснуйте Ваш ответ.
4. Оцените охват пациентов углублённым профилактическим консультированием в рамках 2 этапа, обоснуйте Ваш ответ.
5. Рассчитайте показатель «Охват пациентов с впервые выявленными заболеваниями диспансерным наблюдением» и оцените его.

Ситуационная задача 345 [K005412]

Инструкция: ОЗНАКОМЬТЕСЬ С СИТУАЦИЕЙ И ДАЙТЕ РАЗВЕРНУТЫЕ ОТВЕТЫ НА ВОПРОСЫ

Основная часть

У пациентки А. 28 лет в женской консультации выявлено повышенное АД – 155/90 мм рт.ст., по поводу чего была направлена на консультацию к врачу-терапевту участковому. Срок беременности – 16 недель.

В анамнезе в течение 2 лет периодическое повышение АД до 150-155/90 мм рт.ст. преимущественно после эмоционального напряжения. Принимала непостоянно Папазол.

Наследственность отягощена по АГ.

Общее состояние удовлетворительное. В лёгких дыхание везикулярное, хрипов нет. Границы сердца в пределах нормы. Тоны сердца ясные, чистые, ритм правильный. ЧСС – 78 в минуту. АД – 155/90 мм рт.ст. Печень не пальпируется.

Анализ крови: гемоглобин – 130 г/л, лейкоциты – $6,6 \times 10^9$ /л, нейтрофилы – 70%, лимфоциты – 25%, моноциты – 4%. СОЭ – 10 мм/час.

Креатинин сыворотки крови – 0,05 ммоль/л.

Анализ мочи: удельный вес – 1020, белок (–), лейкоциты – 1-2 в поле зрения.

ЭКГ: ритм синусовый, правильный, ЧСС – 78 в минуту, положение электрической оси сердца нормальное, рисунок ЭКГ без существенных отклонений от нормы.

Эхо-КГ: толщина задней стенки левого желудочка (ТЗСЛЖ) – 0,8 см, толщина межжелудочковой перегородки (ТМЖП) – 0,9 см, размер левого предсердия – 3,3 см, конечный систолический размер левого желудочка (КСРЛЖ) – 2,3 см, конечный диастолический размер левого желудочка (КДРЛЖ) – 5,3 см, фракция выброса левого желудочка (ФВ) – 57%.

Вопросы:

1. Сформулируйте клинический диагноз.
2. Обоснуйте поставленный Вами диагноз.
3. Оцените сердечно-сосудистый риск для матери и плода на период беременности, дайте заключение о возможности пролонгирования беременности. Обоснуйте Ваше решение.
4. Показаны ли антигипертензивные препараты в период беременности? Дайте рекомендации, обоснуйте свой выбор.
5. Какие антигипертензивные препараты противопоказаны пациентке? Обоснуйте Ваш ответ.

Ситуационная задача 346 [K005413]

Инструкция: ОЗНАКОМЬТЕСЬ С СИТУАЦИЕЙ И ДАЙТЕ РАЗВЕРНУТЫЕ ОТВЕТЫ НА ВОПРОСЫ

Основная часть

Больной А. 48 лет, инженер, обратился к врачу-терапевту участковому с жалобами на сжимающие боли за грудиной, возникающие при ходьбе через 100-200 метров, часто в покое, исчезающие через 3-4 минуты после приёма 1-2 таблеток Нитроглицерина (за сутки принимает до 5 таблеток), одышку при умеренной физической нагрузке.

Болен в течение 6 лет. Заболевание постепенно прогрессировало. Вышеуказанные жалобы отмечает в течение последних 5-6 месяцев без заметного прогрессирования. АГ в течение последних 5 лет повышалось до 170/100 мм рт.ст.

Общее состояние удовлетворительное. Питание умеренное. ЧД – 16 в минуту, в лёгких дыхание везикулярное, хрипов нет. Тоны сердца приглушены, ритм правильный. ЧСС – 80 в минуту. АД - 175/100 мм рт.ст. Печень и селезёнка не пальпируются.

Липиды крови: общий холестерин – 4,8 ммоль/л; триглицериды – 1,6 ммоль/л; холестерин липопротеинов высокой плотности – 1,3 ммоль /л. ХС ЛПНП – 2,8 ммоль/л.

Креатинин крови – 110 мкмоль/л; СКФ – 67 мл/мин.

Анализ мочи: удельный вес – 1019, белок (–), лейкоциты – 1-2 в поле зрения.

ЭКГ: ритм синусовый, правильный, ЧСС – 82 в минуту, электрическая ось сердца отклонена влево, амплитуда SV2+RV6 = 40 мм.

Эхо-КГ: толщина задней стенки левого желудочка (ТЗСЛЖ) – 1,3 см, толщина межжелудочковой перегородки (ТМЖП) – 1,4 см, размер левого предсердия – 4,5 см, полости желудочков существенно не изменены, фракция выброса левого желудочка (ФВ) – 58%, трансмитральный диастолический поток с преобладанием предсердной систолы (E/A=0,8).

ВЭМ проба: при выполнении первой ступени нагрузки появилась сжимающая боль за грудиной, сопровождающаяся появлением на ЭКГ горизонтальной депрессии сегмента ST на 2 мм. В восстановительном периоде депрессия сегмента ST исчезла.

Вопросы:

1. Сформулируйте клинический диагноз.
2. Обоснуйте поставленный Вами диагноз.
3. Какие лекарственные препараты следует назначить пациенту? Назовите препараты, обоснуйте их назначение.
4. Показана ли пациенту консультация врача-кардиохирурга? Обоснуйте Ваш ответ.
5. Проведите экспертизу трудоспособности и решите вопрос санаторно-курортного лечения. Обоснуйте Ваш ответ.

Ситуационная задача 347 [K005414]

Инструкция: ОЗНАКОМЬТЕСЬ С СИТУАЦИЕЙ И ДАЙТЕ РАЗВЕРНУТЫЕ ОТВЕТЫ НА ВОПРОСЫ

Основная часть

Пациент С. 45 лет, инженер, жалоб на момент осмотра не имеет. Лечился в амбулаторных условиях по поводу язвенной болезни двенадцатиперстной кишки, впервые выявленной. По данным эзофагогастродуоденоскопии был дефект слизистой оболочки луковицы двенадцатиперстной кишки диаметром 0,4 см. Язва зарубцевалась.

Общее состояние удовлетворительное. В лёгких дыхание везикулярное, хрипов нет. ЧД – 16 в минуту. Тоны сердца ясные, чистые. ЧСС – 72 в минуту. АД – 120/80 мм рт.ст. Язык чистый, влажный. Печень и селезёнка не пальпируются.

Анализ крови: гемоглобин – 140 г/л, лейкоциты – $6,6 \times 10^9$ /л, нейтрофилы – 70%, лимфоциты – 25%, моноциты – 4%, СОЭ – 10 мм/час.

Анализ мочи: удельный вес – 1018, белок (–), лейкоциты – 1-2 в поле зрения.

Тест на Нр после эрадикационной терапии (–).

Вопросы:

1. Сформулируйте клинический диагноз.
2. Дайте подробные рекомендации по медикаментозной профилактике рецидивов. Обоснуйте Ваше решение.
3. Назовите показания к профилактике рецидивов «непрерывной» (в течение месяцев и даже лет) поддерживающей терапии.
4. Укажите длительность диспансерного наблюдения, составьте алгоритм (схему динамического наблюдения).
5. Проведите экспертизу трудоспособности, решите вопрос о санаторно-курортном лечении. Обоснуйте Ваше решение.

Ситуационная задача 348 [K005415]

Инструкция: ОЗНАКОМЬТЕСЬ С СИТУАЦИЕЙ И ДАЙТЕ РАЗВЕРНУТЫЕ ОТВЕТЫ НА ВОПРОСЫ

Основная часть

Больной К. 53 лет, водитель автобуса, жалуется на общую слабость, быструю утомляемость, снижение аппетита, периодически тошноту, тяжесть в правом подреберье, увеличение живота, склонность к запорам.

Считает себя больным в течение года, когда стал отмечать общую слабость, тяжесть в правом подреберье, снижение аппетита. Похудел на 7 кг за последние 6 месяцев. В течение последних 2 месяцев появилось увеличение живота. Злоупотребляет алкоголем в течение 20 лет.

Общее состояние средней степени тяжести. Питание умеренное. Кожа бледновато-серого цвета, небольшая желтушность. Единичные сосудистые звёздочки на груди. В лёгких дыхание везикулярное, хрипов нет. ЧД – 18 в минуту. Тоны сердца приглушены, ритм правильный, ЧСС – 76 в минуту. АД – 120/80 мм рт.ст. Живот несколько увеличен в объёме, мягкий, умеренно болезненный в правом подреберье. Печень +3 см из-под края рёберной дуги, поверхность гладкая, край закруглён, плотный, умеренно болезненный при пальпации. Размеры печени по Курлову – 15×12×10 см. Размеры селезёнки – 12×8 см. В боковых отделах живота перкуторно определяется наличие свободной жидкости.

Анализ крови: гемоглобин – 130 г/л; лейкоциты – $4,5 \times 10^9$ /л, эозинофилы – 1%, нейтрофилы – 77%, лимфоциты – 26%. СОЭ – 33 мм/час.

Анализ мочи: удельный вес – 1019, белок (–), лейкоциты – 1-2 в поле зрения.

Биохимические анализы крови: АСТ – 52 ЕД/л, АЛТ – 48 ЕД/л, тимоловая проба – 12 ЕД, общий холестерин – 4,0 ммоль/л, билирубин общий – 36 ммоль/л, прямой – 27 ммоль/л, непрямой – 9 ммоль/л, общий белок – 64 г/л, альбумины – 45% (29 г/л), глобулины: альфа-1 – 6%, альфа-2 – 16%, бета – 14 %, гамма – 26%.

Протромбиновый индекс – 70%.

Анализ крови на маркеры вирусов: Hbs антиген, Hbe антиген, антитела к Hbc антигену вируса В, антитела к вирусу С не обнаружены.

ЭФГДС: пищевод свободно проходим, расширение вен нижней трети пищевода до 4 мм в диаметре, слизистая желудка бледновата, рельеф несколько сглажен, двенадцатиперстная кишка без особенностей. Заключение: варикозное расширение вен нижней трети пищевода.

УЗИ органов брюшной полости: диффузные изменения печени, гепато- и спленомегалия, расширение портальной вены, наличие свободной жидкости.

Вопросы:

1. Сформулируйте клинический диагноз.
2. Обоснуйте поставленный Вами диагноз.
3. Где может лечиться пациент (в поликлинике или стационаре)? Обоснуйте ответ. Назовите показания к госпитализации в стационар.
4. Дайте рекомендации по лечению пациента, обоснуйте выбор препаратов.
5. Проведите экспертизу трудоспособности, решите вопрос о санаторно-курортном лечении. Обоснуйте Ваше решение.

Ситуационная задача 349 [K005418]

Инструкция: ОЗНАКОМЬТЕСЬ С СИТУАЦИЕЙ И ДАЙТЕ РАЗВЕРНУТЫЕ ОТВЕТЫ НА ВОПРОСЫ

Основная часть

Больная 26 лет обратилась к врачу-терапевту участковому с жалобами на учащение приступов удушья в течение дня до 4 раз, появление приступов в ночные часы 2-3 раза в неделю, одышку при умеренной физической нагрузке, сухой непродуктивный кашель.

Анамнез заболевания: наблюдается на терапевтическом участке с диагнозом «бронхиальная астма» в течение 12 лет. В настоящее время постоянно получает базисную терапию - Будесонид 400 мкг/сутки, при этом потребность в симптоматических средствах была 1-2 раза в сутки. Обострения редкие - 1 раз в 2 года. Настоящее ухудшение в течение недели развилось на фоне ОРВИ, когда участились приступы удушья до 6 раз в сутки, появились приступы в ночные часы. Самостоятельно увеличила частоту приёма Сальбутамола до 6-8 раз в сутки. Ночью с некупируемым приступом вызвала бригаду СМП. Приступ был купирован внутривенным введением системных глюкокортикостероидов, рекомендовано обращение за медицинской помощью в поликлинику.

Анамнез жизни: с 7 лет диагноз «Аллергический ринит. Аллергический конъюнктивит.», ситуационно применяет назальные стероиды. Выявлена сенсibilизация - к клещу домашней и библиотечной пыли, к пыльце берёзы. Отмечает частые ОРВИ с детских лет, последний год - до 4 раз. Работает инженером, профессиональных вредностей нет. Вредные привычки отрицает.

Семейный анамнез: у матери - бронхиальная астма.

Объективный статус: температура - 36,7 °С, Sat в покое - 96%, ПСВ - 75%. Состояние лёгкой степени тяжести. Кожные покровы чистые, влажные. Периферических отёков нет. Дыхание через нос затруднено. В зеве умеренная гиперемия задней стенки глотки, нёбных дужек, мягкого нёба. Грудная клетка нормостенической формы, ЧД - 16 ударов в минуту. Грудная клетка при пальпации безболезненная. При сравнительной перкуссии лёгочный звук ясный. При аускультации лёгких - дыхание проводится во все отделы, выдох длиннее вдоха в 2 раза, в подлопаточных областях в обоих лёгких выслушиваются высокодискантовые хрипы. При аускультации сердца - тоны ясные, ритмичные, 78 ударов в минуту, Ps 78 удара в минуту удовлетворительного наполнения, АД - 125/85 мм рт. ст. Живот мягкий, безболезненный. Печень и селезёнка не увеличены. Симптом поколачивания по поясничной области отрицательный с обеих сторон. Дизурии нет.

Клинический анализ крови: Hb - 125 г/л, лейкоциты - 7100, эозинофилы - 6%, палочкоядерные нейтрофилы - 2%, сегментоядерные нейтрофилы - 63%, лимфоциты - 24%, моноциты - 5%, СОЭ - 10 мм/час.

Рентгенография органов грудной клетки: патологических изменений не выявлено.

Спирография: ЖЕЛ - 89%, ОФВ₁ - 72%, ОФВ₁ /ФЖЕЛ - 0,73, МОС 25 - 63%, МОС 50 - 59%, МОС 75 - 48%. После пробы с бронходилататором: ОФВ₁ - 92%, ОФВ₁ /ФЖЕЛ - 0,78, МОС 25 - 73%, МОС 50 - 79%, МОС 75 - 78%.

ЭКГ: ритм синусовый 82 в минуту.

Вопросы:

1. Сформулируйте предварительный диагноз.
2. Оцените результаты спирометрии.
3. Проведите экспертизу трудоспособности. Назовите критерии стойкой утраты трудоспособности при бронхиальной астме.
4. Составьте план лечения для данной больной в условиях поликлиники.
5. Перечислите принципы реабилитации больных с бронхиальной астмой.

Ситуационная задача 350 [K005420]

Инструкция: ОЗНАКОМЬТЕСЬ С СИТУАЦИЕЙ И ДАЙТЕ РАЗВЕРНУТЫЕ ОТВЕТЫ НА ВОПРОСЫ

Основная часть

В городской поликлинике у врача-терапевта участкового на диспансерном учёте хронических заболеваний состоит больной К. 65 лет с диагнозом «язвенная болезнь желудка. Гастрэктомия (1995 г.). Артериальная гипертония 2 степени, 3 стадии, риск 3. ХСН I, ФК II» в течение 20 лет.

На очередной явке больной обратился с жалобами на нарастающую выраженную слабость, быструю утомляемость при минимальной физической нагрузке, головокружение, сердцебиение в покое, снижение веса на 3 кг в течение месяца. При активном опросе больной отмечает боль, жжение в языке при приёме пищи, а также ползание мурашек и онемение обеих нижних конечностей постоянного характера.

Из анамнеза: вышеперечисленные симптомы появились в течение 1,5-2 месяцев. На назначенные явки приходит согласно плану наблюдения. Гипотензивные препараты принимает в течение 10 лет - Периндоприл 0,005 утром, Амлодипин 0,005 на ночь. АД контролирует 2 раза в день на уровне 130/80 мм рт. ст. Курит в течение 20 лет по 0,5 пачки в день.

Аллергологический анамнез не отягощён.

Профессиональный анамнез: в настоящее время не работает, на пенсии, профмаршрут - 51 год электрик на производстве строительных материалов.

Объективный статус: состояние средней степени тяжести, при контакте с врачом заторможен, переспрашивает вопросы. Неуверенность при ходьбе. Вес – 56 кг, рост – 175 см. Лицо одутловатое, склеры бледно-желтушные. Кожные покровы смуглые, повышенной влажности. Пастозность голеней. Грудная клетка астеническая. В лёгких дыхание везикулярное, ЧД - 16 в минуту, хрипов нет. Область сердца при осмотре не изменена. Границы относительной сердечной тупости: правая - на 1 см кнаружи от правого края грудины, верхняя - на III ребре, левая - в пятом межреберье на 1,0 см кнутри от левой срединно-ключичной линии. Тоны сердца приглушены, ритмичные, ЧСС - 90 ударов в минуту, систолический шум на верхушке сердца. АД на правой конечности - 130/80, на левой - 120/80 мм рт. ст. Пульс 90 ударов в минуту.

Язык ярко-розовый, блестящий, с небольшим количеством сглаженных сосочков бледно-белого цвета, имеются участки воспаления с белым налётом, трещины, влажный. Живот мягкий, вздут, болезненный в области эпигастрия. Печень из-под края рёберной дуги выступает на 1 см, ординаты Курлова 13×8×7 см, селезёнка пальпируется, безболезненная, ординаты Курлова 8/7 см. Симптом поколачивания отрицательный с обеих сторон. Стул неоформленный, примеси крови и гноя отрицает, периодически отмечает запоры до 3 дней в течение месяца. Мочеиспускание безболезненное, затруднения при мочеиспускании отрицает, не учащено.

Клинический анализ крови по cito: эритроциты - $2,0 \times 10^{12}$, Нб - 79 г/л, ЦП - 1,2, лейкоциты - $3,5 \times 10^9$, эозинофилы - 0%, палочкоядерные нейтрофилы - 5%, сегментоядерные нейтрофилы - 45%, лимфоциты - 43%, моноциты - 7%, Тц - 160×10^9 , СОЭ - 16 мм/час. Выявлены морфологические изменения клеток крови: мегалобласты, анизоцитоз, зернистость эритроцитов, тельца Жолли, кольцо Кэбота, гиперсегментация нейтрофилов.

Биохимический анализ крови: общий белок - 58 г/л, общий билирубин - 28,3 мкмоль/л, прямой билирубин - 2,1 мкмоль/л, глюкоза сыворотки - 4,5 ммоль/л, общий холестерин - 6,3 ммоль/л, ЛПНП - 3,5 ммоль/л, ЛПВП - 1,3 ммоль/л, триглицериды - 0,9 ммоль/л; креатинин - 76 мкмоль/л, мочевины - 4,7 ммоль/л, АСТ - 65 Ед/л, АЛТ - 58 Ед/л.

Флюорография органов грудной клетки: без патологии.

ЭКГ: ритм синусовый 82 в минуту.

УЗИ органов брюшной полости: увеличение печени за счёт левой доли, небольшое увеличение селезёнки.

Вопросы:

1. Сформулируйте предварительный диагноз.
2. Назначьте консультации узких специалистов, дополнительные методы исследования с их обоснованием.
3. В результате проведённого обследования другие причины В₁₂ дефицитной анемии не выявлены. Определите тактику лечения больного врачом-терапевтом участковыми, необходимые контрольные исследования для оценки эффективности терапии.
4. Определите возможность направления больного на санаторно-курортное лечение (СКЛ). Какое заболевание является основанием для направления на СКЛ, и какие документы необходимо заполнить?
5. Составьте план дополнительных исследований для диспансерного наблюдения данного больного после компенсации В₁₂-дефицитной анемии.

Ситуационная задача 351 [K005423]**Инструкция: ОЗНАКОМЬТЕСЬ С СИТУАЦИЕЙ И ДАЙТЕ РАЗВЕРНУТЫЕ ОТВЕТЫ НА ВОПРОСЫ****Основная часть**

Мужчина 78 лет осмотрен врачом-терапевтом участковым на дому, предъявляет жалобы на одышку смешанного характера при незначительной физической нагрузке, дискомфорт за грудиной при повышении АД до 180/100 мм рт. ст., сердцебиение, общую слабость. В течение недели неоднократно забывал принимать назначенные препараты, Спириву принимает регулярно.

Из анамнеза: давящие боли за грудиной в течение 10 лет, в 2006 г. перенес инфаркт миокарда, лечился стационарно. В течение 20 лет повышение АД (максимальное повышение АД до 210/100 мм рт. ст.). Перенесённые заболевания: хроническая обструктивная болезнь лёгких, аденома предстательной железы. Курил в течение 20 лет по 30 сигарет в сутки. Регулярно принимает Клопидогрел 75 мг, Бисопролол 2,5 мг, Аторвастатин 40 мг, Лизиноприл 20 мг, Амлодипин 5 мг, Торасемид 10 мг, Тиотропия бромид 18 мкг.

Аллергологический анамнез не отягощён.

Наследственность отягощена: у матери гипертоническая болезнь, отец болел сахарным диабетом, умер в возрасте 56 лет от инфаркта миокарда.

Пенсионер, инвалид 3 группы.

Объективно: состояние средней степени тяжести. Рост 168 см, масса тела 71 кг, индекс массы тела - 26,5 кг/м². Кожные покровы чистые, сухие, цианоз носогубного треугольника. Периферические отёки голеней. Перкуторно коробочный звук. Над лёгкими дыхание везикулярное, сухие хрипы по всем полям. ЧДД - 25 в минуту. SpO₂ 97%. Границы относительной тупости сердца: правая - у правого края грудины, левая - по левой среднеключичной линии, верхняя - в III межреберье. Сердечные тоны приглушены, ритмичные. АД - 190/110 мм рт. ст., ЧСС - 76 ударов в минуту. Язык чистый, влажный. Живот увеличен в объёме за счёт подкожно-жировой клетчатки, при пальпации мягкий, безболезненный. Печень по краю рёберной дуги. Симптом поколачивания отрицательный с обеих сторон. Стул не нарушен, мочеиспускание затруднено.

Общий анализ крови: эритроциты - $4,5 \times 10^{12}$ /л, гемоглобин - 125 г/л, цветной показатель - 0,83; лейкоциты - $6,4 \times 10^9$ /л, эозинофилы - 3%, палочкоядерные - 6%, сегментоядерные - 60%, лимфоциты - 25%, моноциты - 6%, СОЭ - 10 мм/ч.

Общий анализ мочи: удельный вес - 1031, рН 6,0, белок - 0,33 г/л, глюкоза - отрицательно.

Биохимический анализ крови: глюкоза - 6,5 ммоль/л, общий холестерин - 5,5 ммоль/л, ЛПНП - 3,1 ммоль/л, ЛПВП - 1,9 ммоль/л, триглицериды - 1,7 ммоль/л, креатинин - 83 мкмоль/л, мочевины - 4,8 ммоль/л, АСТ - 21 ммоль/л, АЛТ - 25 ммоль/л, К - 5,8 ммоль/л, Na - 145 ммоль/л, Cl - 99 ммоль/л.

Электрокардиография: ритм синусовый с ЧСС 78 ударов в минуту, признаки нагрузки на правый желудочек, критерии гипертрофии левого желудочка.

Вопросы:

1. Предположите наиболее вероятный диагноз.

2. Окажите неотложную помощь больному.
3. Составьте план обследования пациента согласно действующим порядкам оказания медицинской помощи и стандартам медицинской помощи с целью окончательной постановки диагноза.
4. Определите показания для направления на медико-социальную экспертизу.
5. Составьте план профилактических и реабилитационных мероприятий.

Ситуационная задача 352 [K005425]

Инструкция: ОЗНАКОМЬТЕСЬ С СИТУАЦИЕЙ И ДАЙТЕ РАЗВЕРНУТЫЕ ОТВЕТЫ НА ВОПРОСЫ

Основная часть

В поликлинику к врачу-терапевту участковому обратилась женщина 56 лет. Предъявляет жалобы на боли в мелких суставах кистей, коленных суставах, хруст при движениях, ограничение движений.

Анамнез заболевания: считает себя больной в течение 6 лет, лечилась самостоятельно народными средствами без существенного эффекта, за медицинской помощью не обращалась.

Объективно: состояние удовлетворительное. Рост - 160 см, масса тела - 80 кг. Кожные покровы обычной окраски, умеренной влажности. Распределение подкожно-жировой клетчатки равномерное. Дыхание везикулярное, хрипов нет. ЧДД -16 в минуту. Тоны сердца приглушены, ритм правильный. ЧСС - 70 ударов в минуту. АД - 120/80 мм рт. ст. Живот мягкий, безболезненный. Стул, мочеиспускание не нарушены. Деформации и болезненность при пальпации дистальных межфаланговых суставов, при сгибании крепитация и болезненность в коленных суставах.

При обследовании: общий анализ крови: эритроциты - $4,3 \times 10^{12}/л$, Нв - 126 г/л, лейкоциты - $8,2 \times 10^9/л$, СОЭ - 12 мм/час.

Рентгенография коленных суставов: незначительное сужение суставных щелей, остеофиты.

Вопросы:

1. Предположите наиболее вероятный диагноз.
2. Составьте план обследования на амбулаторном этапе.
3. Составьте план лечения в условиях поликлиники.
4. Составьте план диспансерного наблюдения пациентки.
5. Оцените и обоснуйте наличие показаний для консультации врача-ревматолога.

Ситуационная задача 353 [K005426]

Инструкция: ОЗНАКОМЬТЕСЬ С СИТУАЦИЕЙ И ДАЙТЕ РАЗВЕРНУТЫЕ ОТВЕТЫ НА ВОПРОСЫ

Основная часть

В поликлинику к врачу-терапевту участковому обратилась женщина 52 лет. Работает воспитателем. Предъявляет жалобы на выраженную слабость, сухость во рту, жажду, учащённое мочеиспускание.

Анамнез заболевания: считает себя больной в течение года, не придавала значения вышеуказанным жалобам, к врачу не обращалась.

Объективно: состояние удовлетворительное. Рост - 176 см, масса тела - 96 кг. Кожные покровы бледно-розовые, сухие. Распределение подкожно-жировой клетчатки равномерное. Дыхание везикулярное, хрипов нет. ЧДД -16 в минуту. Тоны сердца приглушены, ритм правильный. ЧСС - 78 ударов в минуту. АД - 130/80 мм рт. ст. Живот мягкий, безболезненный. Стул не нарушен. Мочеиспускание свободное, безболезненное. Симптом поколачивания отрицательный с обеих сторон.

При обследовании: общий анализ крови - эритроциты - $4,2 \times 10^{12}$ /л, Нв - 120 г/л, цветовой показатель крови - 0,9, лейкоциты - $8,0 \times 10^9$ /л, эозинофилы - 2%, палочкоядерные нейтрофилы - 2%, сегментоядерные нейтрофилы - 56%, лимфоциты - 39%, моноциты - 1%, СОЭ - 20 мм/час.

Общий анализ мочи - цвет светло-жёлтый, реакция - кислая, удельный вес - 1020, белок - отрицательный, глюкозурия, ацетон - отрицательный, эпителий плоский - 2-3 в поле зрения, лейкоциты - 3-4 в поле зрения.

Глюкоза крови натощак - 9,2 ммоль/л, гликированный гемоглобин - 7%. Холестерин - 8,1 ммоль/л.

Вопросы:

1. Предположите наиболее вероятный диагноз.
2. Составьте план обследования на амбулаторном этапе.
3. Составьте план лечения в условиях поликлиники.
4. Составьте план диспансерного наблюдения пациентки.
5. Определите наличие критериев нетрудоспособности. Необходимо ли оформить листок нетрудоспособности?

Ситуационная задача 354 [K005428]

Инструкция: ОЗНАКОМЬТЕСЬ С СИТУАЦИЕЙ И ДАЙТЕ РАЗВЕРНУТЫЕ ОТВЕТЫ НА ВОПРОСЫ

Основная часть

Мужчина 40 лет обратился к врачу-терапевту участковому в поликлинику с жалобами на эпизодически возникающие давящие боли за грудиной, длительностью 5-10 минут без иррадиации, не снимающиеся приёмом Нитроглицерина, появляющиеся как в покое, так и при нагрузке, головокружение, периодические обмороки.

Из анамнеза: указанные симптомы беспокоят около года.

Наследственный анамнез: брат и отец умерли в молодом возрасте от заболевания сердца.

При осмотре: общее состояние удовлетворительное. Рост - 170 см, масса тела - 70 кг. Кожные покровы обычной окраски. В лёгких дыхание везикулярное, хрипов нет. ЧДД - 18 в минуту. Сердце расширено влево на 2 см, верхушечный толчок усилен. Тоны сердца приглушены, на верхушке и у левого края грудины довольно грубый систолический шум, уменьшается к основанию, на сосуды шеи не проводится. АД - 130/90 мм рт. ст. ЧСС - 80 удара в минуту. Живот мягкий, безболезненный. Отёков нет.

ЭКГ: ритм синусовый 80 в минуту, признаки выраженной гипертрофии и перегрузки левого желудочка, инверсия зубца Т.

Вопросы:

1. Предположите наиболее вероятный диагноз.
2. Обоснуйте поставленный Вами диагноз.
3. Составьте план обследования на амбулаторном этапе.
4. Составьте план лечения в условиях поликлиники.
5. Объясните, почему Нитроглицерин неэффективен и плохо переносится пациентом?

Ситуационная задача 355 [K005433]

Инструкция: ОЗНАКОМЬТЕСЬ С СИТУАЦИЕЙ И ДАЙТЕ РАЗВЕРНУТЫЕ ОТВЕТЫ НА ВОПРОСЫ

Основная часть

На приём к врачу-терапевту участковому обратился пациент А. 60 лет с просьбой оформить справку для получения путёвки. Со слов пациента, в последний раз обращался в медицинскую организацию два года назад для оформления медицинской справки на право владения оружием.

Жалобы на боли в поясничной области, без чёткой связи с физической нагрузкой, незначительные дизурические расстройства, кашель с отхождением небольшого количества мокроты по утрам.

Анамнез заболевания: наличие хронических заболеваний в анамнезе отрицает. В медицинские организации обращается редко. Аллергологический анамнез не отягощён.

Наследственный анамнез отягощён по онкологическим заболеваниям (ВЛ желудка у родного брата). Курит по 5 сигарет в день в течение 30 лет.

Объективно при осмотре: состояние удовлетворительное. Кожные покровы физиологической окраски. В зеве спокойно. В лёгких дыхание жёсткое, хрипов нет. Тоны сердца слегка приглушены, акцент второго тона над аортой. АД - 150/80 мм рт. ст. Живот мягкий, чувствительный при пальпации в эпигастральной области. Печень по краю рёберной дуги. Стул - склонность к запорам. Диурез - периодически дизурические расстройства.

Вопросы:

1. Определите объём обследования пациента.
2. Определите группу здоровья.
3. Составьте план диспансерного наблюдения.
4. Назовите возможные противопоказания для санаторно-курортного лечения.
5. Определите объём обследования для оформления санаторно-курортной карты.

Ситуационная задача 356 [K005435]

Инструкция: ОЗНАКОМЬТЕСЬ С СИТУАЦИЕЙ И ДАЙТЕ РАЗВЕРНУТЫЕ ОТВЕТЫ НА ВОПРОСЫ

Основная часть

Больной 36 лет до последнего времени чувствовал себя удовлетворительно, работал. В течение года после значительной физической нагрузки отмечает сердцебиение, одышку. Дважды кратковременная потеря сознания. Обратился в поликлинику.

Объективно при осмотре: состояние удовлетворительное. Кожные покровы бледные. Пульсация сосудов шеи. Перкуссия сердца - границы относительной сердечной тупости смещены влево. При аускультации сердца ритм правильный, грубый интенсивный систолический шум во II межреберье справа от грудины, в точке Боткина, проводится на сосуды шеи. АД - 110/95 мм рт. ст.

По данным электрокардиограммы: высокий зубец R в I, aVL, V₅, V₆, переходная зона смещена к правым грудным отведениям (V₂ - V₃), QRS 0,12 секунд.

Вопросы:

1. Сформулируйте предварительный диагноз.
2. Определите объём обследования пациента в амбулаторных условиях с целью уточнения диагноза и дальнейшую тактику ведения.
3. Определите показания для направления на МСЭ после проведённого оперативного лечения.
4. Проведите экспертизу временной нетрудоспособности.
5. Решите вопрос о возможности санаторно-курортного лечения для данного пациента.